

COLUMBIA LIBRARIES OFFSITE
HEALTH SCIENCES STANDARD



HX00061638

RECAP

HIRNCHIRURGIE

VON

DR. ALLEN STARR

PROFESSOR IN NEW-YORK.

DEUTSCHE AUTORISIERTE AUSGABE

VON

DR. MAX WEISS

IN WIEN.

MIT 59 ABBILDUNGEN.

LEIPZIG UND WIEN.

FRANZ DEUTICKE.

1895.

Verlags-Nr. 405.



Digitized by the Internet Archive
in 2010 with funding from
Open Knowledge Commons



HIRNCHIRURGIE

VON

DR. ALLEN STARR

PROFESSOR IN NEW-YORK.

DEUTSCHE AUTORISIERTE AUSGABE

VON

DR. MAX WEISS

IN WIEN.

MIT 59 ABBILDUNGEN.

LEIPZIG UND WIEN.

FRANZ DEUTICKE.

1894.

7D
574

.572
1294

VORWORT.

Die Hirnchirurgie ist gegenwärtig ein Gegenstand von actuellem Interesse. Erst seit den letzten fünf Jahren sind chirurgische Eingriffe zum Zwecke der Heilung der Epilepsie und des Blödsinns, der Entfernung hämorrhagischer Infarcte aus dem Gehirn, der Eröffnung von Abscessen, der Exstirpation von Tumoren und der Herabsetzung des intra-craniellen Druckes in grösserer Zahl unternommen worden. Diese Operationen sind das praktische Resultat unserer heute allgemein gewordenen Kenntnisse von der Localisation der Gehirnfunktionen, die wir den vereinigten Bemühungen der Physiologen, der klinischen Beobachter und der Pathologen verdanken.

Die Basis aller Gehirnchirurgie ist eine scharfe Diagnose der voranzusetzenden materiellen Veränderungen im Gehirn und eine solche Diagnose war natürlich unmöglich, solange die Localisation der Gehirnfunktionen noch nicht festgestellt war. Es ist Sache des Arztes, diese Diagnose zu stellen, bevor der Chirurg an die Aufgabe geht, die Krankheit zu beheben.

Im vorliegenden Buche sollen vor allem jene wesentlichen Züge im Bilde der Hirnerkrankungen festgehalten und dargestellt werden, deren Kenntniss den Leser in jedem gegebenen Falle in den Stand setzt, die Natur und den Sitz des vorhandenen pathologischen Processes zu erkennen, ferner die Frage zu beantworten, ob das vorhandene Leiden überhaupt durch einen chirurgischen Eingriff behoben werden kann und endlich sich über den Grad der Gefahr und die Wahrscheinlichkeit des Erfolges bei einem solchen Eingriff ein Urtheil zu bilden.

Das Material zu der vorliegenden Darstellung ist durch ein sorgfältiges Studium der einschlägigen Literatur, aber auch im Wege einer nicht geringen persönlichen Erfahrung gesammelt worden. Die Zahl der Artikel über Gehirnchirurgie, die in den letzten zehn Jahren in amerikanischen und europäischen Zeitschriften erschienen sind, die Zahl der geschilderten Fälle und beschriebenen Operationen ist enorm. Diese Literatur ist nur denen direct zugänglich, die über eine grosse medici-

nische Bibliothek und auch über die nöthige Zeit zu umfangreichen Studien verfügen. Ich habe es nun unternommen, dieses zerstreute Material zu sammeln und zu sichten, die Thatsachen zu ordnen und daraus Schlüsse zu ziehen, deren Ergebnis, durch kritisches Studium geprüft, hier vorliegt. Ohne den Beitrag ausländischer Beobachter gering zu schätzen, habe ich hier doch vor allem die amerikanische Literatur verwertet und amerikanische Fälle citirt. Dieser Umstand wird dem Buche keinen Abbruch thun, denn einen grossen Theil des Fortschrittes, den dieser Zweig der Chirurgie in den letzten Jahren gemacht hat, verdankt er dem Eifer und der Begabung amerikanischer Chirurgen.

Den aus der Literatur zusammengestellten Fällen kann ich eine ansehnliche Zahl von Beobachtungen über Hirnerkrankungen anfügen, welche unter meiner eigenen Leitung chirurgisch behandelt worden sind. Meine eigenen Erfahrungen im klinischen Studium der Gehirnerkrankungen und meine Beobachtungen über die Methode und die erzielten Erfolge der unter meinen Augen arbeitenden Chirurgen haben mich in den Stand gesetzt, die in der Literatur zum Ausdruck kommenden Ansichten mit kritischem Auge zu prüfen und mir, unabhängig von anderen, in diesen Dingen ein sicheres Urtheil zu bilden.

Ich bin Herrn Dr. McBurney zum grössten Danke verpflichtet, der das Ergebnis der grossen Zahl von Operationen, die er an meinen Kranken vorgenommen hat, zu meiner vollen Verfügung gestellt und ausserdem hier das Capitel über Trepanation einer Revision unterzogen hat. Ebenso spreche ich hier den Herren Dr. Weir, Hartley, Poore und Briddon meinen Dank aus, welche mir freundlich gestattet haben, ihre Operationen, denen ich beigewohnt habe, hier anzuführen. Auch Herrn Dr. Van Gieson schulde ich grossen Dank für die höchst sorgfältige Durchforschung des zu seiner Verfügung stehenden pathologischen Materials und für die seiner Darstellung beigegebenen Zeichnungen.

Ich gebe mich der Hoffnung hin, dass dieses Werk dazu beitragen werde, dem Arzt die schärfere Diagnose der Gehirnerkrankungen und die Auswahl jener Fälle zu erleichtern, die sich zur chirurgischen Behandlung durch Trepanation eignen; den Chirurgen aber in den Stand zu setzen, seine schwierige Aufgabe mit grösserer Präcision und mit einer vollkommeneren Kenntniss jener Grundsätze localer Diagnostik zu lösen, welche seine beständige Richtschnur bilden müssen.

M. Allen Starr.

INHALTS-VERZEICHNIS.

I. Capitel.

Diagnose cerebraler Krankheiten.

Die Vornahme eines hirschirurgischen Eingriffes setzt die Stellung einer genauen und richtigen Diagnose voraus. Die Bestimmung der Natur der Hirnläsion. Die Bestimmung des Sitzes der Hirnläsion. Die Ergebnisse der Hirnlocalisation sind von diagnostischer Wichtigkeit. Cranio-cerebrale Topographie .	Seite 1
--	------------

II. Capitel.

Trepanation bei Epilepsie.

Die verschiedenen Epilepsieformen. Jackson'sche Epilepsie. Die motorische Form. Die sensorische Form. Die aphasische Form. Die psychische Form. Traumatische Epilepsie. Der operative Eingriff bei Epilepsie. Verzeichnis der von den verschiedenen Autoren operierten Epilepsiefälle. Die Pathologie der Jackson'schen und traumatischen Epilepsie. Die Ergebnisse der Trepanation bei Epilepsie. Folgerungen	14
--	----

III. Capitel.

Trepanation bei durch Mikrocephalie bedingtem Schwachsinn.

Klinische Typen mikrocephaler Kinder: 1. Paralytische Fälle; 2. Schwachsinnige; 3. Fälle mit sensorischem Defecte. Das Vorkommen von Epilepsie bei solchen Kindern. Die Pathologie dieser klinischen Typen. Die Craniotomie und deren Ergebnisse. Literatur-Verzeichnis der einschlägigen Fälle. Bericht über eigene Fälle. Schlussfolgerungen	77
--	----

IV. Capitel.

Trepanation bei Hirnblutung.

Verzeichnis der Fälle, in welchen Infarcte aus dem Gehirn entfernt worden sind. Bericht über eigene und ausgewählte Fälle. Die Symptome der traumatischen Hirnblutung. Differential-Diagnose zwischen intraduraler und extraduraler Blutung. Operationen wegen nicht traumatischer Blutung	106
--	-----

V. Capitel.

Trepanation bei Hirnabscessen.

Die chirurgische Behandlung der Hirnabscesse. Die Varietäten der Hirnabscesse. 1. Der traumatische Abscess. Chirurgische Indicationen. allgemeine und locale. für die Trepanation. Beobachtete Fälle. 2. Hirnabscess nach Erkrankungen des Ohres. Symptome. Differentialdiagnose zwischen Abscess, Meningitis und Sinusthrombose. Angriffspunkt für die Trepanation nach Erkrankungen des Ohres. Erläuternde Fälle. Schlussfolgerungen	Seite 120
--	--------------

VI. Capitel.

Trepanation bei Hirntumoren.

Häufigkeit und Varietäten der Hirntumoren. Analyse von 600 Fällen von Hirntumoren. Gegensatz zwischen den Tumoren im Kindesalter und den Tumoren der Erwachsenen. Diagnose der Beschaffenheit des Tumors, Diagnose des Sitzes des Tumors. Der Percentsatz der einer Operation zugänglichen Tumoren. Resultate der Operationen bei Hirntumor. Analyse von 97 Fällen. I. Tumoren im Grosshirn. Ausgewählte amerikanische Fälle. Eigener Fall. Tumor im Stirnlappen. II. Tumoren im Kleinhirn. Diagnose. Schwierigkeiten bei der Operation. Drei eigene Fälle. Tabelle der sämtlichen operierten Tumoren. Schlussfolgerungen	133
---	-----

VII. Capitel.

Trepanation bei Hydrocephalus und zur Erleichterung des intracraniellen Druckes.

Hydrocephalus. Anzapfen der Seitenventrikel. Keens Fälle. Brocas Fälle. Allgemeine Schlussfolgerungen. Methoden der Operation. Trepanation zur Herabsetzung des intracraniellen Druckes	170
---	-----

VIII. Capitel.

Trepanation bei Geisteskrankheiten.

Traumatische Psychose im Verhältnis zu Psychosen überhaupt. Bericht über operierte Fälle. Trepanation bei allgemeiner Paralyse. Nutzlosigkeit der Operation	177
---	-----

IX. Capitel.

Trepanation bei Kopfschmerzen und anderen Zuständen	181
--	------------

X. Capitel.

Das Trepanationsverfahren	182
--	------------

VERZEICHNIS DER ABBILDUNGEN.

Fig.	Seite
1. Schema der functionellen Rindenfelder der rechten Hemisphäre	3
2. Schema der functionellen Rindenfelder der linken Hemisphäre	4
3. Die Medianfläche der rechten Hirnhemisphäre (nach Ecker)	5
4. Die Projectionsfaserbündel im Gehirne	6
5. Die Associationsfasern im Centrum ovale	7
6. Photogramm des Kopfes und Gehirnes (Fraser)	8
7. Photogramm eines Kopfes mit ausgesägten Schädelkapselstücken	9
8. Schema der zur Lagebestimmung der Hirnfurchen erforderlichen Schädelmaasse	10
9. Die Leitlinien nach Reid	11
10. Projection der Rolando'schen und Sylvi'schen Furchen: rechte Hemisphäre . .	12
11. Projection der Rolando'schen und Sylvi'schen Furchen: linke Hemisphäre . .	13
12. Trepanationsöffnung im 1. Falle	21
13. Trepanationsöffnung im 2. Falle	23
14. Trepanationsöffnung im 3. Falle	25
15. Trepanationsöffnung im 4. Falle	26
16. Trepanationsöffnung im 5. Falle	27
17. Trepanationsöffnung im 6. Falle	29
18. Trepanationsöffnung im 7. Falle	31
19. Trepanationsöffnung im 8. Falle	32
20. Trepanationsöffnung im 9. Falle	33
21. Trepanationsöffnung im 10. Falle	34
22. Trepanationsöffnung im 11. Falle	36
23. Trepanationsöffnung im 12. Falle	38
24. Trepanationsöffnung im 13. Falle	39
25. Schnitt durch die Pia mater und die Hirnrinde bei Meningitis	51
26. Schnitt zur Darstellung des Knochenspiculum im Gehirne des 3. Falles . . .	59
27. Degenerierte Hirnrindenzellen bei Epilepsie	60
28. Degenerierte Hirnrindenzellen bei Epilepsie	61
29. Degenerierte Hirnrindenzellen bei Epilepsie	62
30. Veränderungen in der Neuroglia bei Epilepsie	67
31. Veränderungen in der Neuroglia bei Epilepsie	68
32. Veränderungen der Neurogliazellen bei Epilepsie	69
33. Verwachsung der Schädeldecke und der Rinde im 2. Falle	70
34. Veränderungen in den Hirnhäuten und im Gehirne des 2. Falles	71
35. Veränderungen in der Hirnrinde des 2. Falles	72
36. Die Capillargefäße und die Neuroglia im 2. Falle	73
37. Die Neuroglia im 2. Falle	74
38. Gehirn mit Porencephalie (Schattenberg)	84
39. Gehirn mit Porencephalie (Ferraro)	85

Fig.	Seite
40. Gehirn mit Porencephalie (Ferraro)	86
41. Hemiatrophie des Gehirnes, obere Fläche	87
42. Hemiatrophie des Gehirnes, untere Fläche	88
43. Hydrocephalus (Delafield und Prudden)	89
44. Trepanationsöffnung im 14. Falle	95
45. Trepanationsöffnung im 15. Falle	97
46. Trepanationsöffnung im 16. Falle	99
47. Trepanationsöffnung im 17. Falle	101
48. Trepanationsöffnung im 18. Falle	110
49. Die Lage des Gerinnsels im 18. Falle	111
50. Schema zur Darstellung der Beziehung der Schädelkapsel und der functionellen Rindenfelder zu einander: linke Seitenansicht des Kopfes	115
51. Trepanationsöffnung im 19. Falle	118
52. Trepanationsöffnung im 20. Falle	124
53. Photogramm eines Hirnabcesses: Fall 20	125
54. Seitenansicht des Schädels eines Erwachsenen mit Stellen für Trepanationen (Ballance)	128
55. Die Hirnachse (Allan Thompson)	139
56. Photogramm der Schädelkapsel mit dem Gehirn	140
57. Trepanationsstelle im 21. Falle	155
58. Photogramm eines aus dem Gehirne entfernten Tumors im 21. Falle	156
59. Hydrocephalus (Delafield und Prudden)	175

Erstes Capitel.

Diagnose cerebraler Krankheiten.

Die Vornahme eines hirnchirurgischen Eingriffes setzt die Stellung einer genauen und richtigen Diagnose voraus. Die Bestimmung der Natur der Hirnläsion. Die Bestimmung des Sitzes der Hirnläsion. Die Ergebnisse der Hirnlocalisation sind von diagnostischer Wichtigkeit. Cranio-cerebrale Topographie.

Jede an dem Gehirne vorzunehmende Operation erfordert vor allem die Bestimmung zweier wichtiger Punkte, die beziehungsweise die Diagnose der Natur einer vorliegenden Krankheit und die Diagnose ihres Sitzes betreffen. Es sind hierbei wohl nur rein medicinische Fragen zu erörtern, doch darf der Chirurg vor der Erledigung derselben eine Hirnoperation nicht wagen.

Die Bestimmung der Natur einer Hirnaffectio macht gewöhnlich keine grosse Schwierigkeit. Die allgemeinen cerebralen Erscheinungen, welche der Meningitis, sei es derjenigen der Dura mater oder jener der Pia mater, eigenthümlich sind, ferner diejenigen, welche für Hydrocephalus, für Haemorrhagia cerebri, für cerebrale Erweichungsprocesse nach Embolie oder Thrombose, für Hirnabscess, Hirntumor und schliesslich für Hirnsclerose charakteristisch sind, sind in der Mehrzahl der Fälle vollkommen bekannt und einleuchtend. Die Differentialdiagnose zwischen den eben erwähnten krankhaften Zuständen wird in jedem Lehrbuche über specielle Pathologie und über Neurologie erschöpfend behandelt. Ein sorgfältiges Studium der verschiedenen Symptome, der Reihenfolge und der Art ihrer Entwicklung und eine ausreichende Würdigung der Krankengeschichte setzen uns gewöhnlich in den Stand, mit Leichtigkeit die Natur einer bestehenden Läsion zu erkennen.

Ich habe nicht die Absicht, an dieser Stelle eine allgemeine diagnostische Erörterung der Hirnläsionen zu bieten, da im Verlaufe der folgenden Capitel und bei der Mittheilung gewisser Krankheitsfälle die wichtigen einschlägigen Thatsachen sorgfältig berücksichtigt werden. Es ist daran festzuhalten, dass ein chirurgischer Eingriff erst dann am Platze ist, wenn die Natur der Läsion genau erkannt worden ist.

Die zweite wesentliche Vorbedingung, die zur Vornahme einer Hirnoperation berechtigt, bildet die genaue Kenntnis der Thatsachen

der Localisation der Hirnfunctionen, soweit dieselben zur Zeit sicher gestellt sind, um eine genaue Bestimmung des Krankheitssitzes zu ermöglichen. Diese Thatsachen mögen nun im Folgenden kurz erwähnt werden.

Die thatsächlichen Ergebnisse der Localisation.

Auf der Hirnrinde gibt es gewisse, hinsichtlich ihrer Ausbreitung mit den einzelnen Lappen und Windungen derselben gerade nicht zusammenfallende Felder, deren Functionen genau bekannt sind.

Man unterscheidet: 1. Das senso-motorische Rindenfeld; 2. die Rindenfelder für die Sprache; 3. das Schfeld; 4. das Rindengebiet des Acusticus; 5. die Rindenfelder für die Wahrnehmungen des Geruchs und des Geschmacks.

1. Das senso-motorische Feld (Fig. 1 und 2) ist über die Rinde der vorderen und hinteren Centralwindungen ausgebreitet, welche von der Rolando'schen Furche, in frontaler Richtung und nach hinten von der nachbarlichen Rinde begrenzt werden. Jede Hemisphäre beherrscht die Bewegungen der entgegengesetzten Körperhälfte, doch ist hiebei zu beachten, dass mit Rücksicht auf den häufigeren Gebrauch und die feineren Bewegungsrichtungen der rechten Hand das der letzteren auf der linken Hirnhemisphäre zugehörige Rindenfeld ausgebreiteter ist als das der linken Hand entsprechende Rindenfeld auf der rechten Hirnhemisphäre.

Die Rinde des hinteren Antheils der zweiten Stirnwindung beherrscht die Bewegungen der Augen und des Kopfes. Die von diesem Rindenfelde ausgehenden Impulse rufen eine conjugirte Bewegung dieser Theile gegen die entgegengesetzte Seite hervor. Das Schfeld liegt nach unten, das Rindenfeld für die Kopfbewegungen nach oben.

Das untere Drittheil der vorderen und hinteren Centralwindungen beherrscht die Bewegungen des Gesichtes, der Zunge, des Kehlkopfes und des Rachens. Die Augenbrauengegend und die Wangenmuskulatur erhalten ihren Impuls vom oberen und vorderen Theile des eben erwähnten Rindenfeldes; die Zunge und der Kehlkopf vom unteren und vorderen; der Mund, der Rachen und das Platysma vom hinteren Antheile jenes Rindengebietes.

Das mittlere Drittheil der vorderen und hinteren Centralwindungen regt die obere Extremität zu Bewegungen an, wobei die Schulterbewegungen vom vorderen und oberen Antheile dieses Rindenfeldes, die Bewegungen im Ellbogengelenke von dessen mittlerem und schliesslich die Hand- und Fingerbewegungen von dessen hinterem und unterem Antheile beherrscht werden.

Das obere Drittheil der vorderen und hinteren Centralwindungen nebst dem an dem Paracentrallappen anruhenden Gebiete derselben regt die untere Extremität zu Bewegungen an, wobei der Obersehenkel, das Knie, der Fuss und die Zehen von verschiedenen Antheilen dieses Rindenfeldes in der Richtung von vorn nach rückwärts in der angegebenen Reihenfolge innervirt werden.

Es ist bemerkenswert, dass diejenigen Rindenfelder, von welchen die feinsten und geschicktesten und von den zartesten Tastempfindungen

geleiteten Bewegungen der Lippen, Finger und Zehen ausgehen, im motorischen Rindengebiet am weitesten nach rückwärts liegen, hauptsächlich in der hinteren Centralwindung. Läsionen in dieser Windung ziehen fast immer ebenso eine Beeinträchtigung des Tastgefühles wie auch den Verlust der Bewegungsfähigkeit nach sich, in folgedessen dieses Rindenfeld sowohl als der Sitz der Tastempfindungen, als auch der Bewegungen betrachtet wird, währenddem einige Fälle darauf hinweisen, dass die Muskelsensationen gerade hinter dem motorischen Rindenfeld central localisirt sind.

Es wird derjenige Theil der medianen Hemisphärenoberfläche, welcher nach vorne vom Lobus paracentralis sich befindet, bei Affen mit den Rumpfbewegungen in Beziehung gebracht; beim Menschen jedoch, wo es selten infolge einer Affection zur Beeinträchtigung der Rumpfbewegungen kommt, ist die centrale Vertretung der letzteren noch nicht festgestellt, wiewohl ein von Horsley¹⁾ mitgetheilter Fall es wahr-

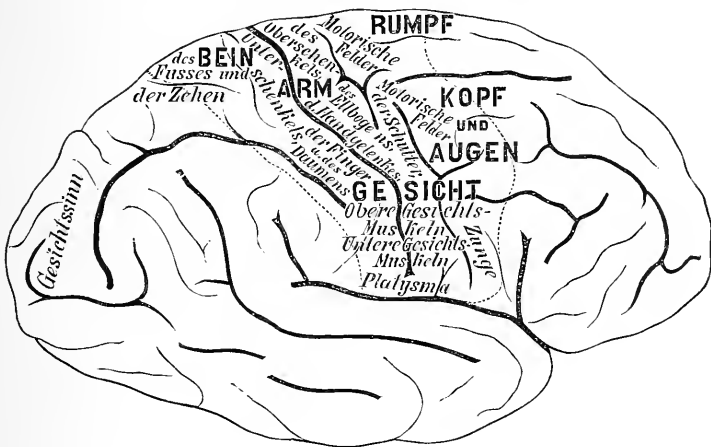


Fig. 1.

Die Furchen und Windungen der convexen Fläche der rechten Hirnhemisphäre. Die relative Tiefe der Furchen ist durch Schattirung angedeutet. Die functionellen Rindenfelder sind von Punktirllinien begrenzt.

scheinlich macht, dass das centrale Rumpffgebiet nach vorne von dem Rindenfelde für das Bein sich befindet.

Den besonderen Bewegungsformen entsprechen durchaus nicht scharf umgrenzte Theilgebiete des motorischen Rindengebietes. Jeder Bewegungsart, jeder Theil einer Extremität hat eine allgemeine über die Hirnrinde ausgebreitete und eine besondere auf ein begrenztes Rindenfeld beschränkte Vertretung. Horsley behauptet, dass die Repräsentationsfelder der verschiedenen Extremitäten in einander fließen: demgemäss finden wir in der centralen Vertretung des Daumens einen Mittelpunkt, gleichsam einen Focus derselben, doch ist der Daumen über einen grossen Theil des Rindengebietes der Oberextremität repräsentirt, und je mehr nach oben wir uns vom Mittelpunkte der Reprä-

¹⁾ Amer. Jour. Med. Sci., April 1887, Case III., Fig. 18.

3. Das Rindenfeld der Gesichtswahrnehmungen (Fig. 3) ist auf der medianen Gehirnoberfläche im Cuneus und auf den convexen Windungen des Hinterhauptlappens befindlich. Zumeist in die Rinde der Fissura calcarina dringen die optischen Impulse ein,¹⁾ aber auch die eben genannten Theile werden beim Schact in Anspruch genommen. Jeder Hinterhauptlappen empfängt von einer Hälfte beider Augen Eindrücke, weshalb eine Läsion in einem Lappen Hemianopsie hervorruft, eine halbseitige Erblindung beider Augen, wobei der Gesichtsfelddefect auf der der Läsion entgegengesetzten Seite sich befindet.

4. Das Rindenfeld für akustische Eindrücke (Fig. 2) bilden die erste und die zweite Schläfewindung. Jeder Gehörapparat steht mit beiden Hemisphären im Zusammenhang, daher die infolge einer einseitigen Läsion hervorgerufene Taubheit nur eine partielle ist.

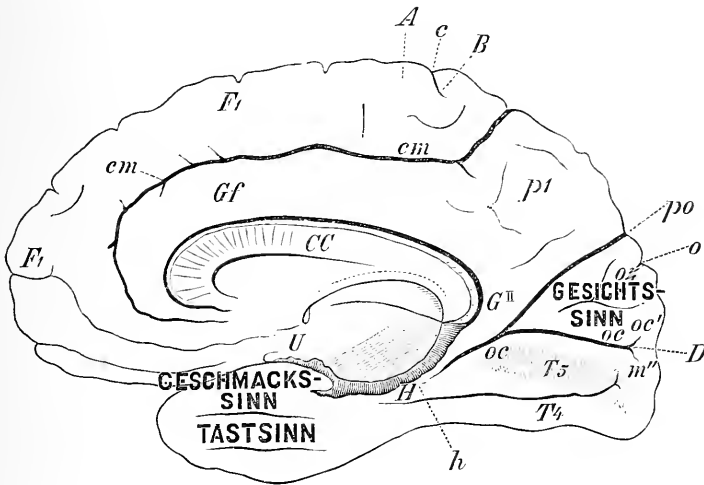


Fig. 3.

Die Medianfläche der rechten Hirnhemisphäre (nach Ecker). Das Sehzentrum liegt innerhalb der Fissura calcarina, OC, und im Cuneus, OZ. Die Geruchs- und Geschmacksempfindungen kommen in der Hakenwindung, U, und an der Spitze des Lobus temporo-sphenoidalis zur Wahrnehmung. AB zeigt die Lage des Paracentrallappens, welcher im motorischen Felde der Untere Extremität eingeschlossen wird.

Sind jedoch beide Schläfelappen zerstört, dann wird der Patient vollständig taub.

5. Das Rindenfeld für die Geruchs- und Geschmackseindrücke. Dasselbe ist an der Spitze des Schläfelappens, und zwar in dessen unteren und inneren, auf dem Keilbein aufruhenden Fläche localisirt. Jeder Lappen steht mit sensorischen Organen auf beiden Körperseiten in Beziehung, und eine einseitige Läsion ruft selten bemerkenswerte Erscheinungen hervor.

Es gibt ausgedehnte Hirnrindenfelder, deren functionelle Bedeutung noch nicht bestimmt ist. Dieselben sind auf der rechten Hemisphäre bei weitem zahlreicher als auf der linken. Läsionen dieser Rindenfelder

¹⁾ Henschen: „Pathologie des Gehirns“, II., 358, 1892.

ziehen, soweit uns die bisherige Erfahrung lehrt, keine bestimmten Symptome nach sich, und nur die negative Thatsache ist sichergestellt, dass Zerstörungen jener Rindengebiete weder Veränderungen in motorischer und sensibler Beziehung, noch solche in Bezug auf das Sprachvermögen hervorrufen.

Es scheint, dass zwischen den Stirnlappen und den höheren Formen intellectueller Bethätigung, und zwar dem Vermögen, die geistige Aufmerksamkeit zu concentriren, der Fähigkeit Schlüsse zu ziehen und derjenigen der Selbstcontrole, eine gewisse Beziehung bestehe. Doch eine Affection in jener Rindengegend zieht gerade nicht den Verlust irgend einer intellectuellen Thätigkeit nach sich, denn die höheren geistigen Functionen setzen eine allgemeine Intactheit des gesammten Ge-

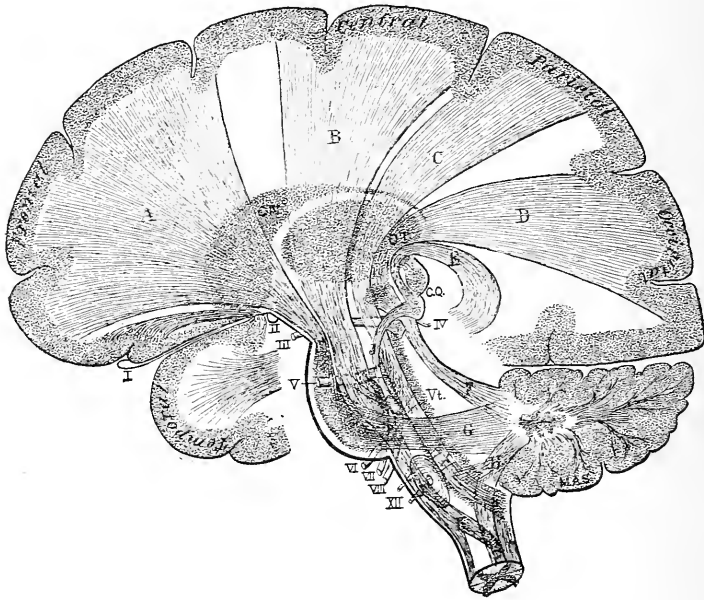


Fig. 4.

Die Projectionfasern, welche die Hirnrinde mit den unteren Nervencentren verbinden. Sagittalschnitt behufs Darstellung der Anordnung der Faserzüge in der inneren Kapsel. A, Zug vom Stirnlappen zur Brücke und von da zur Kleinhirnhemisphäre der entgegengesetzten Seite; B, motorischer Faserzug von den Centralwindungen zum Facialiskern im Pons und zum Rückenmark; die Kreuzung desselben ist bei K angedeutet; C, sensorischer Zug von den hinteren Rückenmarkssäulen durch den hinteren Theil des Rückenmarks, der Brücke, des Hirnschenkels und der inneren Kapsel zum Parietallappen; D, Sehstrahlung vom Thalamus opticus (OT) zum Hinterhauptlappen; E, akustischer Strang vom Corpus intergeniculatum, zu welchem ein Strang vom Akustikuskern (J) zieht, zum Schläfelappen; F, oberer Kleinhirnschenkel; G, mittlerer Kleinhirnschenkel; H, unterer Kleinhirnschenkel; CX, Schweifkern; CQ, Corpora quadrigemina; Vt, vierter Ventrikel. Die Zahlenangaben bedeuten die Hirnnerven.

hirnes voraus und nicht diejenige irgend eines Theiles desselben. Wenn man in Erwägung zieht, dass jede Vorstellung durch zahlreiche mit einander verknüpfte Erinnerungsbilder, deren jedes in der Hirnrinde besonders localisirt ist, zustandekommt, so ist es einleuchtend, dass der Denkprocess einen normalen Zustand der gesammten Rinde und ebenso auch einen solchen der unter letzterer befindlichen weissen Substanz, in welcher die Associationsfasern hinziehen, erfordert. Es ist somit undenkbar,

dass eine einzige, wo immer gelegene Läsion Abnahme des Gedächtnisses, der Einbildungskraft oder der Schlussfähigkeit nach sich ziehen kann. Gleichwohl erscheint behufs Ermöglichung der Fähigkeit, Thatsachen in zusammengehöriger Weise zu ordnen, Vergleiche anzustellen und behufs Vornahme der Analyse der durch die Sinne gewonnenen Kerntrnisse ein normaler Zustand der Stirnlappen erforderlich.

Läsionen in der Stirngegend, zumeist aber diejenigen auf der linken Seite sind stets von Stumpfsinn, Apathie, von dem Verluste geistiger Concentration und von unvollkommener Selbstbeherrschung begleitet.

Die Function der Hemisphärenrinde der Hirnbasis, die auf den Orbital-, Schläfe- und Keilbeinplatten und auf dem Tentorium cerebelli aufruhrt, konnte bis jetzt noch nicht nachgewiesen werden, denn Läsionen dieser Gegenden rufen keine nennenswerten Erscheinungen hervor.

Bezüglich der Functionen des Centrum ovale ist bekannt, dass durch dasselbe die grossen Gehirnfaserzüge nach verschiedenen Rich-

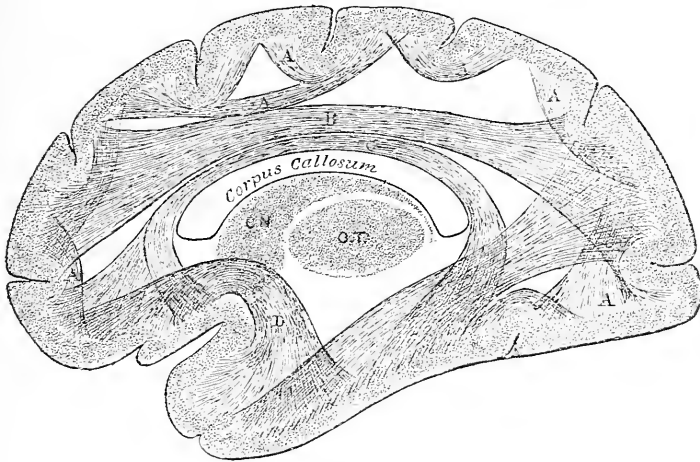


Fig. 5.

Die Associationsfasern im Centrum ovale. A, zwischen Nachbarwindungen; B, zwischen dem Stirn- und Hinterhauptlappen; C, zwischen Stirn- und Schläfelappen — Cingulum; D, zwischen Schläfen- und Stirnlappen — eine Läsion dieses Bündels ruft Paraphasie hervor; E, zwischen Hinterhaupt- und Schläfenlappen — eine Läsion dieses Bündels zieht Wortblindheit nach sich; CN, Nucleus caudatus; OT, Thalamus opticus.

tungen hin ziehen (Fig. 4). Einige derselben verbinden die verschiedenen Rindenfelder mit den ihnen zugehörigen sensorischen oder motorischen in der Gehirnbasis oder im Rückenmark befindlichen Apparaten.

Andere verbinden die verschiedenen Rindenfelder untereinander, wodurch eine Reihe sensorischer Eindrücke zu einer einzigen Vorstellung verknüpft werden (Fig. 5).

Einige Züge wiederum verbinden die zwei Hirnhemisphären untereinander, was als anatomische Grundlage für die functionelle Uebereinstimmung symmetrischer Rindenfelder auf den beiden Hälften anzusehen ist.

Die basalen Ganglien, die Streifenhügel und die Schhügel, welche innerhalb der Hemisphären tief unten liegen, sind Massen grauer Substanz, deren functionelle Bedeutung noch nicht sichergestellt ist. Die in

denselben vorkommenden Läsionen ziehen häufig die verschiedenen Bündel in Mitleidenschaft, die zwischen ihnen in der inneren Kapsel verlaufen, wobei centripetale oder centrifugale Impulse in ihrem Verlaufe unterbrochen werden, infolge dessen dann abnorme sensorische und motorische Erscheinungen in Form von Hemianästhesie, Hemianopsie und Hemiplegie zustandekommen (Fig. 4). Falls aber die innere Kapsel

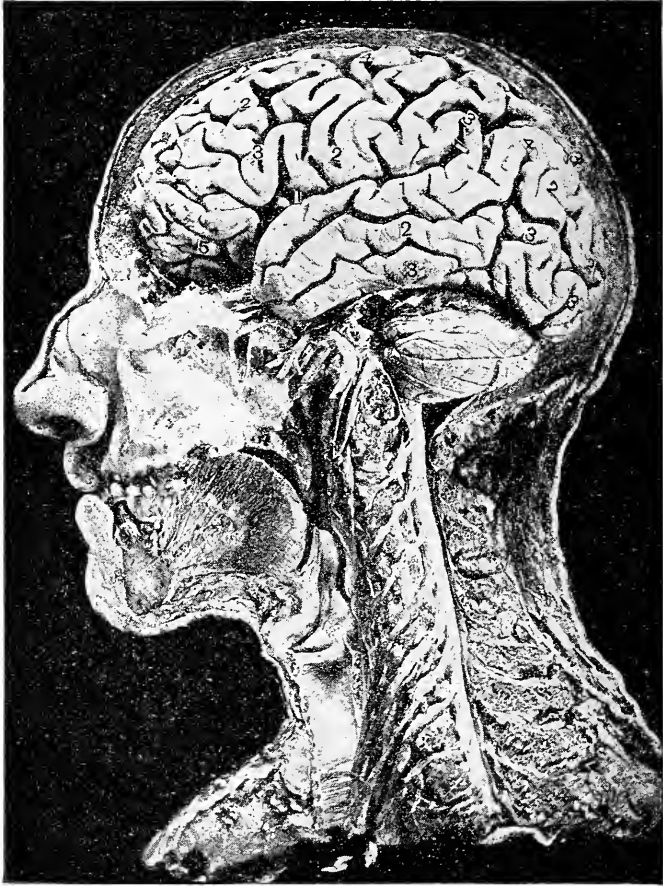


Fig. 6.

Photogramm zur Darstellung der Beziehungen der Lage der Hirnhemisphäre, des Kleinhirns, der Hirnnerven, des verlängerten Markes und der Cervicalnerven zur Oberfläche des Kopfes. Die Zahlen 1, 2, 3, 4 sind den frontalen, parietalen, occipitalen und temporalen Hemisphärenwindungen eingezeichnet.

durch eine Läsion in diesen Ganglien nicht geschädigt wird, macht sich auch zeitlebens keine der eben erwähnten Erscheinungen bemerkbar.

Die Hirnschenkel, die Brücke und das verlängerte Mark bergen die Centra der verschiedenen Hirnnervenkerne in sich, und Affectionen der ersteren rufen demgemäss Hirnnervenlähmungen hervor. Von den eben genannten Gebilden gehen motorische und sensorische Stränge

zum Rückenmarke ab, und daher kommt es infolge der Affection der ersteren zur Entwicklung zahlreicher Symptome.¹⁾

Das in der hinteren Schädelgrube unter dem Tentorium cerebelli befindliche Kleinhirn beherrscht das Körpergleichgewicht; Kleinhirnläsionen haben demgemäss Gleichgewichtsstörungen und Schwindel zur Folge, zumeist aber, wenn der Mittellappen afficirt ist.

Die localen Erscheinungen einer Hirnaffection bilden für den Arzt die leitenden Momente bei Stellung seiner Diagnose und ebenso für den Chirurgen bei Vornahme von Hirnoperationen. Sind erstere vorhanden,

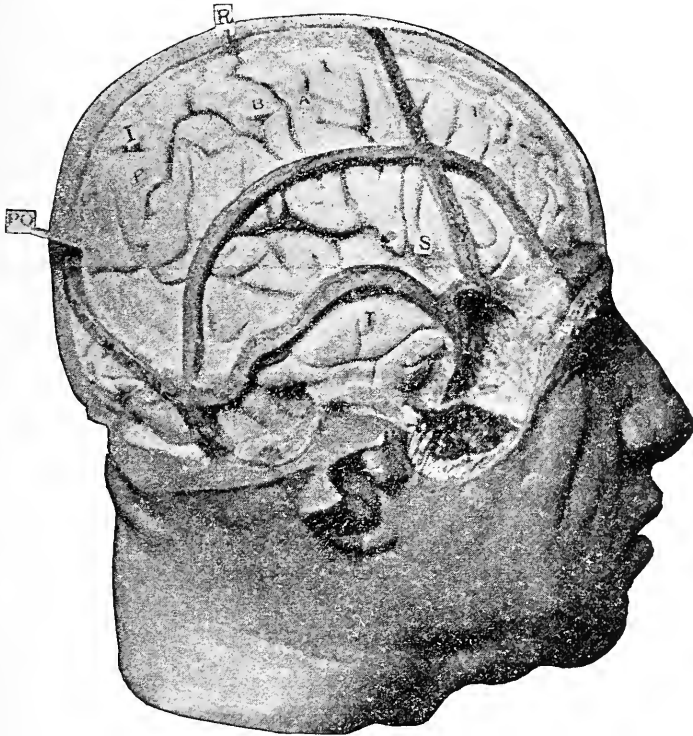


Fig. 7.

Photogramm zur Darstellung der Beziehung der Kopfknochennähte zu den Hirnfurchen und Windungen. F, Stirn-; P, Parietal-; O, Hinterhaupt-; T, Schläfelappen; S, Sylvi'sche Furchen; R, Rolando'sche Furchen; J, Fissura interparietalis; PO, Parieto-occipitalfurchen; AB, vordere und hintere Centralwindungen.

so weisen sie auf ein bestimmtes Feld jenes organischen Gebildes hin, das ohne Zweifel afficirt ist; fehlen aber die localen Symptome, dann sind sowohl der Neurologe, als auch der Chirurg ebenso hilf- und rathlos wie in früheren Zeiten, wo von einer Hirnlocalisation noch keine Rede war.

¹⁾ Eine ausführliche Darstellung der einschlägigen localisatorischen Thatsachen findet der Leser in meinem Buche „Familiar Forms of Nervous Disease“.

Die zur Operation geeigneten Fälle.

Es gibt viele Fälle, in welchen das Vorhandensein einer Hirnaffection klar vor Augen liegt, wo jedoch eine Localisation derselben unmöglich ist, weil die zur Localisation nothwendigen Symptome nicht nachweisbar sind.

Dem gegenüber gibt es andere Fälle, in welchen der Sitz der Hirnläsion localisirt werden kann, letztere aber sehr tief innerhalb der Hemisphären oder an der Hirnbasis sich befindet, so dass sie jedem chirurgischen Eingriffe unzugänglich ist.

Es ist somit einleuchtend, dass nur bei einer beschränkten Zahl von Hirnaffectionen irgend ein operativer Eingriff in Erwägung gezogen und mit Erfolg ausgeführt werden kann.

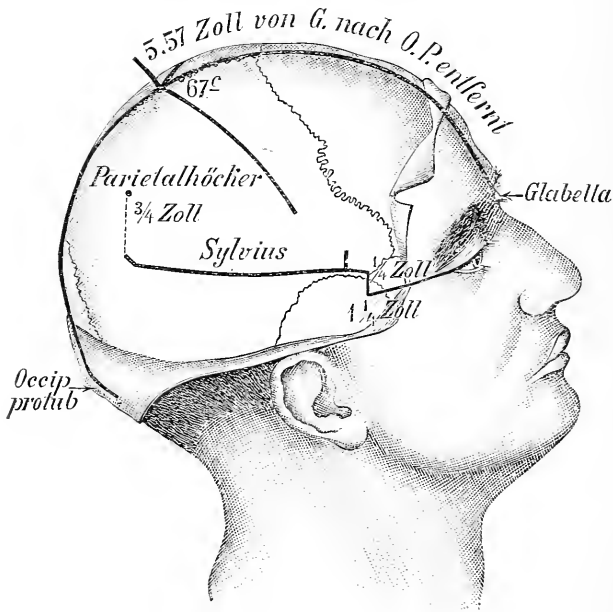


Fig. 8.

Darstellung der zur Lagebestimmung der Rolando'schen und Sylvius'schen Furche erforderlichen Maassverhältnisse.

Operationen können vorgenommen werden behufs Beseitigung epileptischer Insulte, in der Absicht, bestehenden Schwachsinn zu bessern, ferner behufs Entfernung von Blutfaserstoffgerinsel, behufs Eröffnung von Gehirnabscessen, behufs Abtragung von Geschwülsten, behufs Aufhebung erhöhten intracraniellen Druckes — mit oder ohne Drainage der Seitencammern — und schliesslich behufs Heilung der Fälle von traumatischem Irresein. In den folgenden Capiteln wird jeder von diesen krankhaften Zuständen erörtert werden, wobei insbesondere die pathologische Seite eingehende Berücksichtigung finden wird und auch die Ergebnisse der bis jetzt nach dieser Richtung vorgenommenen Operationen ausführlich mitgetheilt werden.

Cranio-cerebrale Topographie.

Der Umstand, dass das Gehirn behufs Entfernung erkrankter Gebiete desselben in geeigneten Fällen blossgelegt werden muss, weist auf die Nothwendigkeit hin, die Beziehung der verschiedenen Furchen und Windungen des Gehirnes zu den Knochenmähten der Hirnschale oder zu gewissen markanten Stellen auf der Oberfläche des Kopfes genau festzustellen. Diese örtlichen Beziehungen sind in der Fig. 7, einem Photogramme einer Kopfhälfte, an welcher sofort nach dem Tode von Dr. Cunningham aus Dublin¹⁾ in geeigneter Weise die nöthigen Segmente aus der Hirnschale entfernt worden sind, genau dargestellt.

Zahlreiche Regeln wurden aufgestellt, um die Lage der verschiedenen Theile der convexen Hirnoberfläche nach aussen auf die Kopfhaut genau zu projiciren. Die wichtigsten sind die folgenden, welche mit der graphischen Darstellung in Fig. 8 und mit Reids Figuren (Fig. 9) verglichen werden mögen.

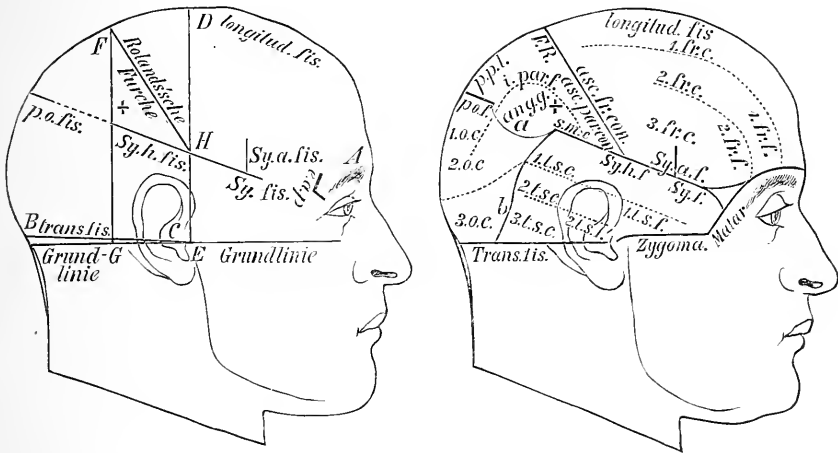


Fig. 9.

Die Leitlinien nach Reid und die Beziehung der Hauptwindungen zu denselben.

Zur Auffindung der Rolando'schen Furchung diene folgende Regel: man ziehe von der Nasenwurzel zum Hinterhaupthöcker über die höchste Stelle des Kopfes eine Linie und bestimme auf letzterer um den 0·557 Betrag der Scheitellinie von vorne nach rückwärts gehend einen Punkt, der dann dem oberen Ende der Furchung vollkommen entspricht. Die Rolando'sche Furchung bildet einen Winkel von 67° mit der soeben abgemessenen Mittellinie. Wenn daher zwei unter letzterem Winkel mit einander verbundene Metallstreifen derart auf den Scheitel gelegt werden, dass ihre Winkelspitze mit dem oberen Punkte der Rolando'schen Furchung zusammenfällt, und ein Streifen über der

¹⁾ Siehe Dublin Journ. Med. Sc. 1858, p. 157. Herrn Fergusson, dem Curator des Museums des New-Yorker Krankenhauses, danke ich an dieser Stelle für die Besorgung der photographischen Aufnahme.

Medianlinie zu liegen kommt, dann muss der andere nach vorn und abwärts gerichtete Streifen gerade über der Rolando'schen Fureche liegen. Das untere Drittel der Fureche fällt etwas steiler nach unten als der Metallstreifen. Die Fureche ist nahezu drei und einen halben Zoll lang.

Zur Auffindung der Sylvi'schen Fureche ziehe man eine Grundlinie vom unteren Rande der Orbita zum äusseren Gehörgange; hierauf

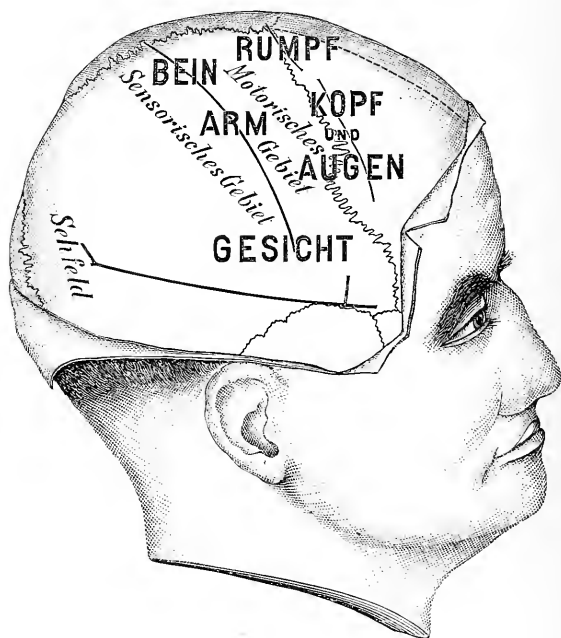


Fig. 10.

Die die Rolando'sche und die Sylvi'sche Fureche bezeichnenden Linien sind entsprechend den im Texte gegebenen Regeln und mit Rücksicht auf die relative Lage der functionellen Rindfelder zu diesen Linien auf der Hirnschale gezeichnet worden: rechte Hemisphäre.

ziehe man eine mit der Grundlinie parallele und vom äusseren Winkelfortsatze des Stirnbeines ein und ein Viertel Zoll nach rückwärts verlaufende zweite Linie, von welcher man ein Viertel Zoll nach aufwärts zu einem wichtigen Punkte gelangt. Construirt man weiters von der höchsten Stelle des Scheitelbeinhöckers auf die Grundlinie eine Senkrechte, so gelangt man auf letzterer drei Viertel Zoll unterhalb der Scheitelbeinspitze zu einem zweiten wichtigen Punkte. Verbindet man nun diese zwei Punkte mit einander, so befindet sich die Verbindungslinie gerade über der Sylvi'schen Fureche. Der vordere Ast der Fureche liegt dann zwei Zoll hinter dem äusseren Winkelfortsatze. Die Sylvi'sche Fureche ist nahezu vier Zoll lang.

Um zur Fissura parieto-occipitalis zu gelangen, verlängere man die Projectionslinie der Sylvi'schen Fureche bis zur Medianlinie und dort, wo dieselben sich vereinigen, liegt diese Fureche. Seitdem alle für den

chirurgischen Eingriff geeigneten Rindenfelder durch genaue Bezugnahme auf diese drei Furchen localisirt werden können, sind weitere Regeln überflüssig. Nachdem bei Eröffnung der Hirnschale gewöhnlich ein Fenster von mindestens einem Zoll Durchmesser ausgeschnitten wird, und da es häufig nothwendig ist, die Oeffnung noch zu erweitern, was bei Anwendung aseptischer Cautelen keineswegs gefahrvoll erscheint, so ist es gar nicht schwierig, die blossgelegten Furchen

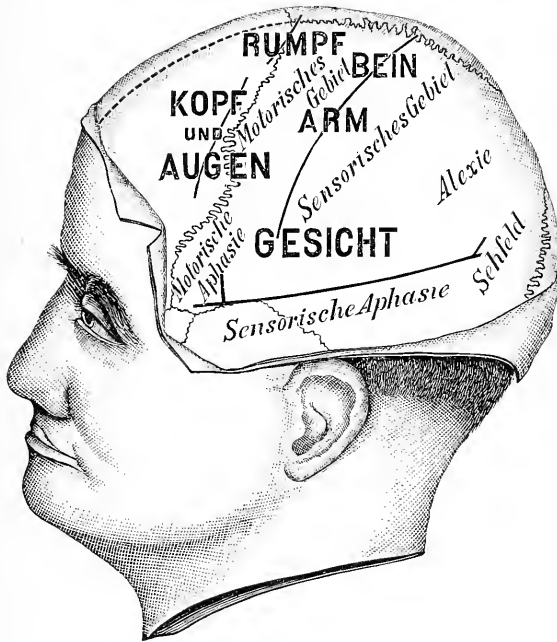

Fig. 11.

Die die Rolando'sche und die Sylvi'sche Furche bezeichnenden Linien sind entsprechend den im Texte gegebenen Regeln und mit Rücksicht auf die relative Lage der functionellen Rindenfelder zu diesen Linien auf der Hirnschale gezeichnet worden: linke Hemisphäre.

und Windungen zu erkennen, sobald man nur die angegebenen Regeln genau beachtet. Bevor man mit dem Scalpel den grossen Schnitt ausführt, ist es vortheilhaft, gewisse Punkte auf der Hirnschale mittels der Scalpelspitze zu markiren, damit nach Blosslegung der Knochenoberfläche noch Grenzpunkte sichtbar seien.

Zweites Capitel.

Trepanation bei Epilepsie.

Die verschiedenen Epilepsieformen. Jackson'sche Epilepsie. Die motorische Form. Die sensorische Form. Die aphasische Form. Die psychische Form. Traumatische Epilepsie. Der operative Eingriff bei Epilepsie. Verzeichnis der von den verschiedenen Autoren operirten Epilepsiefälle. Die Pathologie der Jackson'schen und traumatischen Epilepsie. Die Ergebnisse der Trepanation bei Epilepsie. Folgerungen.

Das operative Verfahren der Eröffnung der Hirnsehale behufs Heilung der Epilepsie gilt als eines der ältesten in der Geschichte der Chirurgie. Dass die hierbei erzielten Resultate nicht sehr ermunternd wirkten, bezeugt die Thatsache, dass man von diesem Operationsverfahren abgekommen ist, und dass man dasselbe bereits vor einigen hundert Jahren gänzlich verlassen hat. Man kann wohl behaupten, dass erst im abgelaufenen Jahrzehnt jenes Verfahren rationell ausgebildet worden ist, weil die zu jener Zeit gefundenen Thatsachen von der Localisation der Hirnfunctionen dem Chirurgen bei Vornahme hirnchirurgischer Eingriffe als sicherer Wegweiser dienten.

Die verschiedenen Formen der Epilepsie.

Hughlings Jackson wies zuerst darauf hin, dass zwei Classen von Epileptikern zu unterscheiden und von einander zu sondern seien. Bei der einen Classe beginnt der Krampfanfall plötzlich und wird von einer schwachen oder gar keinen Vorahnung, aber gewöhnlich durch einen Schrei eingeleitet, wobei der Patient gleichzeitig das Bewusstsein verliert und in einen allgemeinen Kramp fzustand verfällt, der sich momentan auf alle Körpermuskeln erstreckt. Dies dauert mehrere Minuten, worauf ein tiefer Schlaf sich einstellt, der einige Stunden anhält. Wir haben es in solchen Fällen mit der gewöhnlichen idiopathischen Epilepsie zu thun, deren Ursprung noch unbekannt ist.

Bei den Patienten der anderen Classe beginnt der Anfall mit einer bewussten Empfindung in irgend einer besonderen Körpergegend, entweder in einer Gesichtshälfte oder in einer Extremität. Jene Empfindung wird von einem Zusammenzucken der Muskeln des betreffenden Körpertheiles begleitet, worauf die sensible Empfindung und der Krampf allmählich vom ursprünglich ergriffenen Körpertheile in einer bestimmten Reihenfolge auf andere Gebiete übergehen: es wandern somit jene Erscheinungen von der rechten Gesichtshälfte hinab zur rechten Halsseite, ferner zur rechten Oberextremität und schliesslich zur rechten Unterextremität; oder umgekehrt, die Sensation und der Krampf beginnen an einer

Unterextremität und gehen dann auf den Arm und das Gesicht derselben Seite über; es kann auch der Anfall vom Arme gegen das Gesicht und nach abwärts gegen die Unterextremität sich fortpflanzen. Während der Dauer eines solchen Anfalles ist das Bewusstsein gewöhnlich nicht aufgehoben; wenn aber der Anfall in einem allgemeinen krampfhaften Zustand seinen Gipfelpunkt erreicht, dann schwindet auch das Bewusstsein. Sehr oft ist ein derartiger Anfall von einem Gefühle grosser Schwäche in dem gekrampften Körpertheile begleitet, doch nimmt dieselbe allmählich ganz ab. Diese Form von epileptischen Anfällen ist als Jackson'sche Epilepsie bekannt.

Jackson'sche Epilepsie.

Bereits im Jahre 1864 behauptete Jackson, dass diese Form von Epilepsie stets durch eine organische, in den der Rolando'schen Furche anruhenden Windungen gelegene Affection irgend einer Art bedingt sei. Die zwischen 1872 und 1880 von Physiologen gemachten Entdeckungen, dass bei Thieren eine elektrische Reizung der entsprechenden Windungen Krämpfe von ähnlichem Charakter hervorrufen, bestätigten in ganz überraschender Weise die Angaben Jacksons. Und die nachfolgenden Sammlungen von sorgfältig beobachteten Krankheitsfällen beim Menschen nebst den zugehörigen Obductionsbefunden, wie solche in grosser Zahl von Charcot¹⁾, von Nothnagel²⁾, von Wernicke³⁾, von Ferrier⁴⁾, von Roland⁵⁾ und von mir⁶⁾ veröffentlicht worden sind, bestätigen ganz und gar, dass eine in der motorischen Gegend des Gehirnes localisirte Affection organischen Charakters, durch welche Reizungserscheinungen hervorgerufen werden, übereinstimmend Jackson'sche Anfälle nach sich ziehen kann. Die Natur dieser Anfälle, die Art ihres Beginnes und ihres Fortschreitens hängen ganz und gar ab von dem Umstande, welche Stelle der motorischen Gegend zuerst in einen Reizungszustand versetzt worden ist. Ist die Reizung leicht, dann ist ihre Wirkung auf eine kleine Gegend beschränkt, ist dieselbe jedoch intensiver, so breitet sie sich auf die Nachbargenden aus. Die Ausbreitung des Reizes ist der Wellenbewegung in einem See vergleichbar, wenn in letzteren ein Stein hingeworfen wird. Die Welle verbreitet sich vom Centrum bis zu den äussersten Grenzen des Sees, doch werden die kleinen Wogen um so niedriger, je weiter dieselben von ihrem Ausgangspunkte entfernt sind. In gleicher Weise ist der Reizzustand im Gehirne stets intensiver am Orte der Erregung und nimmt mit der Entfernung von demselben ab. Die Art des Fortschreitens des Krampfes hängt vollends nur ab von der relativen Lage der motorischen Centra zu einander. Der Umstand, dass die motorischen Hirnrindencentra für die Oberextremität zwischen denjenigen des Gesichtes und denen der

1) Charcot und Pitres: „Localisations cérébrales“. Rev. de Méd., 1879 und 1883.

2) Nothnagel: „Topische Diagnostik der Gehirnkrankheiten“, 1879.

3) Wernicke: „Gehirnkrankheiten“, 1881.

4) Ferrier: „Localization of Brain Disease“, 1878.

5) Roland: „De l'Epilepsie Jacksonienne“, Paris, 1887.

6) Starr: „Cortical Lesions of the Brain“. Amer. Journ. Med. Sci., 1884. Jan.,

Unterextremität sich befinden, erklärt die Thatsache, dass ein im Gesichte beginnender Krampf immer erst auf den Arm übergeht, bevor derselbe die Unterextremität ergreift und umgekehrt. Es ist bereits darauf hingewiesen worden, dass die Jackson'schen Anfälle gewöhnlich von einem Prickeln und einem Taubheitsgeföhle in dem in Krampf gerathenen Körpertheile eingeleitet werden. Das Prickeln wird als der Ausdruck eines Reizungszustandes der Rindencentra für die tactile Empfindung, welche bezüglich ihrer Lage mit den motorischen zusammenfallen, angesehen. Die dem Anfalle nachfolgende lähmungsartige Schwäche, die sich infolge der Erschöpfung der motorischen Centra geltend macht, ist oft mit theilweisem Verluste der Sensibilität vergesellschaftet, was gleichfalls einer herabgesetzten Energie der sensorischen Centra gleichkommt.

Was von den tactilen Centren gilt, kann auch auf die sensorischen Centra des Sehvermögens, des Gehörs, des Geschmacks und des Geruches übertragen werden. Ein jedes dieser Centra kann durch eine Affection in einen Reizungszustand versetzt werden, infolge dessen Hallucinationen zustandekommen, worauf dann ein Stadium der Erschöpfung sich einstellt, deren Ergebnis den Verlust des Wahrnehmungsvermögens bildet. Es ist somit begreiflich, dass man von einem sensorischen Aequivalent eines Jackson'schen Anfalles spricht, und dass ein derartiges sensorisches Aequivalent, oder eine sensorische Epilepsie in irgend einem Sinne ebenso als eine diagnostische Bezeichnung einer localisirten Hirnaffection wie ein Jackson'scher Krampfanfall angesehen wird. Eine sensorische Epilepsie, die mit der Wahrnehmung von Schalleindrücken eingeleitet wird, weist auf einen Reizungszustand in dem Schläfelappen hin; die mit einer vor den Augen auftretenden optischen Ersehnung oder mit einer Gesichtshallucination beginnende sensorische Epilepsie hängt mit einer Reizung des Hinterhauptlappens zusammen, und schliesslich zeigt eine durch Geruchs- und Tasteindrücke eingeleitete sensorische Epilepsie einen Reizungszustand in der temporo-sphenoidalen Gegend an. Diese Thatsachen sind durch klinische Beobachtungen mit nachfolgenden Obductionsbefunden so häufig bestätigt worden, dass es gegenwärtig unnöthig ist, beweisende Fälle weiterhin anzuföhren.¹⁾

Eine weitere Form des epileptischen Anfalles, die erwähnt zu werden verdient, ist die aphasische. Es wurde oft beobachtet, dass, wenn ein Jackson'scher Anfall mit Krämpfen auf der rechten Gesichtshälfte beginnt, eine gleichzeitige Hemmung des Sprachvermögens sich einstellt. Das Unvermögen zu sprechen hält während der Dauer des Krampfanfalles an und manchmal sogar mehrere Stunden nach Ablauf des letzteren. In einer grossen Zahl von Fällen ist eine solche plötzlich auftretende Hemmung des Sprachvermögens das einzige Anfallssymptom. Eine derartige Erscheinung ist unter dem Namen aphasische Epilepsieform bekannt und ist durch eine Reizung mit nachfolgender Aufhebung der Function des motorischen Sprach-Rindengebietes, das bei Rechtshändern in der dritten linken Stirnwindung, bei Linkshändern aber in der rechten Hirnhemisphäre gelegen ist. Wahrscheinlich gibt es eine

¹⁾ Siehe Pitres: „Des épilepsies partielles sensitives“, Arch. Clin. de Méd. de Bordeaux, 1892, Jan.

Form des aphasischen Anfalles, der durch die Aufhebung der Function der sensorischen Sprachrindfelder bedingt wird, und welcher durch ein plötzliches, aber nur vorübergehendes Unvermögen die Sprache zu verstehen oder verständnisvoll zu sprechen gekennzeichnet ist. Doch sind Fälle mit derartigen Anfällen meines Wissens nicht veröffentlicht worden.

Schliesslich sei des psychischen epileptischen Aequivalentes gedacht, das eine Form des epileptischen Anfalles bildet, welche in einer vorübergehenden geistigen Störung besteht, deren Inhalt entweder ein maniakalischer Anfall, oder ein einfacher Zustand von Verworrenheit mit nachfolgendem Stupor und Wegfall der Erinnerung für die Geschehnisse während des Anfalles ausmacht. Diese Form weist wahrscheinlich auf einen Reizungszustand mit darauffolgender Aufhebung der Function in der Frontalgegend hin, doch ist bis jetzt nach dieser Richtung noch nichts Bestimmtes bekannt.

Die gegenwärtig sichergestellten Thatsachen beweisen, dass Jackson'sche Anfälle, die entweder motorischer, oder sensorischer, oder aphasischer, oder auch psychischer Natur sein können, als Krankheits-symptome anzusehen sind und sich ihrer Bedeutung nach wesentlich von den Anfällen der gewöhnlichen Epilepsie unterscheiden. Ihr Charakter weist auf den bestimmten Sitz der Affection im Gehirn hin, so dass ein derartiger Insult in der chirurgischen Behandlung der Epilepsie als Wegweiser dienen kann.

Zur Trepanation geeignete Fälle.

Es ist somit klar, dass ein Chirurg der gegenwärtigen Zeit viel leichter und sicherer, als es der Chirurg vergangener Jahrhunderte imstande war, beurtheilen könne, ob ein Fall von Epilepsie für die Vornahme der Trepanation sich eigne oder nicht. Mit Leichtigkeit vermögen wir jetzt die einschlägigen Fälle herauszufinden und diejenigen zu eruiren, wo eine locale Affection sicher nachweisbar ist. Und gerade letztere Fälle, zu deren sicheren Beurtheilung uns die hirnlocalisatorischen Thatsachen verhelfen, sind es, die einem wirksamen chirurgischen Eingriffe zugänglich sind. Die gewöhnliche idiopathische Epilepsie ist aber gegenwärtig für die chirurgische Behandlung in gleicher Weise, wie in längst vergangenen Zeiten, in unabsehbare Ferne gerückt.

Es ist noch schwierig, wenn nicht unmöglich, relativ jene Zahl von Epilepsiefällen, die für einen chirurgischen Eingriff geeignet sind, bestimmt anzugeben. Ich kann nur erwähnen, dass von 427 Fällen mit consecutiver Epilepsie, die mir aus eigener Anschauung bekannt sind, 26 eine organische Affection zugrunde lag, und dass letztere für einen operativen Eingriff geeignet waren, weil es möglich war, mit annähernder Bestimmtheit die Läsion zu localisiren.

Die Hirnaffection, welche zur Entstehung der Jackson-Epilepsie Veranlassung gibt, kann von mannigfacher Art sein. Irgend eine meningeele Affection, sei es Pachy- oder Leptomeningitis traumatischen, syphilitischen oder tuberculösen Ursprunges; oder Neubildungen, die auf der Hirnrinde auflagern, oder in letzterer selbst gelegen sind; oder nach kleinen, umschriebenen Hämorrhagien oder nach Erweichungs-herden infolge von Embolie oder Thrombose einer Gehirnarterie zustande-

gekommene Cysten: oder auch umschriebene encephalitische oder seletorische Herde können als Mittelpunkte von Reizungserscheinungen in der Hirnrinde sich wirksam erweisen. Die Mehrzahl dieser Krankheitsformen scheinen, sobald dieselben auf ein kleines, überhaupt auf ein umschriebenes cerebrales Gebiet localisirt sind, auf ein Trauma, entweder auf einen Schlag oder einen Fall auf den Kopf oder auch auf einen Bruch der Hirnschale mit oder ohne Depression zurückführbar zu sein. In den folgenden zu erörternden Fällen werden einige dieser pathologischen Zustände, welche im Verlaufe der Operation gefunden worden sind, beschrieben werden.

Die Entdeckung der Thatsache, dass derartige, nach traumatischen Einwirkungen hervorgerufene pathologische Zustände die Ursache von localisirten Krämpfen werden können, falls die ersteren im motorischen Rindengebiet ihren Sitz haben, hat begreiflicherweise zum Schlusse geführt, dass auch ähnliche irgendwo im Gehirne befindliche Producte zur Entstehung der Epilepsie Veranlassung geben können.

Traumatische Epilepsie.

Es ist bekannt, dass manche Fälle von gewöhnlicher Epilepsie ihrer Entstehung nach mit Kopfverletzungen in Zusammenhang zu bringen sind, und dass weiters in einigen Fällen von Schädelfractur im Verlaufe der Zeit Epilepsie zur Entwicklung gelangte. Alle diese Fälle sind unter dem Namen „traumatische Epilepsie“ zusammengefasst worden und dachte man sich auch, dass die traumatische Ursache für den Chirurgen als jenes Moment anzusehen sei, das denselben zur Vornahme der Trepanation in gegebenen Fällen berechtigt. Dass Kopfwunden viel eher Epilepsie veranlassen als Verletzungen am übrigen Körper, wurde durch die statistischen Berichte nach dem deutsch-französischen Kriege erwiesen. Aus denselben ist zu ersehen, dass von 8.985 am Kopfe verwundeten Individuen 46 und von 77.461 an dem Rumpfe oder den Gliedmaassen verwundeten Soldaten nur 17 epileptisch geworden sind. Die Berichte über den amerikanischen Krieg weisen über diesen Gegenstand gar nichts aus. Den Chirurgen erscheint es somit zweifellos, dass sich nach Kopfverletzungen bei weitem häufiger Epilepsie entwickelt als nach Verletzungen der anderen Körpergegenden. Bei diesen Fällen wird der bereits hervorgehobene Unterschied zwischen allgemeinen Convulsionen und umschriebenen motorischen, sensorischen Anfällen, oder auch aphasischen Insulten häutig beobachtet. Wenn die Art des Anfalles auf eine Erkrankung in einem bestimmten cerebralen Gebiete hinweist, und falls auch der Sitz der Schädelverletzung mit jenem Gebiete zusammenfällt, dann ist der Chirurg umso mehr zur Operation berechtigt. Wenn aber der Ort der Verletzung und die eine Localisation ermöglichenden Symptome nicht übereinstimmen, dann ist es besser, eher die localisatorischen Erscheinungen als die Stelle der Verletzung in Betracht zu ziehen. So zeigten zwei von Dr. McBurney operirte Fälle vertiefte Bruchstellen, in deren Gefolge epileptische Anfälle sich entwickelt hatten: doch der Krampf, der bei beiden Patienten in der Oberextremität begann, wies auf eine Affection im mittleren Drittel des motorischen Rindengebietes hin, während der Sitz der Fractur mindestens zwei Zoll

von jenem Rindenfelde entfernt war. In beiden Fällen erwies die vorgenommene Trepanation das Vorhandensein von Knochensplittern, die von der Tabula vitrea abgebrochen waren und im motorischen Rindenfelde der Oberextremität eingebettet lagen, wobei es an der gleichen Stelle zur Cystenentwicklung gekommen ist. Die Beseitigung des irritativen Momentes führte auch zur Heilung. Hätte man nun in diesen Fällen einzig und allein das chirurgische Moment — die vertiefte Bruchstelle — diagnostisch berücksichtigt, dann hätte man die wahre Ursache der Epilepsie nicht gefunden und demgemäss auch nicht entfernen können. Es ist somit, falls sowohl symptomatische, als auch chirurgische Indicationen bestehen, die sich aber nicht decken, weit richtiger, nur auf die symptomatische Indication Rücksicht zu nehmen.

Wenn in irgend einem Falle von localisirbarer Epilepsie während der Operation eine nicht zu beseitigende Läsion gefunden wird, dann pflegen manche Chirurgen jenes Rindenfeld, durch dessen Reizung mittelst eines schwachen faradischen Stromes ein dem im epileptischen Anfalle auftretenden ähnlicher Kampfzustand hervorgerufen wird, genau abzugrenzen und hierauf auszuschneiden. Die infolge der Ausschneidung eines kleinen Gebietes des motorischen Rindenfeldes sich ergebende Lähmung schwindet allmählich und die Ausschneidung hat in einigen Fällen den Erfolg, dass die Reizquelle beseitigt und demzufolge auch die Epilepsie geheilt wird.

Schliesslich kommt nach traumatischen Einwirkungen eine Classe von Fällen vor, in welchen die Epilepsie einen allgemeinen Typus und somit auch keine localisirbaren Symptome zeigt. Werden letztere bei Gegenwart einer vertieften Bruchstelle nachgewiesen, dann pflegen die Chirurgen an jener Fläche, wo die Verletzung, dem einzigen topischen Anhaltspunkte, stattgefunden, zu trepaniren. Manchmal werden Läsionen, welche die Hirnhäute oder das Gehirn in Mitleidenschaft gezogen haben, entdeckt und ist man auch dann gelegentlich imstande, durch einen operativen Eingriff die epileptischen Anfälle zu beseitigen. Weit öfter wird an der trepanirten Stelle nichts Besonderes gefunden; nach einer solchen Operation wird aber auch kein Erfolg erzielt. Bei dieser Classe von Fällen, welche keine Symptome aufweisen, die auf das Bestehen einer Herdläsion hinweisen, kann nur eine Versuchsoperation vorgenommen werden.

Die Gefahr der Trepanation.

Die Zahl der Fälle, in welchen die Trepanation vorgenommen worden ist, ist gegenwärtig eine sehr grosse. In den fünf verfloßenen Jahren wurde dreihundertmal trepanirt und sehr selten mit tödtlichem Ausgange. Laurient (*Journ. de Méd. de Chirurg. et de Pharmac.*, 20. Mai 1891) sammelte 102 Fälle von Epilepsie, in welchen die Trepanation vorgenommen wurde, und zwar mit folgendem Ergebnisse: 54 Fälle wurden geheilt; 20 gebessert; 17 blieben ungeheilt; 2 verschlechterten sich und 7 starben. Agnew (*Trans. Amer. Surg. Assoc.*, Sept. 1891) theilte weitere 57 Fälle mit, von denen 4 geheilt, 32 gebessert wurden, 9 ungebessert verblieben; bei 4 Fällen blieb das Ergebnis unbekannt und 4 starben.

Die in diesem Buche gesammelten Fälle betragen 42; von denselben wurden 11 geheilt, 13 gebessert, 15 blieben ungeheilt und 3 starben. Von diesen Fällen gehörten 13 meiner eigenen Beobachtung an.

Die Statistik ist hauptsächlich deshalb wertvoll, da durch dieselbe die Ungefährlichkeit der Operation erwiesen wird. Die Durchschnittsmortalität beträgt 7 Proc. Es ist unnöthig, eine grosse Zahl von Fällen heranzuziehen und ausführlich zu beschreiben, nachdem doch meine eigenen hiehergehörigen Krankheitsfälle die wesentlichen localisatorischen Merkmale enthalten. Um jedoch meine Behauptungen durch eine hinreichende Zahl von Fällen zu stützen, habe ich anhangsweise noch 30 Fälle verzeichnet, deren Beschreibung hinreichend genau ist, und die infolge dessen verwertbar sind. Es sind diese Fälle ausschliesslich amerikanischen Berichten entnommen worden. Bei einigen dieser Fälle waren die Anfälle so genau localisirt, dass die Stellung der Diagnose gar keine Schwierigkeiten bereitet hatte. In den anderen Fällen galt eine vertiefte Bruchstelle oder eine Kopfhautschramme dem Chirurgen als leitendes Moment. Die grössere Zahl der Fälle war traumatischen Ursprunges.

Fälle von Epilepsie, bei welchen die Trepanation vorgenommen wurde.

I. Fall. Verletzung — Krämpfe der rechten Hand — Knochensplitter im motorischen Rindenfeld — Cyste in der Pia mater.

A. B., 18 Jahre alt, war bis April 1891 vollkommen gesund; in diesem Monate wurde derselbe von einem schweren Holzblocke an seiner linken Seitenwandbeingegend getroffen, infolge dessen die Hirnschale einen Bruch erlitten hat. Patient wurde in ein Krankenhaus aufgenommen und daselbst mehrere Wochen behandelt, ohne aber trepanirt worden zu sein. Drei Wochen nach der Entlassung aus dem Krankenhause wurde Patient von eigenthümlichen Anfällen heimgesucht, welche nach häufigen Intervallen bis zum 9. November 1892, dem Operationstage, andauerten. Alle seine Anfälle waren gleicher Art; dieselben wurden von Prickeln und einem Taubheitsgefühl in der rechten Hand eingeleitet, und verbreiteten sich diese sensiblen Störungen über den Arm und die Schultergegend, nach abwärts über den Rumpf und die Unterextremität; im Gesichte wurde nie Prickeln gefühlt. Bald darauf, nachdem Prickeln in den Fingern sich eingestellt, verspürt der Patient in der rechten Hand eine zuckende Bewegung und der darauffolgende klonische Krampf breitet sich über den ganzen Arm und die Schulter aus; die Unterextremität und das Gesicht bleiben jedoch hiebei ganz frei. Während der Anfälle bleibt das Bewusstsein frei; die Anfälle dauern etwa eine Minute, und gleich nach denselben fühlt der Patient eine kurze Zeit hindurch eine geringe Schwäche im Arm; seine Sprache ist unbehindert. Zwischen den einzelnen Anfällen besteht weder eine motorische noch eine sensible Lähmung; Kopfschmerz stellt sich gleichfalls nicht ein, und das Sehvermögen ist unversehrt.

Bei der Untersuchung des Kopfes entdeckte man eine vertiefte Stelle, die etwa einen Zoll lang parallel zur Längsfurche verlief und fast einen Zoll nach links von der Medianlinie und nach vorn vom Scheitel sich befand. Dachte man sich den Verlauf der Rolando'schen Furche auf der Kopfhaut aufgetragen, so lag jene Stelle gerade über der ersten Stirnwindung. Eine

zweite Schramme fand man unter der ersten in der Gegend des motorischen Rindencentrum für die Hand. Man entschloss sich von der chirurgischen Indication, d. i. der Bruchstelle, Umgang zu nehmen und über dem motorischen Rindencentrum der Hand zu trepaniren. Die Operation wurde von Dr. McBurney den 9. November 1892 vorgenommen.

Nachdem die Kopfschwarte zurückgeschlagen worden, bemerkte man beim Versuche, die Beinhaut abziehen, dass letztere innig verwachsen sei mit einer Knochenfissur, die gerade nach vorne von der Vereinigungsstelle des mittleren und unteren Drittheiles der Rolando'schen Furche verlief. Es war somit klar, dass gerade an jener Linie eine Schädelfractur zustande gekommen war, die aber bei der Palpation der Kopfschwarte nicht entdeckt werden konnte. An der in der Figur bezeichneten und gerade über dem

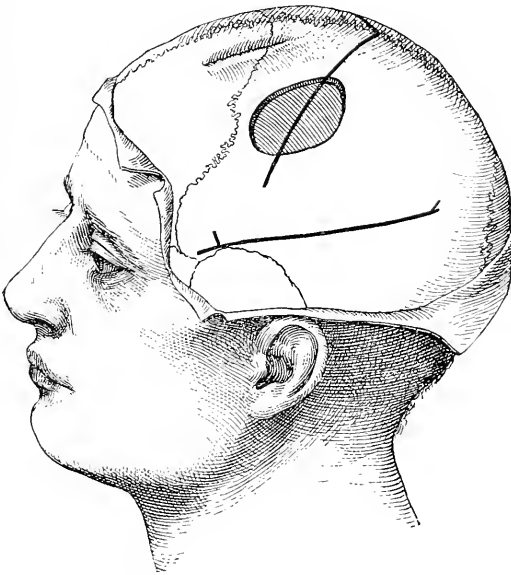


Fig. 12.

Die Lage der Trepanationsöffnung im ersten Falle. Die Bruchstelle ist gleichfalls angegeben.

Rindencentrum der Hand befindlichen Stelle wurde eine Trepanationsöffnung im Durchmesser von $1\frac{1}{2}$ Zoll gemacht (Fig. 12).

Bei der Entfernung des trepanirten Knochenstückes fand man die Dura mater mit letzterem nahezu verwachsen, und in dieselbe einen Knochensplitter eingewachsen, der einen Zoll lang und drei Viertel Zoll breit war. Derselbe lag theils ausserhalb, theils innerhalb der Dura mater, da er sicherlich bei Entstehung des Bruches durch die Dura gestossen worden ist. Um den Knochensplitter herum war die Dura um ein Sechstel Zoll verdickt. Der Knochensplitter wurde hierauf ausgeschnitten und entfernt. Ein Streifen verdickten Bindegewebes, welcher die äussere Begrenzungswand einer Cyste bildete, war der inneren Fläche der Dura angewachsen und wurde zugleich mit derselben entfernt. Aus der Cyste entleerte sich während der Operation etwa eine Drachme klarer seröser Flüssigkeit, und durch ein bei der Abtra-

gung der Cystenwand eingerissenes Piagefäß kam es zu einer bedeutenden Blutung. Das Aussehen des Gehirnes, welches nach Spaltung der Dura sichtbar geworden ist, war ein normales, doch war die dasselbe bedeckende Pia merklich ödematös. Das trepanirte Knochenstück wurde gleichfalls entfernt, die Wunde geschlossen, und innerhalb einer Woche heilte letztere per primam intentionem.

Die Lage des Knochensplitters war eine derartige, dass durch denselben eine Reizung des Rindencentrums für die Hand hervorgerufen wurde.

Nach der Operation machte der Knabe zwei sehr schwache Anfälle durch, doch seit diesen kam es bis gegen März 1893 zu keinem einzigen. Die Anfälle kehrten in der Folgezeit wieder und hielten in langen Intervallen bis Jänner 1894 an.

II. Fall. Verletzung — Krämpfe der rechten Hand — Entfernung einer Cyste — fünf Monate lange Pause, Rückfall — nochmalige Trepanation — Heilung.

Männliches Individuum von 14 Jahren erlitt im vierten Lebensjahre einen Fall auf den Kopf, wobei es sich einen Schädelbruch über der linken Hälfte der Kranznaht zugezogen hat. Infolge dieser Verletzung kam es zur rechtsseitigen Hemiplegie mit theilweiser rechtsseitiger Hemianästhesie, aber ohne jedwede Sprachstörung. Spuren dieser Hemiplegie bestehen noch. Im Alter von 12 $\frac{1}{2}$ Jahren erlitt Patient einen zweiten Fall auf den Kopf, und bald darauf wurde derselbe von Jackson'scher Epilepsie befallen. Die Anfälle begannen stets mit Prickeln und Krämpfen in der rechten Hand, welche über den ganzen Arm und das rechte Bein sich verbreiteten, während das Gesicht sehr selten mitbezogen war, wenn auch der Kopf sich hiebei gelegentlich nach rechts drehte. Während des Anfalles war das Bewusstsein nie getrübt. Der Anfall dauerte nahezu eine Minute, und nach demselben fühlte der Patient den Arm und das Bein etwas schwächer. In einem Tage traten gewöhnlich sechs Anfälle auf. Der Knabe war geistig sehr geweckt und litt nicht an Kopfschmerzen.

Es konnte ein alter vertiefter Schädelbruch nachgewiesen werden, dessen Furche sich nach vorne über der ersten Stirnwindung erstreckte, so dass dieselbe ganz genau die Lage vor dem Rindencentrum des Armes einnahm. Nachdem durch eine innere Behandlung der Zustand des Patienten sich nicht geändert hatte, wurde die Trepanation beschlossen. Als Operationsfeld wurde das Armcentrum im mittleren Drittel der Centralwindungen gewählt, obgleich dasselbe ein und einen halben Zoll hinter der Stelle der alten Fractur sich befand (Fig. 13). Den 30. Jänner 1892 nahm Dr. McBurney in Roosevelts Krankenhaus die Operation vor.

Die Dura mater war mit dem Knochen verwachsen und zeigte keine Pulsation. Nach Durchschneidung derselben sah man, dass sie auch mit der Pia adhärirte, die so sehr verdickt und undurchsichtig war, dass unter ihr das Gehirn nicht gesehen werden konnte. Als die Pia durchgetrennt wurde, fand man auf der Oberfläche des Gehirnes eine Cyste liegen, aus der man eine Drachme klarer Flüssigkeit entleerte. Die Cyste befand sich in der Pia mater selbst; die Wände der Cyste wurden nun selbst entfernt. Man fand einen Streifen verdickter Pia nach vorne durch die alte Narbe durchziehen. Es wurde infolge dessen die Trepanationsöffnung in der Richtung des alten Schädelbruches erweitert, bis man denselben auch erreichte; unter dem letzteren entdeckte man eine zweite Cyste. Auch diese Cyste, welche etwa zwei Drachmen Flüssigkeit enthielt, wurde entleert und deren Wände abgetragen.

Unter der Cyste schien das Gehirn in geringem Grade atrophisch zu sein, doch pulsirte es ganz deutlich; die Farbe desselben zeigte einen leichten Stich ins Gelbliche, und die über seiner Oberfläche befindlichen Blutgefässe und Capillaren schienen an Zahl vermehrt zu sein. Die Wunde wurde dann geschlossen und verheilte ganz normal. Vom 30. Jänner 1892, dem Tage der Operation, bis April 1892 hatte der Knabe gar keine Anfälle. Nach dieser Zeit kam er wieder in meine Klinik und klagte, dass seine früheren Anfälle wieder aufgetreten seien. Bei der Untersuchung des Kopfes fand man eine geringe Eiteransammlung unter der Kopfhaut, gerade über der früheren Trepanationsöffnung. Der Eiter wurde entleert, und die kleine Abscesshöhle heilte rasch zu. Von da ab bis August 1892 hatte der Patient keine Anfälle. Hierauf traten die Anfälle wieder auf und nahmen an Häufigkeit derart zu, dass sich dieselben bis December drei- bis viermal des Tages einstellten. Diese Anfälle begannen mit

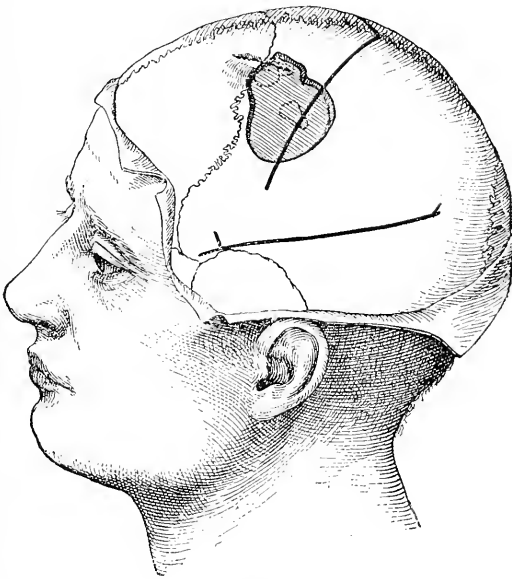


Fig. 13.

Die Lage der Trepanationsöffnung im zweiten Falle.

Prickeln und Zucken in der rechten Hand, die sich über den ganzen Arm und nach abwärts über das Bein ausbreiteten, worauf dann fünf bis fünfzehn Minuten beide Extremitäten zugleich zuckten. Nach den Anfällen waren sowohl der Arm, als auch das Bein etwas paretisch, das Gesicht war nie in den Anfall einbezogen und das Bewusstsein nie gestört. Da eine Bromcur in dieser Periode gar keine Wirkung hinsichtlich der Häufigkeit der Anfälle hatte, wurde dem Patienten die nochmalige Vornahme einer Operation empfohlen. Den 7. Jänner 1893 operirte demgemäss Dr. McBurney. Nachdem das Kopfhaar abrasirt worden war, sah man, dass die Kopfhaut derart verdickt und gespannt war, dass rings um die alte Narbe und über der vom Knochen entblössen Stelle gar keine merkliche Depression nachgewiesen werden konnte. Ueber der Stelle, wo früher trepanirt worden war, und welche dem Rindencentrum des Armes entspricht, war beim Palpiren die Pulsation des Gehirnes deutlich

fühlbar. Die Gewebe waren sehr verdickt, und man vermied deshalb eine directe Incision in dieselbe. Hingegen wurde ein halbmondförmiger Einschnitt gemacht, dessen Gipfel etwas mehr nach links von der Mittellinie als der frühere Einschnitt abwich; nachdem vorn und hinten der so umgrenzte Lappen durchgeschnitten und abgehoben worden, kam man unter der Stelle der früheren Trepanationsöffnung auf den gesunden Knochen; hierauf wurde vom alten Narbengewebe die Kopfhaut sorgfältig abgehoben, im Knochen in der Länge von etwa ein und einhalb Zoll und in der Breite von drei Viertel Zoll eine dreieckige Oeffnung angemeißelt. Der Knochen selbst war dicht verwachsen mit der Dura mater, die wieder verdickt und mit der Pia innig verwachsen zu sein schien. Man fand Pia und Gehirn in eine dicke bindegewebige Masse gleichsam zusammengeschweisst. Bei Palpation dieser Stelle konnte man die Gegenwart von Flüssigkeit unter derselben nachweisen. Durch die Punction mittelst einer Injectionscanüle wurde eine kleine Menge einer klaren serösen Flüssigkeit aus einer etwa einen halben Zoll unter der Hirnrinde befindlichen Höhle entleert. In diese Höhle drang man durch einen Einschnitt ein; eine deutliche Begrenzungslinie zwischen Hirnrinde und weisser Substanz konnte nicht nachgewiesen werden, denn an Stelle der Hirnrinde war eine bindegewebige Masse ausgebreitet. Letztere wurde ausgeschnitten, indem ein linsenförmiges etwa ein Zoll langes und einen halben Zoll breites Stück entfernt worden ist. Das abgetragene Gewebe schien ein narbiges zu sein¹⁾. Einen Zoll weiter nach vorn wurde eine Punction gemacht und hiebei eine andere Cyste entdeckt; es wurde somit die Incision im Gehirn soweit nach vorn verlängert, dass sich die Cyste entleeren konnte. Die Blutung war eine sehr mässige. Nachdem das narbige Gewebe ausgeschnitten worden ist, sah man, dass die Wundflächen im Gehirne aus normaler grauer und weisser Substanz bestanden. Die Wunde wurde mit Jodoformgaze ausgefüllt und antiseptisch verbunden. Den nächsten Tag fühlte sich der Knabe ganz wohl und war weder gelähmt noch anästhetisch. In zwei Wochen war auch die Wunde verheilt. Bis März 1893 hatte der Patient nur zwei Anfälle.

III. Fall. Verletzung — allgemeine Krämpfe mit Beginn im linken Arme — Entfernung eines Knochensplitters im Gehirn — Sclerose — Wiederkehr von Anfällen.

A. G., männliches Individuum, 24 Jahre alt, erlitt im April 1888 eine Verletzung, durch welche ein Schädelbruch auf der rechten Kopfhälfte etwa in der Mitte der Kranznaht zustandegekommen ist. Nach der Verletzung war der Patient etwa sechs Wochen lang fieberhaft und delirirte ab und zu, doch allmählich erholte er sich vollständig. Drei Jahre nach dieser Verletzung wurde er zum erstenmale von Krämpfen befallen, an denen er weiterhin in verschiedenen Zwischenräumen bis April 1892 litt, wo er das erstemal beobachtet wurde. Die Anfälle begannen mit einer krampfhaften Bewegung des linken Armes und einem Taubheitsgefühl in der linken Hand und einer Bewegung des Kopfes nach links; hierauf verlor der Patient das Bewusstsein, und die Krämpfe breiteten sich über den ganzen Körper aus. Tagsüber hatte er gewöhnlich zwei Anfälle, und das längste Intervall während eines Jahres betrug

¹⁾ Das mikroskopische Bild dieses Gewebes wurde von Dr. van Grieson auf Seite 69 beschrieben.

neun Wochen. Im März 1892 hatte er drei Anfälle. Geistig war Patient sehr verfallen; es wurden ihm grosse Gaben von Bromnatrium verabreicht, welche wohl die Häufigkeit der Anfälle verminderten, dieselben aber nicht gänzlich beseitigten.

Die Trepanation wurde den 2. April 1892 von Dr. McBurney ausgeführt. Der Schädel wurde an der Bruchstelle, gerade über dem Rindencentrum des linken Armes trepanirt (Fig. 14). Man fand nur einen Bruch der äusseren Schädeltafel. Die sogenannte Glastafel schien unverletzt zu sein, doch sah man einen kleinen Knochensplitter in die Dura mater eingezackt. Die Dura war sehr verdickt, die Pia und das Gehirn waren deutlich ödematös und hatten einen Stich ins Gelbliche. Rings um die verfärbte Stelle war die Pulsation des Gehirnes bedeutender als sonstwo im Gehirne. Auf Druck sank diese Stelle etwas ein, und bei Berührung der letzteren

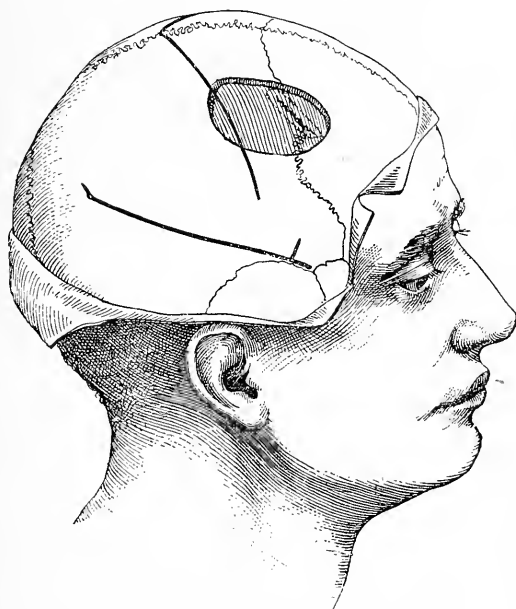

Fig. 14.

Die Lage der Trepanationsöffnung im dritten Falle.

gewann man den Eindruck, als ob eine Cyste sich darunter befände, doch durch eine mittelst einer Injectionsanüle vorgenommene Punction wurde man vom Gegentheil überzeugt. Ein Theil dieses erweichten Rindengebietes wurde ausgeschnitten und von Dr. Van Gieson untersucht, der folgenden Befund angegeben hat: „Ein Knochensplitter wurde in die Dura eingetrieben, die an der Läsionsstelle verdickt und mit der Pia mater innig verwachsen ist. Die Dura ist auch dort, wo der Splitter eingehackt ist, scharf ausgezackt. Ich glaube, dass der Knochensplitter infolge rareficirender Ostitis in seiner Grösse sehr stark reducirt worden ist, da nur eine geringe Zahl feiner Knochenbälkchen übrig geblieben. Der Splitter war wahrscheinlich anfangs viel grösser. Die Gehirns substanz ist stark verändert und sind in derselben

eine grosse Menge von Gliazellen vorhanden. Die Rinde scheint der motorischen Gegend anzugehören, was ich aus dem Vorkommen der sehr grossen Pyramidenzellen in der dritten Schichte schliesse“. ¹⁾ Die Wunde heilte bald und leicht. Von einer Lähmung wurde Patient nicht befallen und in drei Wochen aus dem Krankenhause entlassen. Zu jener Zeit besserte sich sein psychisches Verhalten und wurde er auch nicht von Anfällen heimgesucht. Bald nachdem der Patient das Krankenhaus verlassen hatte, stellten sich jedoch die Anfälle wieder ein und im Sommer traten dieselben in grösserer Häufigkeit als vor der Operation auf, und gegenwärtig sind die Anfälle so heftig wie sonst.

IV. Fall. Verletzung — Krampf des rechten Beines — Trepanation — Tod.

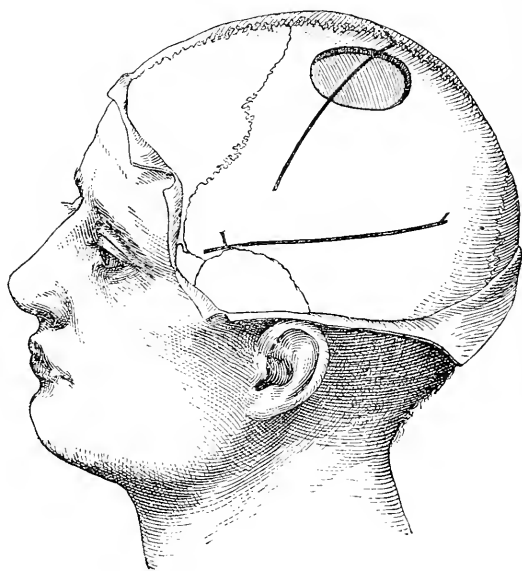


Fig. 15.

Die Lage der Trepanationsöffnung im vierten Falle.

A. D., männliches Individuum, 30 Jahre alt, war bis zu einer im Jahre 1888 erlittenen Schädelverletzung vollkommen gesund. Der Kopf fiel an seiner linken Seite, nahe dem Scheitel, auf, doch blieb keine Schramme, ein Hinweis auf den vorausgegangenen Fall, zurück. Seit jener Verletzung stellten sich nun beim Patienten Anfälle ein, die in einem im rechten Beine beginnenden Krampfe bestanden, wobei der Patient beim Sitzen durch Aufstampfen der Füsse in die Höhe schnellte und beim Stehen nach rechts sich drehte. Nach diesem einleitenden Krampfe verlor er das Bewusstsein und wurde von allgemeinen Krämpfen befallen. Letztere traten in den verflossenen zwei Jahren häufig auf und stellten sich zur Zeit, als der Patient über Ansuchen von Dr. Weir sich mir vorstellte, tagsüber sogar sechs Anfälle ein.

¹⁾ Die mikroskopischen Bilder dieses Gewebes sind auf Seite 60 ausführlicher beschrieben.

Am 17. Jänner 1890 nahm Dr. Weir im New-Yorker Krankenhause die Trepanation vor. Die Trepanationsöffnung (Fig. 15) wurde über dem oberen Drittel des motorischen Rindengebietes, entsprechend dem Beincentrum, gemacht. Man fand den Schädelknochen ungewöhnlich verdickt, doch wurde keine Spur eines vorausgegangenen Schädelbruches entdeckt. Ueber der Pia und über dem motorischen Rindenfelde des Beines auf der Medianfläche des Gehirnes fand man kleine weisse Flecke zerstreut, die miliaren Tuberkeln ähnlich sahen. Die Dura war weder verdickt noch angewachsen. Infolge der Verdickung des Schädelknochens zog sich die Operation in die Länge, die Blutung war bedeutend, und der Patient starb infolge des eingetretenen Shocks.

V. Fall. Traumatische Epilepsie — Hemiplegie mit Athetose — Entleerung einer subcorticalen Cyste — Heilung.

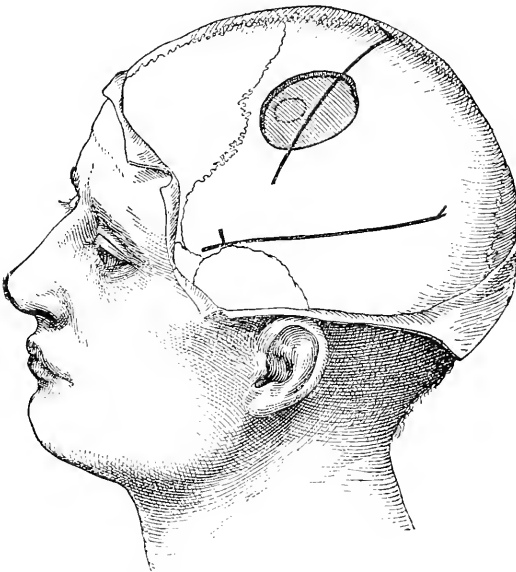


Fig. 16.

Die Lage der Trepanationsöffnung im fünften Falle.

H. L. J., 12 Jahre alt, war bis zu seinem zweiten Lebensjahre gesund, in welchem er auf den Kopf fiel, worauf Krämpfe in der Dauer von elf Stunden sich einstellten. Nach Ablauf der Krämpfe fand man, dass Patient von einer rechtsseitigen Hemiplegie und von Aphasie befallen sei; im folgenden Jahre erholte er sich langsam, doch gieng die rechtsseitige Hemiplegie nicht ganz zurück, die Sprache blieb verlangsamt, und die geistigen Fähigkeiten waren herabgesetzt. Infolge jener Kopfverletzung war er mehrere Jahre von leichten, dem petit mal entsprechenden Anfällen heimgesucht; zwei Jahre zuvor erlitt Patient einen Anfall von grand mal und seit dieser Zeit zeigten sich mehrere Rückfälle. Die Anfälle beginnen mit Zuckungen an den Augen und des Kopfes, wobei die rechte Seite stets mehr in Anspruch genommen ist als die linke, und mit Verlust des Bewusstseins.

Den 22. November 1892 wurde der Patient von mir untersucht; ich constatirte eine rechtsseitige lähmungsartige Schwäche mit Athetosis der rechten Hand, wobei die Lähmung in der Hand bedeutender war als diejenige des Gesichtes und des Beines. Geistig war Patient sehr geschwächt, er konnte nur schwer lesen und war sehr stumpfsinnig; die Sprache war verlangsamt, doch Aphasie war nicht nachweisbar; die Sensibilität der motorisch geschwächten Extremitäten war nicht herabgesetzt.

Man vermuthete einen infolge der Verletzung zustande gekommenen hämorrhagischen Herd oder eine Cyste in der Hirnrinde, deren Sitz vorzugsweise im Armcentrum der motorischen Zone gelegen wäre. Es wurde eine Trepanation vorgeschlagen, um das vermeintliche Blutfaserstoffgerinsel oder die Cyste, welche man als die Ursache obiger Erscheinungen verantwortlich machte, zu entfernen.

Am 2. December 1892 wurde der Patient von Dr. McBurney im Roosevelt Spital trepanirt. Die Trepanationsöffnung, die über dem Armcentrum gemacht worden ist, hatte einen Durchmesser von $1\frac{1}{2}$ Zoll. Der Schädelknochen und die Dura schienen normal zu sein. Bei Blosslegung des Gehirnes sah man, dass die Rolando'sche Furche die Trepanationslücke überquerte; die Rinde zeigte ein normales Aussehen, doch konnte man beim Betasten derselben eine Flüssigkeitsansammlung unter ihr nachweisen, und durch eine Injectionsanüle wurde nahezu eine Drachme einer klaren serösen Flüssigkeit aus einer fast drei Viertel Zoll unter der Hirnrinde gelegenen Höhle entleert. Durch einen Einschnitt auf der Höhe der vorderen Centralwindung gelangte man in diese Höhle, durch welche dann ein kleines Drainrohr gezogen worden ist. Die Dura mater wurde in ihre frühere Lage gebracht, doch nicht vernäht und die Schädeldecke über dem entblösten Gehirntheile offen gelassen. Einen Tag nach der Operation änderte sich die motorische Kraft nicht, doch war die rechte Hand bis zum Handgelenk gegen Berührung, Temperatur und Schmerzindrücke anästhetisch, der Muskelsinn derselben war nicht gestört. Die Athetosis war geschwunden. Eine Woche nach der Operation liess die Anästhesie bedeutend nach, war aber noch immer nachweisbar; dieselbe war jedoch nur auf die rechte Hand beschränkt. Eine Temperaturerhöhung kam nicht vor, doch machte der Patient zwei Anfälle von petit mal durch. Die Wunde heilte leicht und rasch, und fuhr der Patient Weihnachten nach Hause. Bis März 1893 traten keine Anfälle auf. Ich erfuhr, dass der Knabe geistig regsamer wurde, und die Athetose nicht mehr zurückkehrte. Im Juni kehrten die Anfälle wieder und hielten mit Unterbrechungen bis Jänner 1894 an.

VI. Fall. Verletzung — Gesichtskrampf — Vorübergehende Aphasie — Trepanation — Narbe im Gehirne — Heilung — Wiederkehr von Anfällen.

J. R., 40 Jahre alt, erlitt im August 1889 einen Stoss gegen die linke Schläfegegend, wodurch ein Schädelbruch erfolgte. Als er nach der Verletzung das Bewusstsein wieder erlangte, konnte man eine Lähmung der rechten Körperhälfte und Aphasie nachweisen. Im Verlaufe der folgenden sechs Monate liess die Hemiplegie allmählich nach, und auch die Sprache besserte sich nach und nach, so dass der Patient imstande war herumzugehen; doch war derselbe noch nicht zur Arbeit tauglich. Etwa ein Jahr nach der erlittenen Verletzung traten beim Patienten Convulsionen auf; zuerst waren dieselben allgemein und giengen mit Bewusstseinsverlust einher, doch später waren dieselben localisirt und blieben es die zwei verfloßenen Jahre. Die

Anfälle wurden allmählich häufiger und im December 1892 traten wöchentlich mehrere Anfälle auf. Letztere begannen mit zuckenden Bewegungen der Muskeln der rechten Mundhälfte; hiebei wurden die Muskeln nach rechts verzogen, auch kam es zu Lidzuckungen und allgemeiner Verbreitung des Krampfes über die rechte Nackenhälfte und die obere Extremität. Während des Anfalles verlor er nicht das Bewusstsein, doch konnte er nicht sprechen und hatte im Gesichte und um den Mund herum ein prickelndes Gefühl. Nach dem Anfalle fühlte sich Patient schwach und war nicht imstande, so gut zu gehen wie vor demselben.

Den 10. December 1892 wurde eine leichte lähmungsartige Schwäche der rechten Gesichtshälfte nachgewiesen; die Zunge wich nicht ab, der rechte Arm zeigte eine kleine Schwäche, doch die rechte Unterextremität blieb unverseht; die Sensibilität war nicht gestört, aber die Reflexe auf der rechten

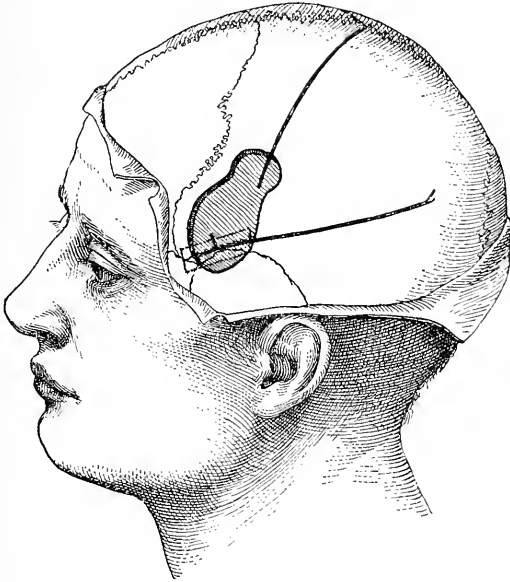


Fig. 17.

Die Lage der Trepanationsöffnung im sechsten Falle.

Seite waren erhöht. Die psychischen Prozesse schienen beim Patienten langsam abzulaufen; er verstand wohl ganz gut an ihn gerichtete Fragen, doch antwortete er träge, und sein Sprachvermögen war sichtlich ein unvollkommenes; selbst gab er zu, dass er sich nicht mehr so gut wie früher ausdrücken könne. Ueber Kopfschmerz klagte der Patient wohl nicht, doch über der linken Schläfebeingegend war derselbe empfindlich. Etwa zwei Zoll nach rückwärts verlaufend konnte man durch Palpation über der Gegend der Fissura Sylvii einen Schädelbruch nachweisen; die hintere Grenze des Bruches befand sich einen Zoll unter der Projectionsstelle des Rindenfeldes für das Gesicht.

Man vermuthete, dass unter der Fractur und rings um dieselbe möglicherweise eine von verdickten Hirnhauttheilen umgebene Cyste, als Ueberbleibsel einer alten Blutung, sich gebildet habe, und dass es möglich wäre, durch

Beseitigung der ersteren eine Heilung zustande zu bringen. Den 19. December 1892 nahm Dr. Briddon im Presbyter-Krankenhaus die Trepanation vor. Ueber dem motorischen Centrum der Gesichtsmuskulatur wurde eine Trepanationsöffnung gemacht, und eine zweite, etwas grössere, einen Zoll unterhalb der Projectionsstelle der Broca'schen Windung. Die beide Trepanationsöffnungen trennende Knochenbrücke wurde entfernt und die Oeffnung nach allen Richtungen derart erweitert, dass deren Länge zwei und einen halben Zoll und ihr grösster Breitendurchmesser zwei Zoll betrug (Fig. 17). Bei der Entfernung des Knochens sah man, dass die Dura mater, insbesondere über dem Rindencentrum des Gesichtes, beträchtlich verdickt war, und betrug die Dicke der harten Hirnhaut das Dreifache der normalen; letztere war, wie man sich bei Durchschneidung derselben überzeugen konnte, innig verwachsen mit der Pia mater. Sorgfältig wurde die Dura abgezogen; die Pia fand man dann mit dem Gehirne verwachsen und stark ödematös. An dem unteren Antheile der vorderen Centralwindung befand sich an Stelle der Gehirnsubstanz eine bindegewebige Masse. Während sonst die Dura sehr verdickt und mit der Pia und dem Gehirne aufs innigste verwachsen war, erschien in der unteren Hälfte der Trepanationsöffnung das blossgelegte Hirn weicher, missfärbig und abnorm. Sicherlich kam es an dieser Stelle zu einer Blutung, nach welcher es zur Bildung einer Masse narbigen Gewebes unter der Pia mater gekommen ist. Die Pia mater war um eine Linie verdickt, und die graue Substanz war so verdünnt, dass ein Schnitt durch die Pia zugleich die darunter befindliche Substanz blosslegte. Dieser Befund erstreckte sich unter der Fractur nach vorne in einer Flächenausdehnung von nahezu einem halben Zoll in der Breite und einem Zoll in der Länge gerade über der Sylvi'schen Furche. Mittelst des Scalpelgriffes wurde die Dura von der Pia losgelöst, doch mit Rücksicht auf die Hämorrhagie konnte an eine Entfernung der kranken Pia und des darunterliegenden Hirnabschnittes nicht gedacht werden. Die Wunde wurde sofort geschlossen und heilte innerhalb von zehn Tagen ohne Eiterung.

Der Patient hatte in den folgenden zwei Monaten zwei sehr schwache Anfälle und klagte über eine Behinderung der Kieferbewegungen. Der pathologische Befund schloss jede Aussicht auf eine vollständige Heilung aus.

VII. Fall. Traumatische Epilepsie — Trepanation — ohne Erfolg.

Männliches Individuum, 23 Jahre alt, erlitt vor fünf Jahren einen Fall auf den Scheitel nach rechts von der Mittellinie und etwas nach vorn von der Rolando'schen Fissur. Bald kam es zu allgemeinen epileptischen Anfällen, die von einer Gesichtsaura eingeleitet wurden, welche in dem Sichtbarwerden grauer Strahlenbündel bestand. Während der allgemeinen Convulsionen war das Bewusstsein vollständig geschwunden. Neben den allgemeinen Convulsionen kam es gelegentlich zu Anfällen von petit mal. Irgend eine sensible oder motorische Störung konnte durch die physikalische Untersuchung nicht herausgefunden werden. Den 10. Juni 1892 wurde von Dr. McBurney gerade über dem Sitze des Schädelbruches die Trepanation vorgenommen. Die Vertiefung befand sich in der äusseren Schädeltafel und griff gar nicht auf die Glastafel über (Fig. 18). Dura und Pia zeigten das normale Aussehen, und auch das Gehirn bot nichts Abnormes. Der Patient erholte sich bald und konnte zwei Wochen nach der Operation das Krankenhaus verlassen. In den

vier Monaten nach der Operation, also bis October 1892, wo sich der Patient zuletzt vorstellte, hatte letzterer fünf Anfälle durchgemacht.

VIII. Fall. Traumatische Epilepsie — Krämpfe in der rechten Hand — Trepanation — Besserung — Rückfall — Tod.

P. B. C., männliches Individuum, 30 Jahre alt, erhielt im April 1892 mittelst eines Sandsackes gerade an der linken Kopfseite Schläge, worauf er im bewusstlosen Zustande, der zwölf Tage lang anhielt, in das Roosevelt Krankenhaus aufgenommen worden ist. Ein Schädelbruch lag nicht vor. Allmählich erholte sich der Patient und konnte im Juli 1892 nach dem Süden in seine Heimat zurückkehren, wo er den 23. Juli zwei Anfälle durchmachte. Jeder

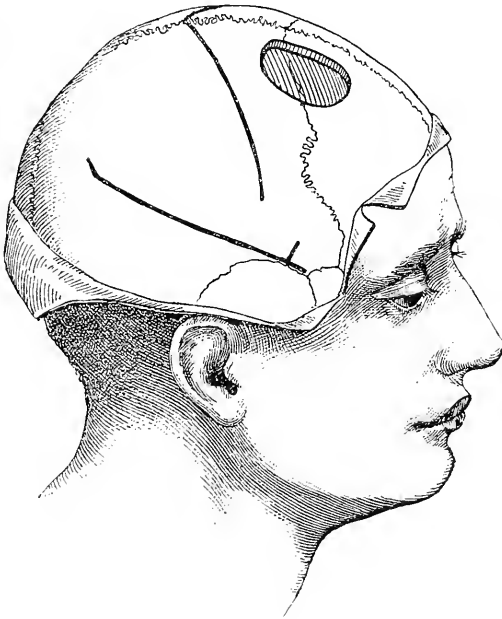


Fig. 18.

Die Lage der Trepanationsöffnung im siebenten Falle.

Anfall begann mit Prickeln und Krämpfen in der rechten Hand; letztere giengen dann auch auf das Gesicht über, das jedesmal nach rechts verzogen wurde, wobei der Mund bald geöffnet bald geschlossen wurde; gleich darauf gieng auch das Sprachvermögen verloren. Nach fünf Minuten gieng der Anfall vorüber, und der Patient fühlte sich dann ganz wohl. Die gleichen Anfälle wiederholten sich im August, September und October, und nur bei zweien war er wenige Minuten bewusstlos. Eine im October 1890 vorgenommene Untersuchung liess keine Deformität des Schädels erkennen und auch nicht das Vorhandensein von Hemiplegie. Seine Sprache war langsam, und bei manchen Wörtern stockte dieselbe; doch gab er an, dass auch früher diese Erscheinung bestanden habe. Die Pupillen waren gleich. Man verabreichte dem Patienten

Brom und Belladonna bis März 1891, bis zu welcher Zeit derselbe keine Anfälle hatte. Zwischen März und Juni wurde Patient monatlich durchschnittlich von einem schweren und drei leichten Anfällen heimgesucht, die alle dem vorhin beschriebenen ähnlich waren. Nach jedem Anfalle bemerkte er eine deutliche Schwierigkeit in seiner Sprache, und auch die oben erwähnte langsame Sprechweise hielt noch an. Obwohl auf der rechten Körperseite weder Anästhesie noch eine deutliche Unbeholfenheit nachweisbar war, so betrug dennoch das Kraftverhältnis zwischen rechter und linker Hand 100 : 110. Sein körperliches Verhalten war nahezu normal.

Man vermuthete, dass durch den Schlag wahrscheinlich eine Blutung auf der Oberfläche zustande gekommen sei, demzufolge dem Patienten, um die Ueberbleibsel derselben wegzuschaffen, die Trepanation vorgeschlagen wurde. Die

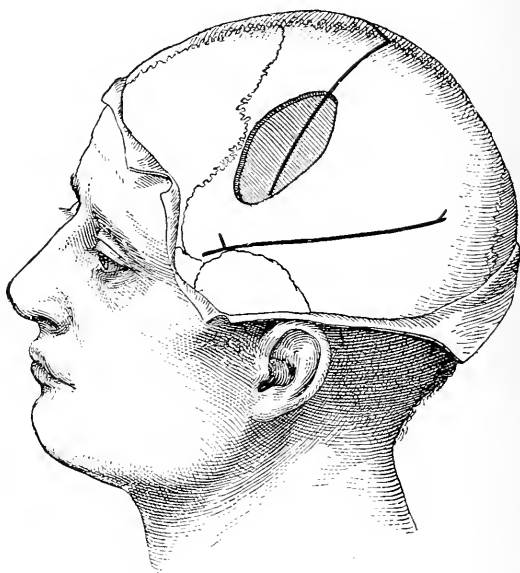


Fig. 19.

Die Lage der Trepanationsöffnung im achten Falle.

Operation wurde von Dr. McBurney im Juni 1891 vorgenommen und die Trepanation über dem Armcentrum und nach abwärts zu gegen das Gebiet des Gesichts- und der motorischen Sprachcentra (Fig. 19) ausgeführt. An der Schädeldecke war kein Bruch nachweisbar, die Dura war nicht angewachsen, und das Gehirn zeigte nichts Abnormes. Die Wunde heilte vollständig, und beiläufig im December kam es zu einem Verschluss der Trepanationsöffnung durch eine so dichte Membran, dass letztere in keiner Weise mit dem Finger eingedrückt werden konnte. Zwischen Juni und December wurde der Patient von zwei Anfällen heimgesucht, die denselben Charakter wie jene vor der Operation aufgetretenen zeigten. Seine Sprache war noch immer eine langsame. Im Jahre 1892 wurden die Anfälle häufiger, es stellten sich hartnäckige Kopfschmerzen ein, es kam zur Entwicklung einer Neuritis optica, und schliesslich starb Patient im November 1892. Nach December 1891 stand

derselbe nicht unter neuer Beobachtung. Es ist wahrscheinlich, dass im vorliegenden Falle zur Zeit der Operation eine kleine subcorticale Geschwulst vorhanden gewesen war, welche der Untersuchung entgangen ist und die nachher immer mehr und mehr an Grösse zunahm, so dass sie schliesslich den Tod des Patienten nach sich gezogen hat.

IX. Fall. Verletzung — Krämpfe in der linken Hand — Entleerung einer Cyste — Rückkehr der Anfälle.

Ein Kind von drei Jahren hatte einen Fall auf die rechte Kopfhälfte erlitten, worauf sich nach drei Monaten Krämpfe des linken Armes einstellten, welche anfangs gelegentlich auftraten und später manchmal siebenmal im Tage wiederkehrten. Die Kraft des Armes war ein wenig herabgesetzt. Man fühlte in der rechten mittleren Seitenwandbeingegend einen deutlichen Defect

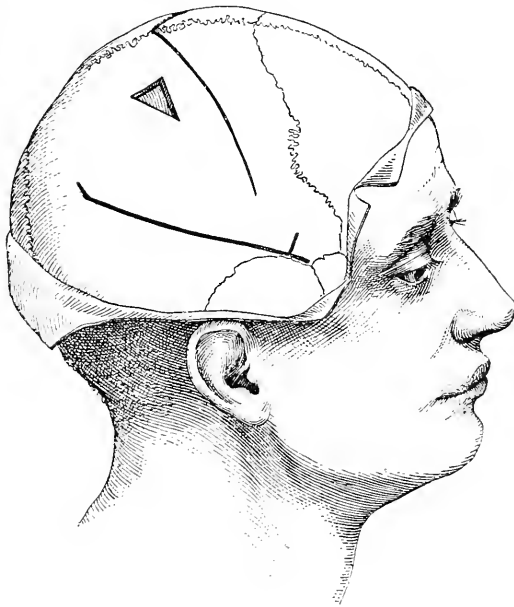

Fig. 20.

Die Lage des Schädeldefectes im neunten Falle.

im Schädelknochen, demzufolge man sich zur Vornahme einer Explorativoperation entschloss. Dieselbe wurde im St. Marys Krankenhaus von Dr. Poore im October 1889 ausgeführt. Bei Entblössung der Schädeldecke fand man in derselben einen dreieckigen Defect, welcher mit einer dicken bindegewebigen Membran ausgefüllt war (Fig. 20). Unter letzterer befand sich eine Cyste, deren Inhalt entleert worden ist. Mit Rücksicht auf den Shock, der sich bei der Entleerung der Cyste eingestellt hatte, wurde von einer Trepanation Abstand genommen und die Operation rasch zu Ende geführt. Das Kind erholte sich bald und war ein ganzes Jahr von Krampfanfällen frei; nnterdessen nahm auch die motorische Kraft des Armes zu. Doch nach dieser Zeit begannen wieder die Anfälle, und es ist wahrscheinlich, dass sich die

Cyste neuerdings mit Flüssigkeit füllte, ein Umstand, der eine zweite Operation nahelegte.

X. Fall. Verletzung — vertiefter Schädelbruch — Krampfanfall, der mit Kopfdrehungen beginnt — Trepanation — Heilung — Wiederkehr der Anfälle.

T. M., männliches Individuum, 21 Jahre alt, erlitt im 7. Lebensjahre einen Fall, durch welchen eine ausgedehnte Fractur des linken Seitenwand- und Stirnbeines hervorgerufen worden ist, in deren Gefolge rechtsseitige Hemiplegie und motorische Aphasie zustandekamen, die ein Jahr anhielten und dann vollständig vorübergingen. Im 14. Lebensjahre stellten sich beim Patienten allgemeine Convulsionen ein, die mit Seitenwendungen des Kopfes nach rechts und mit Bewusstseinsverlust eingeleitet wurden. In den verfloßenen sieben Jahren hatte der Patient ähnliche Anfälle in Intervallen und

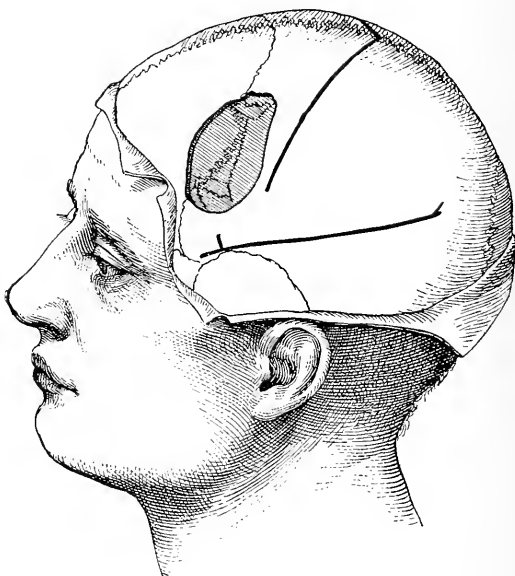

Fig. 21.

Die Lage der Trepanationsöffnung im zehnten Falle.

täglich mindestens fünf solche, doch im Verlaufe einer Bromcur kam es in drei Wochen nur zu einem einzigen. In irgend einer besonderen Weise ist Patient nicht geistig veranlagt; er zeigt geringe geistige Beherrschung, ist reizbar, streitsüchtig und verstimmt. Er besitzt genügende Intelligenz, kann lesen und schreiben, ist jedoch unfähig, irgend eine, wenn auch geringfügige Arbeit zu verrichten.

Den 14. October 1892 ergab die Untersuchung noch eine Spur der alten Hemiplegie, indem die rechte Seite ungleich der linken und etwas schwächer als letztere war. Das Sprachvermögen des Patienten war in Ordnung, doch etwas stockend. In der Gegend über der Vereinigung der dritten linken Stirn- und der linken vorderen Centralwindung war ein vertiefter Bruch des Stirn- und Seitenwandbeines nachweisbar.

Den 18. October 1892 wurde der Patient im Roosevelt'schen Krankenhause von Dr. Hartley trepanirt. Beim Zurückschlagen der Kopfschwarte wurden im Schädeldache zwei stark vertiefte Stellen mit einer langen winkligen Knickung zwischen den letzteren gefunden (Fig. 21). Dieselbe lag nach vorn von der Rolando'schen Furche, fast dem unteren Drittel derselben gegenüber. An der Stelle des alten Bruches war der Schädelknochen sehr verdickt. Ein etwa zwei und einen halben Quadratzoll Flächeninhalt betragendes Knochenstück wurde hierauf entfernt. Dasselbe übte allem Anscheine nach einen enormen Druck auf die darunter befindlichen Weichtheile aus. Der Schädelknochen war mit der Dura verwachsen und letztere mit der Pia, wovon man sich bei der Spaltung und Umlegung der Dura überzeugen konnte. Die Pia war verdickt, getrübt und bildete eine Decke dünnen weisslichen Bindegewebes über das Gehirn. Die Hirnrinde unterhalb der Pia sah abnorm aus; dieselbe war auf ihrer Oberfläche geröthet, erschien auch bedeutend mehr injicirt als die benachbarte Rinde; die Pia war dicht verwachsen und enthielt eine ungewöhnliche Zahl von Capillargefässen. Dieses Aussehen liess auf eine Wucherung der bindegewebigen Elemente der Hirnrinde bei einem hohen Grade von Vascularisation schliessen. Die Hirnpulsation war eine regelmässige. Eine Punction durch dieses abnorme Gewebe ergab nicht das Vorhandensein einer Hirncyste. Die Wunde wurde dann geschlossen, heilte rasch zu, und innerhalb einer Woche seit der Operation konnte der Patient bereits das Bett verlassen. Den 28. December 1892 erlitt Patient einen Anfall, und bis März 1893 blieben dieselben aus, obwohl er eine Woche vor der Operation fünf Anfälle durchgemacht hatte. Das psychische Verhalten des Patienten ist bestimmt jetzt bedeutend besser als vor der Operation.

XI. Fall. Verletzung — Krämpfe des rechten Armes — Trepanation — Heilung — Wiederkehr von Anfällen.

E. W., männliches Individuum, 11 Jahre alt, war bis Jänner 1890, wo es auf die linke Seitenwandbeingegend auffiel, wobei die Kopfschwarte durchgerissen wurde, aber kein Schädelbruch zustandekam, vollkommen gesund. Die verletzte Stelle war einige Wochen nach dem Falle empfindlich, und seit dieser Zeit hatte er auch manchmal Schmerzen. Bald nach der Verletzung begannen die Anfälle, die sich häufig und immer nachts einstellten; dieselben waren stets einander gleich. Die Anfälle begannen mit einem krampfhaften Schliessen der rechten Hand und zuckenden Bewegungen derselben. Der Arm wurde dann gebeugt und gerieth in fortwährendes Zucken, und durch eine krampfhafte Bewegung der Schultermuskeln wurde die Hand gegen das Gesicht bewegt; hierauf begann das Zucken in der rechten Gesichtshälfte, wobei sich der Kopf langsam nach rechts bewegte. In letzterem Momente erwachte dann der Patient aus dem Schlafe, hatte die Empfindung, als wäre die rechte Mundhälfte ganz voll und klagte über ein Taubheitsgefühl in seinen Wangen. Beim Erwachen hörte stets der Krampf auf. Der Krampf breitete sich nie auf das Bein oder auf die Muskeln der anderen Körperseite aus. Patient wurde nie in wachem Zustande oder tagsüber von Anfällen heimgesucht, doch in einer Nacht traten mindestens sechs solcher Krämpfe auf.

Die den 10. Februar 1892 vorgenommene Untersuchung ergab weder eine sensible noch eine motorische Störung. Der psychische Zustand des Patienten war unversehrt, die Augen waren normal, und klagte der Patient auch über keinerlei abnorme Symptome.

Es lag somit ein Zustand reiner Jackson'schen Epilepsie vor, bei welcher der Anfall auf die rechte Hand beschränkt war, und die sich nach einem Fall auf den Kopf entwickelt hat, wobei aber weder die motorische Kraft geschwächt, noch die Sensibilität herabgesetzt war.

Der Patient wurde den 25. Februar 1892 im St. Lukes Krankenhaus von Dr. McBurney trepanirt. Die Trepanationsöffnung, die zwei Zoll lang und ein und einen halben Zoll breit war, befand sich über dem mittleren Drittel der Rolando'schen Furche, und wurden durch dieselbe die anliegenden Centralwindungen blossgelegt (Fig. 22). Der Schädelknochen war normal, die Dura an letzteren angewachsen, und fand man an derselben eine kleine weissliche bindegewebige Plaque. Die Dura war mit der Pia nicht verwachsen, und das Gehirn zeigte ein ganz normales Aussehen; weder eine Cyste, noch Reste

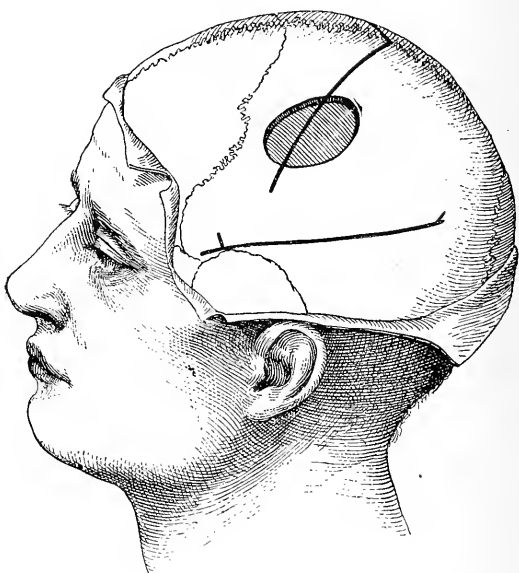


Fig. 22.

Die Lage der Trepanationsöffnung im elften Falle.

eines Blutfaserstoffgerinnsels konnten nachgewiesen werden. Die Wunde wurde dann geschlossen, und in zwei Wochen war der Knabe geheilt.

Im März hatte Patient sechs leichte Anfälle, wobei nur das Gesicht ergriffen war; im April nur einen; im Juni traten zweimal Anfälle auf. Seit Juni hatte er keine Anfälle von der früheren Art und Weise.

Im August und zwischen August und October wurde Patient nachts von einem ganz neuartigen Anfalle heimgesucht, der anfangs ein somnambulen Charakter zeigte. Anfangs stellten sich dieselben nur gelegentlich ein, aber gegen October traten dieselben nachts drei- oder viermal auf. Die Anfälle konnten dadurch hervorgerufen werden, dass man den Patienten im Schläfe störte, sei es durch ein Geräusch im Zimmer, sei es durch Aufrütteln. Die Anfälle setzten sich aus folgenden Bewegungsarten zusammen: Patient schloss einen Moment ganz fest seine Augen, öffnete hierauf dieselben, blickte

um sich herum, ohne aber seiner Umgebung bewusst zu werden, da er keinen der Anwesenden erkannte und keine an ihn gerichtete Frage beantwortete. Sodann zuckten ganz leicht seine Lippen, als ob er einen Versuch zu pfeifen machen würde, worauf er den Mund langsam öffnete und denselben wenige Secunden weit offen hielt; nach alledem versuchte er ganz deutlich sich im Bette zu erheben, und manchmal gelang es ihm auch aufzuknieen. Dabei waren keine convulsiven Bewegungen an seinen Extremitäten bemerkbar. Gewöhnlich legte er sich dann wieder nieder, athmete tief, machte schliesslich zwei oder drei kurze Athemzüge, worauf der Anfall beendet war. Gewöhnlich erwachte er, und wenn er auch immer wusste, dass irgend etwas um ihn herum sich ereignet hatte, so war er dennoch nicht imstande über das Gefühl Rechenschaft zu geben, das ihn zwischen einem solchen Erwachen und demjenigen nach einem physiologischen Schläfe unterscheiden liess. Tagsüber war Patient vollkommen wohl, und ist derselbe ein aufgeweckter und sehr thätiger Knabe. Ich selbst war bei zwei derartigen Anfällen zugegen.

Der Vater des Knaben war vor vielen Jahren ein Schlafwandler, und von letzterem ist es gleichfalls bekannt, dass er schlafend herumwandelte. Patient schläft unruhig und spricht häufig im Schläfe. Dementsprechend glaubte man auch, dass die Anfälle somnambuler Natur seien. Doch im November gestalteten sich die Anfälle immer heftiger, und es entwickelte sich eine ausgesprochen convulsive Bewegung der Arme und Beine. Die Extremitäten wurden ganz starr gestreckt und geriethen dann in zitternde Bewegung; die rechte Hand wurde krampfhaft gebeugt, die linke gestreckt, und nach einem solchen Anfälle stellte sich noch durch ein bis zwei Minuten stertoröses Athmen ein.

Die Behandlung mit allmählich steigender Tropfenzahl von Belladonna-tinctur, von fünf Tropfen bis fünfundzwanzig für jede Nacht, beeinflusste wenig oder gar nicht die Anfälle. Den 20. December 1892 wurde die Brombehandlung begonnen, wodurch sofort die Zahl und die Heftigkeit der Anfälle herabgesetzt wurde; gegenwärtig, im März 1893, nimmt Patient noch immer Brom und ist ganz frei von Anfällen.

XII. Fall. Traumatische Epilepsie — Trepanation — kein Erfolg.

Ein Mann von 50 Jahren hatte mehrere Jahre vor meiner ersten im März 1892 erfolgten Begegnung mit ihm einen Fall auf den Kopf erlitten, worauf sich epileptische Anfälle, die in der rechten Hand begannen, einstellten. Im Jänner 1891 wurde der Patient in Burlington trepanirt. Es wurde das Rindencentrum der Hand blossgelegt, doch fand man nichts Abnormes; die Anfälle blieben trotzdem nicht aus. Bei der Untersuchung entdeckte man im Stirnbeine nach vorn von der motorischen Gegend des Gehirnes einen alten Schädelbruch. Da er sehnlichst wünschte, nochmals operirt zu werden, wurde von Dr. McBurney über der Bruchstelle die Trepanation vorgenommen. Der Schädelbruch erstreckte sich nur auf die äussere Knochenlamelle, während die Glastafel unversehrt war (Fig. 23). Dura, Pia und Gehirn schienen normal zu sein. Die Wunde heilte leicht zu, und in zwei Wochen wurde der Patient aus dem Krankenhause entlassen. Nach dem letzten im October 1892 erstatteten Berichte sollen die Anfälle wie früher fortgesetzt sich einstellen.

XIII. Fall. Verletzung — Epilepsie — Trepanation — kein Erfolg.

J. F., ein Mann von 32 Jahren, erlitt beiläufig im 9. Lebensjahre einen Fall, als dessen Folge noch eine Schramme über dem linken Seitenwandbein zu sehen ist. Im Alter von 23 Jahren traten bei ihm epileptische Anfälle auf, die in allgemeinen Convulsionen mit vorangehender epigastrischer Aura bestanden. Seit jener Zeit war er täglich von fünf solchen Anfällen heimgesucht worden und in der jüngsten Zeit vom 1. März 1890 ab, als ich ihn das erstemal sah, traten zwei bis drei Anfälle wöchentlich auf. Letztere begannen gerade nicht in irgend einer besonderen Muskelgruppe, sondern zeigten einen allgemeinen Charakter. Neben diesen Convulsionen hatte Patient täglich Anfälle von petit mal. Diese Anfälle stellten sich so häufig ein, dass er zu jeder Arbeit unfähig wurde,

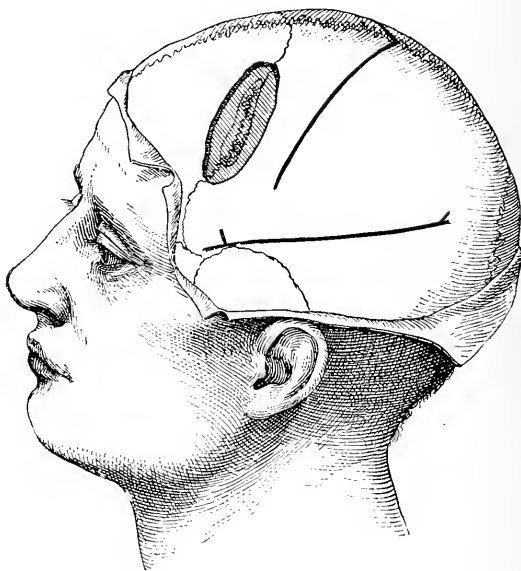


Fig. 23.

Die Lage der Trepanationsöffnung im zwölften Falle.

doch wurde sein psychisches Verhalten hiedurch nicht beeinträchtigt. Die Untersuchung des Patienten ergab weder eine sensible, noch eine motorische Störung. Durch Verabreichung von Brompräparaten wurde die Häufigkeit der Anfälle nur in geringem Maasse verringert. Den 8. März 1890 wurde Patient im Roosevelt'schen Krankenhause von Dr. McBurney trepanirt. Nach Blosslegung der alten Schramme fand man in der äusseren Schädeltafel einen Bruch (Fig. 24). Hierauf wurde ein Knochenstück mit den Durchmessern von zwei und drei Zoll entfernt. Die Glastafel des Schädeldaches war unversehrt, in gleicher Weise zeigten Dura, Pia und Gehirn normales Verhalten.

Patient erholte sich rasch nach der Operation und konnte das Krankenhaus in zwei Wochen verlassen. Den 1. April kehrten jedoch seine Anfälle wieder zurück und traten bis October 1892 ebenso häufig wie vor der Operation auf.

Das summarische Ergebnis der angeführten Fälle war somit folgendes: 1 Patient wurde geheilt, 7 gebessert, 4 nicht gebessert und 1 Patient starb.

Diesen von mir beobachteten Fällen füge ich noch ganz kurze summarische Auszüge aus einer Anzahl von Epilepsiefällen bei, welche hierzulande in den letztverflossenen fünf Jahren operativ behandelt worden sind.

1. D. B. L., Mann von 25 Jahren, beobachtet von Keen, Amer. Journ. Med. Scienc., October 1888.

Krankengeschichte. Fall auf die rechte Kopfseite im November 1886, darauf mehrstündige Bewusstlosigkeit. Einige Tage nach der Verletzung Anästhesie der linken Finger. Nach sechs Monaten erlitt Patient einen Schwindel-

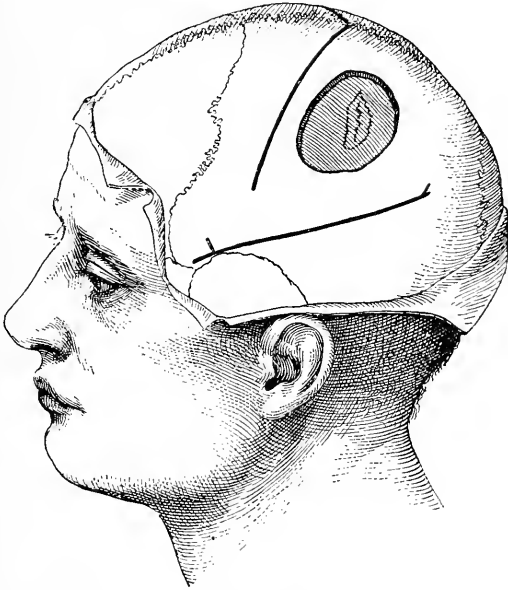


Fig. 24.

Die Lage der Trepanationsöffnung im dreizehnten Falle.

anfall mit nachfolgender vorübergehender Lähmung der linken Hand. Diese Anfälle wiederholten sich im folgenden Jahre. Gerade über der Gegend des mittleren Drittheiles der motorischen Hirnrindencentra fand man einen vertieften Schädelbruch.

Den 18. April 1888 Vornahme der Operation.

Operationsverfahren. Trepanation über dem vertieften Schädelbruche. Hirnhäute angewachsen. In das Gehirn eingetriebene spitze Knochentheile. Unterhalb des Bruches liegt eine Cyste. Die Gehirnmasse rings um letztere verfärbt und verdickt, Ausscheidung derselben. Die mikroskopische Untersuchung der entfernten Hirnpartie ergab das Vorhandensein einer chronischen Meningo-Encephalitis.

Resultat. Vorübergehende Lähmung der Hand. Nach der Operation blieben die Anfälle vier Monate aus.

2. J. G. W. Mann von 35 Jahren, beobachtet von Lloyd und Deaver, Amer. Journ. Med. Scienc., November 1888.

Krankengeschichte. Im 16. Lebensjahre Schädelverletzung. Vom 21. bis zum 35. Lebensjahre litt Patient an Anfällen, die mit Taubheitsgefühl und Krämpfen in dem linken Arme begannen und sich über die linke Gesichtshälfte ausbreiteten. Dieselben traten häufig auf und zogen eine lähmungsartige Schwäche der linken Hand und der linken Gesichtshälfte nach sich. Bewusstlosigkeit kam nicht oft im Anfall vor.

Den 12. Juni 1888 Vornahme der Operation.

Operationsverfahren. Trepanation über der Gegend zwischen mittlerem und unterem Drittel der motorischen Rindencentra. Hirn normal befunden. Das durch faradische Reizung localisatorisch ermittelte Handcentrum wird ausgeschnitten.

Resultat. Anfangs hielten die Krämpfe an, doch nach drei Wochen liessen dieselben nach und kehrten auch in den folgenden drei Monaten nicht wieder. Andauernde Lähmung und Anästhesie in der linken Hand.

3. P. H., Mann von 39 Jahren, beobachtet von Frank und Church, Amer. Journ. Med. Scienc., Juli 1890.

Krankengeschichte. Vor einem Jahre Beginn von Anfällen mit Schmerz und Krampf im rechten Zeigefinger, hierauf Ausbreitung über die übrigen Finger, das Handgelenk und den Arm, sodann Bewusstseinsverlust und allgemeiner Krampfzustand. Schmerz in der rechten Hand und zunehmende Lähmung mit Contractur. Geringe Schwäche des rechten Beines und leichte Aphasie.

Den 21. Mai 1889 Vornahme der Operation.

Operationsverfahren. Trepanation über dem mittleren und unteren Drittheile der linken motorischen Rindencentra. Entfernung einer verdickten Narbenmasse auf der Hirnrinde. Ausschneidung von Gehirnmasse im Durchmesser von ein und einem halben Zoll und von ein Viertel Zoll Dicke. Gehirnmasse sarcomatös.

Resultat. Geringe Besserung, Rückkehr der Anfälle erst in drei Monaten und jedesmal nach bedeutend längeren Zwischeneräumen als vor der Operation. Bedeutende Besserung der Lähmung.

4. C. T., Weib, 39 Jahre alt, beobachtet von Keen, Amer. Journ. Med. Scienc., September 1891.

Krankengeschichte. Fall auf die linke Kopfhälfte. In elf Jahren nur zwei convulsive Anfälle. Vom 13. bis zum 31. Lebensjahre häufige Anfälle. Letztere begannen mit Beugung der rechten Hand und darauf folgendem Krampfe des Armes, und schliesslich kam es zu allgemeinen Convulsionen. Keine Lähmung. Vertiefter Schädelbruch an der linken Kopfhälfte über dem Armcentrum und Schädeldefect.

Den 29. October 1890 Vornahme der Operation.

Operationsverfahren. Knochen und Häute rings um die Depression werden entfernt, ebenso vorragende Knochenstückchen. Das darunter befindliche Hirn eingedrückt und desorganisirt. Das durch faradische Reizung localisatorisch bestimmte Handcentrum wird entfernt.

Resultat. Die Lähmung und Anästhesie gehen allmählich zurück. Keine Anfälle in den folgenden acht Monaten.

5. G. H., Mann von 23 Jahren, beobachtet von Keen, Amer. Journ. Med. Scienc., September 1891.

Krankengeschichte. Schädelbruch. Zwei Jahre später, vom 9. bis zum 22. Lebensjahre, Anfälle. Allgemeine Krämpfe. Deutlich vertiefter Bruch.

Den 21. November 1890 Vornahme der Operation.

Operationsverfahren. Ueber den unteren rechtsseitigen Parietalwindungen findet man eine vertiefte Fractur. Der Knochen ist schadhaf. Mangel der Dura an jener Stelle. Das Gehirn ist mit dem narbigen Gewebe verwachsen. Nach Spaltung der Verwachsungsmembran sank die Hirnoberfläche von der Schädelfläche ein Drittel Zoll nach abwärts. Faradische Reizung des Gehirnes an jener Stelle hatte keinen Erfolg.

Resultat. Geheilt. Nach der Operation traten in zwei Wochen nur zwei Anfälle auf. Seitdem kein einziger. Bericht sechs Monate nach der Operation.

6. S. W., Weib, 26 Jahre alt, beobachtet von Mills und Kenn, Amer. Journ. Med. Scienc., December 1891.

Krankengeschichte. Vor zehn Jahren hatte Patient Anfälle von Taubheitsgefühl und Krämpfen, die im linken Arm und Bein begannen, häufig nur auf letztere beschränkt blieben, doch gelegentlich allgemein wurden und gewöhnlich ohne Bewusstseinsverlust einhergiengen. Keine andauernde Lähmung.

Den 10. December 1890 Vornahme der Operation.

Operationsverfahren. Trepanation über dem rechten motorischen Rindengebiet. Schädelknochen verdickt. Hirnhäute angewachsen. Entfernung eines kleinen sarcomatösen Tumors. Auch eine kleine Portion normaler Hirnrinde wird mit entfernt.

Resultat. Lähmung, die in wenigen Wochen rückgängig geworden. Die Anfälle stellen sich wieder ein wie vor sechs Wochen bis zu dieser Mittheilung.

7. G. G., Knabe von 8 Jahren, beobachtet von Morrison, Trans. Phil. Co. Med. Soc., 25. Mai 1892.

Krankengeschichte. Keine Verletzung. Convulsionen vom 2. bis zum 8. Lebensjahre, anfangs schwach, später stärker, Beginn derselben in den Gesichtsmuskeln und mit rechtsseitiger Kopfwendung.

Den 29. August 1891 Vornahme der Operation.

Operationsverfahren. Trepanation an der Vereinigungsstelle der Schläfennaht und der Kranznaht. Dura und Gehirn normal befunden.

Resultat. Heilung. Drei Wochen nach der Operation traten die Anfälle wieder auf und hielten an.

8. A. C., Mädchen von 11 Jahren, beobachtet von Diller, Pitts. Med. Rev., November 1892.

Krankengeschichte. Im 6. Lebensmonate Fall auf den Kopf; Krämpfe und linksseitige Hemiplegie. Vom 4. bis 11. Lebensjahre Krämpfe, die im linken Arme beginnen, hierauf das Gesicht und schliesslich das Bein ergreifen und mit Bewusstlosigkeit einhergehen. Linker Arm mehr paralytisch als das linke Bein. Im linken Arme herabgesetzte Sensibilität.

Den 9. Jänner 1891 Vornahme der Operation.

Operationsverfahren. Trepanation über dem motorischen Rindengebiete des rechten Armes. Schädelfissur; Cyste unterhalb der Hirnrinde, drei Unzen klarer Flüssigkeit enthaltend. Drainage.

Resultat. Heilung. Flüssigkeitsansammlung in der Cyste nach Entfernung des Drainrohres. Letzteres wurde wieder eingelegt und die Cyste

vierzig Tage lang drainirt; Eitrigwerden des Inhaltes. Patient starb am 43. Tage.

9. A. N., Weib, 31 Jahre alt, beobachtet von A. B. Shaw, Amer. Jour. Med. Scienc., December 1892.

Krankengeschichte. Spontan auftretende allgemeine Convulsionen, die mit localen Spasmen alterniren und stets von einem Taubheitsgefühl in der rechten Hand und im rechten Arme eingeleitet werden. Oft breitet sich der Krampf vom Arme auf das Bein aus. Schmerz und Parästhesien im rechten Arme anhaltend und zunehmende Lähmung im Arme und später im Beine. Die Krankheitsdauer vor der Operation beträgt zwei Jahre.

Den 14. December 1891 Vornahme der Operation.

Operationsverfahren. Trepanation über dem linken Armcentrum. Schädelknochen verdickt, mit der Dura verwachsen, die Venen in der Pia verbreitert.

Erweichte pigmentirte Hirnmasse unter der Dura und theilweise abgespült. Weder Eiter noch eine Cyste sichtbar.

Resultat. Erholung von der Operation. Nachlass des Schmerzes und der Parästhesien. Dauernde Lähmung des Armes. Bis sieben Monate nach der Operation keine Krampfanfälle.

10. W. H., Mann, 18 Jahre alt, von Knapp und Post beobachtet, Boston Medical and Surgical Journal, 7. Jänner 1892.

Krankengeschichte. Fall auf die rechte Schläfegegend im Jahre 1882. Im Jahre 1883 begannen die Krämpfe und dauerten bis zur Vornahme der Operation; vier- oder fünfmal traten dieselben täglich auf. Der Anfall beginnt mit Linksdrehung des Kopfes, hierauf krampfen die linke Gesicht- und Nackenhälfte, sodann der linke Arm; manchmal folgen auch allgemeine Convulsionen nach.

Den 1. Mai 1891 Vornahme der Operation.

Ueber dem hinteren Theile der zweiten rechtsseitigen Stirnwindung eine Schramme. Von Dr. Post über letzterer Stelle trepanirt. Die Trepanationsöffnung hatte einen Durchmesser von zwei Zoll. Der Schädelknochen war sehr dünn, Dura normal, Pia ödematös und matt. Gehirn deutlich bläulich verfärbt.

Resultat. Erholung von der Operation. In den folgenden sechs Monaten Wiederkehr der Anfälle wie zuvor.

11. K. F., Weib, 16 Jahre alt, von Knapp und Post beobachtet, Boston Medical and Surgical Journal, 7. Jänner 1892.

Krankengeschichte. Fall auf den Kopf im Jahre 1885. Seitdem andauernder heftiger Kopfschmerz. Im November 1891 begannen allgemeine Convulsionen, die von Kopf- und Augendrehungen nach rechts eingeleitet worden sind. Vertiefter Schädelbruch über der zweiten linken Stirnwindung.

Den 24. November 1890 Vornahme der Operation.

Schädelknochen mit der Dura verwachsen und stark verdickt. Dura mit dem Gehirne verwachsen. Dura und ein Theil der Gehirnssubstanz wird ausgeschnitten.

Resultat. Während der folgenden vier Monate, die Patient in Beobachtung gestanden, andauernde Krampfanfälle.

12. L. C., Knabe von 6 Jahren, von Sachs und Gerster beobachtet, Amer.-Journ. Med. Scienc., November 1892.

Krankengeschichte. Im Alter von 10 Monaten angeblich Gehirnentzündung; mit $5\frac{1}{2}$ Jahren zum erstenmale rechtsseitige Krampfanfälle, die wöchentlich einmal auftraten; seit dem ersten Anfalle rechtsseitige Hemiparese; athetoide und associirte Bewegungen.

Den 29. December 1890 Vornahme der Operation.

Durch Ausstemmen das Rindencentrum des rechten Armes blossgelegt; letzteres durch faradische Reizung genau bestimmt. Dura dicht und angewachsen; Punction; keine Cyste.

Resultat. Glänzende Erholung; bis 2. Februar 1891, wo Patient aus dem Krankenhause entlassen worden ist, keine Krampfanfälle; nach dem Verlassen des Spitals ein leichter Anfall; seitdem keine Nachricht.

13. W. C. H., Mann, 20 Jahre alt, von Sachs und Gerster beobachtet, l. c.

Krankengeschichte. Im Alter von 12 Jahren wurde Patient über eine Wagendeichsel hinweggestossen, wobei er nach rückwärts auf den Kopf fiel; nur wenige Minuten war Patient bewusstlos und arbeitete dann wie gewöhnlich; eine Woche später traten allgemeine epileptische Convulsionen auf, weiters Anfälle von petit mal und vor allem Jackson'sche Epilepsie, wobei die Muskeln rings um die rechte Mundhälfte einbezogen waren. Gelegentlich waren auch die Augen inbegriffen. Kein Bewusstseinsverlust in der Mehrzahl der Anfälle.

Den 13. Februar 1891 Vornahme der Operation.

Blosslegung des Rindencentrums der centralen Repräsentation der Mundwinkel-musculatur nach Angabe von Horsley; Adhäsionen unter dem trepanirten Knochenstück; auf der Dura kleine Cysten; Entleerung einer geringen Menge blutiger Flüssigkeit. Faradische Reizung über der Dura ruft nur eine Zuckung des rechten Mundwinkels hervor. Weiter Wundraum; der trepanirte Knochen wird nicht wieder eingesetzt.

Resultat. Wiederkehr von Anfällen nach der Operation in unverminderter Häufigkeit, die Augen werden häufig ergriffen. Keine Besserung.

14. M. K., 16 Jahre alt, männliches Individuum, von Sachs und Gerster beobachtet, l. c.

Krankengeschichte. Im Alter von 18 Monaten Fall aus dem Fenster; seit jener Zeit epileptische Anfälle in unregelmässigen Pausen; Verabreichung hoher Bromdosen; darauf Verstimmung und Stumpfsinn; Bromcur unterbrochen; drei Wochen lang keine Anfälle, sodann linksseitige Convulsionen und schliesslich allgemeine.

Den 23. Februar 1891 Vornahme der Operation.

Auf der rechtsseitigen Fläche des Schädels weite Trepanationsöffnung in der Gegend über dem motorischen Rindencentrum für Arm und Bein.

Resultat. Erholung von der Operation, aber kein Nachlass der Anfälle. Keine Besserung.

15. E. L. M., Mann von 30 Jahren, beobachtet von Gerster und Sachs, l. c.

Krankengeschichte. Verletzung der rechten Kopfseite; allgemeine epileptische Anfälle.

Den 24. Juli 1892 Vornahme der Operation.

Trepanation über der occipitalen Depression; Adhäsionen über derselben.

Resultat. Befinden leidlich mit Ausnahme des Umstandes, dass Patient Verfolgungswahnideen äussert. In zwei Wochen Wiederkehr der Anfälle; alkoholische Excesse.

16. J. D., 8 Jahre alt, männliches Individuum, beobachtet von Gerster und Sachs, l. c.

Krankengeschichte. Im 7. Lebensmonate Verletzung; sechs Monate vor der Operation stellten sich allmählich Anfälle von Gesichts- und Geschmacksaura ein und dann allgemeine epileptische; chronischer Ohranfluss; bei Nachlass des Ausflusses aus den Ohren wurden die Anfälle ärger.

Den 14. August 1891 Vornahme der Operation.

Eröffnung des Processus mastoideus und Entfernung zweier Knochensequester.

Den 17. November 1891 Vornahme der Operation.

Nochmals Anbohrung des Processus mastoideus, Einführung einer Silbercanüle behufs fortwährender Drainirung. Linksseitige Gesichtslähmung.

Den 10. September Anfall; wiederholt convulsive Anfälle an der rechten Körperseite bis zur zweiten Operation, doch seitdem kein einziger; letzter Bericht am 15. August 1892.

Resultat. Bedeutende Besserung nach der zweiten Operation; bis nun keine Anfälle.

17. T. C., 26 Jahre alt, Mann, von Sachs und Gerster beobachtet, l. c.

Krankengeschichte. Im Alter von 11 $\frac{1}{2}$ Jahren wurde Patient von einem Manne an der rechten Hinterhauptfläche geschlagen; sechs Monate später epileptische Anfälle, welche fast alle sechs Wochen anhielten. Keine Hemianopsie. Deutliche Vertiefung in der Schädeldecke; acht Wochen ohne Anfall; hierauf Wiederkehr der Anfälle.

Den 20. November 1891 Vornahme der Operation.

Trepanation über der Schramme und Ausmeisselung; bedeutende Exostose, die in die darunter befindliche Hirnmasse eingedrungen.

Den 22. November kurzdauernde Anfälle; kein Anfall während des Spitalaufenthaltes; den 15. December entlassen; Patient begab sich nach dem Westen; alle sechs Wochen Anfälle, jedoch schwächer; Mittheilungen, dass das Gedächtnis des Patienten besser sei.

Resultat. Acht Monate nach der Operation Anfälle minder heftig.

18. H. L., Mann von 24 Jahren, beobachtet von Gerster und Sachs, l. c.

Krankengeschichte. Sechs Jahre vorher Unfall; glaubt auf die rechte Hinterhauptseite aufgefallen zu sein; ein Jahr nachher erster Anfall, Krämpfe in der rechten Hand und im rechten Bein. Anfangs hatte Patient täglich sechsmal Anfälle, später nur drei- oder viermal in zwei Wochen.

Den 29. Jänner 1892 Vornahme der Operation.

Blosslegung des Armcentrums auf der linken Seite; ein Theil der Dura, aber kein Hirnrindengewebe entfernt.

8. März 1892 zweite Operation.

Das vorher durch elektrische Reizung abgegrenzte Armcentrum wird entfernt; nachfolgende leichte Parese.

Resultat. Nach beiden Operationen wiederholt Anfälle. Keine nennenswerte Besserung.

19. C. D., Mädchen von 9 Jahren, beobachtet von Sachs und Gerster, l. c.

Krankengeschichte. Im 6. Lebensmonate Fall aus dem Bette, wobei der Kopf gegen die blosse Diele anschlug; bis zehn Monaten fort-

währendes Unwohlsein, Entwicklung gehemmt; im Alter von fünf Jahren begannen epileptische Anfälle (mindestens fünf tagsüber). Schwachsinn. Die Eltern drängen zur Vornahme einer Operation.

Den 15. Februar 1892 Vornahme der Operation.

Ueber der linken Kopfseite (motorisches Rindengebiet) weite Trepanationsöffnung.

Resultat. Die Anfälle nicht mehr so häufig wie früher. Leichte Besserung.

20. K. A., Knabe von 9 Jahren, von Sachs und Gester beobachtet, l. c.

Krankengeschichte. Im Alter von 5 Jahren litt Patient an „hitzigem Fieber“ und Krämpfen; zu jener Zeit keine Lähmung; zwei oder drei Jahre später entwickelte sich Jackson'sche Epilepsie, welche in der linken Hand jedesmal begann und ohne Bewusstseinsverlust verlief; keine Spur einer Lähmung; der Knabe fühlt in der rechten Hand einen krampfhaften Zug nach aufwärts.

Den 12. April 1892 Vornahme der Operation.

Ausschneidung des Handcentrums in der rechten Hemisphäre; Entfernung einer beträchtlichen Gewebsmasse; einige Tage Parese der linken Hand.

Während des sechswöchentlichen Spitalaufenthaltes war das Befinden sehr gut, doch, sobald der Patient das Krankenhaus verlassen hatte und sich im Freien bewegte, wurde er von einem schweren Anfalle mit Bewusstseinsverlust und Incontinentia urinae während desselben heimgesucht.

Resultat. Sofortige wesentliche Besserung, doch kein andauernder Vortheil von der Operation; in den späteren Anfällen war auch der rechte Arm in Mitleidenschaft gezogen.

21. J. B. G., Mann von 34 Jahren, von E. D. Fischer beobachtet; mündliche Mittheilung.¹⁾

Krankengeschichte. Abnorme Charakter-Eigenthümlichkeiten; Syphilis nicht vorangegangen; Familiengeschichte gibt negativen Aufschluss; vor 14 Jahren Schädelverletzung; in den letztverflossenen zwölf Jahren epileptische Anfälle. Nach den Anfällen wurde Patient jedesmal maniakalisch und gewalthätig.

Patient war sonst ruhig, intelligent und körperlich sehr gut entwickelt; auf der linken Schädelhälfte gerade über dem Rindencentrum der Hand war eine leichte Depression nachweisbar.

Im Mai 1892 wurde von Dr. J. D. Bryant im Bellevue-Spital die Operation vorgenommen.

Der Schädel wurde trepanirt, und betrug der Durchmesser der Oeffnung fast drei Zoll. Keine Spur einer inneren Fractur oder einer Verwachsung der Hirnhäute. Spaltung der Dura und localisatorische Bestimmung des Handcentrums mittelst faradischen Stromes. Der Patient erholte sich vollständig von der Operation, obgleich zwei oder drei Tage die Körpertemperatur beträchtlich angestiegen war, ohne dass aber eine Wundeiterung eingetreten wäre.

Resultat. Anfangs Zunahme der Anfälle, doch ohne Aenderung ihres Charakters; später nahmen dieselben an Zahl etwas ab, doch schliesslich traten die Anfälle in früherer Häufigkeit und Natur auf. Der Patient wurde zuletzt dem Irrenhaus auf der Insel Ward überwiesen.

¹⁾ Ich bin Herrn Prof. Fischer für die Ueberlassung der folgenden fünf nicht veröffentlichten Fälle sehr verbunden.

22. J. H. Mann von 22 Jahren, beobachtet von E. D. Fischer.

Krankengeschichte. Die Familiengeschichte gibt negativen Aufschluss. Patient machte unbestimmte Angaben über eine erlittene Schädelverletzung. Die Anfälle waren dadurch gekennzeichnet, dass sie stets in den Fingern der linken Hand mit einer sensorischen Aura begannen, die sich gegen das Gesicht verbreitete, worauf Bewusstlosigkeit sich einstellte, während welcher dann allgemeine Convulsionen auftraten. Das psychische Verhalten des Patienten verrieth Anzeichen von Schwachsinn. — Nie Aufgeregtheit.

Im Mai 1892 wurde im Bellevue-Krankenhaus von Dr. George Woolsey die Operation vorgenommen.

Der Patient wurde über dem rechtsseitigen Armcentrum trepanirt und ein beträchtliches Schädelknochenstück entfernt. Es wurde nichts Abnormes gefunden. Die Dura wurde geöffnet und hernach wieder vereinigt. Das Handcentrum wurde mittelst faradischer Reizung wohl localisatorisch bestimmt, aber nicht ausgeschnitten. Patient erholte sich gut vor der Operation, keine Temperatursteigerung.

Resultat. Die Anfälle traten trotzdem und in früherer Häufigkeit auf, doch hielten dieselben jedesmal nicht zu lange auf der linken Seite an, sondern zeigten einen allgemeinen Charakter.

Das psychische Verhalten des Patienten war nicht gebessert. Im December 1892 wurde Patient in das Irrenhaus auf der Insel Ward aufgenommen.

23. A. B. Mann von 38 Jahren, beobachtet von E. D. Fischer.

Krankengeschichte. Negative Familiengeschichte. Mässiger Trinker. Patient gibt an, vor fünf Jahren mittelst eines Knüttels eine Schädelverletzung erlitten zu haben. Etwa ein Jahr darauf stellten sich beim Patienten leichte Anfälle epileptischer Natur ein, die schliesslich in echte epileptische übergingen. Etwa einmal im Monate kam es zu einem schweren Anfälle, und täglich traten leichte auf. Das Gedächtnis des Patienten wurde etwas schwächer.

Bei der Untersuchung des Patienten fand man über dem Seitenwandbeine, hinter dem motorischen Rindenfelde, eine Depression.

Im März 1892 wurde von Dr. J. E. Kelly im städtischen Krankenhaus die Operation vorgenommen.

Der Patient wurde gerade über dem Sitze der Depression trepanirt. Die Glastafel war eingefallen und drückte auf die Dura, doch fand man nicht eine Spur eines inneren Bruches. Die Dura wurde nicht gespalten. Der Patient erholte sich ganz von der Operation, verliess im Sommer das Krankenhaus und gieng seiner Arbeit nach.

Resultat. Nach den bisherigen Mittheilungen ist Patient von keinerlei Anfällen heimgesucht, abgesehen von leichten Schwindelanfällen, die regelmässig auftreten, wenn der Patient sich den directen Sonnenstrahlen aussetzt.

24. A. D., Weib von 20 Jahren, beobachtet von E. D. Fischer.

Krankengeschichte. Ergebnis der Familiengeschichte negativ. Sie erzählt von Anfällen, die seit ihrer Kindheit bestehen sollen. Dieselben sollen fast ununterbrochen vorgekommen und gewöhnlich auf die linke Körperseite beschränkt gewesen sein. Patientin ist sehr schwachsinnig. Gegenwärtig und gerade vor der Operation traten die Anfälle tagsüber etwa hundertmal auf.

Die Operation wurde im Juni von Dr. J. E. Kelly im städtischen Krankenhaus vorgenommen.

Die Patientin wurde über dem rechtsseitigen motorischen Rindengebiere trepanirt und ein grosses Knochenstück entfernt. Es wurde nichts Abnormes gefunden. Das Handcentrum wurde durch faradische Reizung localisatorisch bestimmt und ein kleiner Theil desselben ausgeschnitten.

Resultat. Die Patientin starb 6 Stunden nach der Operation, wahrscheinlich infolge der vereinigten Wirkungen ihrer früheren überaus heftigen Anfälle und des durch die Operation hervorgerufenen Shocks.

25. A. C., Mann von 26 Jahren, beobachtet von E. D. Fischer.

Krankengeschichte. Die Familiengeschichte ergibt negativen Aufschluss. Die Anfälle waren sehr häufig und allgemein; Patient war schwachsinzig und übermässiger Masturbation ergeben. Er gab an, im 12. Lebensjahre einen Unfall erlitten zu haben. Bei der Untersuchung des Patienten fand man über dem linken Stirnbeine nahe der Haargrenze eine bedeutende Depression.

Im Mai wurde von Dr. J. E. Kelly im städtischen Spital die Operation vorgenommen.

Der Patient wurde trepanirt und eine grosse Fläche über dem Stirnbeine freigelegt, doch wurde keine Spur einer Fractur oder eine Verwachsungsstelle der Dura gefunden.

Resultat. Der Patient erholte sich von der Operation, Temperatursteigerung stellte sich nicht ein, und einige Wochen nach der Operation schien sein psychischer Zustand sich bedeutend gebessert zu haben; die Häufigkeit der Anfälle nahm sehr bedeutend ab, und Patient liess von der Masturbation ab. Später gestaltete sich der Zustand des Patienten geradeso wie vor der Operation, und wurde die Transferirung in das Irrenhaus nothwendig.

Es kommt häufig vor, dass Patienten, die an traumatischer Epilepsie leiden, abnorme psychische Symptome, die entweder mit den Anfällen verknüpft sind oder an Stelle der letzteren sich entwickeln, darbieten. Nach dieser Richtung bringt C. F. McDonald folgende Fälle zur Kenntniss:

26. J. M., Mann von 29 Jahren, beobachtet von McDonald, Journ. Nerv. and Ment. Dis. XIII., August 1886.

Ein Patient aus dem Auburn Asyl, der an Manie litt, welche sich nach einer Schädelverletzung, die einen vertieften Schädelbruch über dem rechten Ohre, entsprechend dem oberen Parietallappen, nach sich gezogen, entwickelt hatte, wurde von schweren allgemeinen Convulsionen befallen. McDonald nahm die Trepanation vor, entfernte das fracturirte Knochenstück, das verdickt, rauh anzufühlen und mit der Dura verwachsen war. In der Folgezeit blieb der Patient ganz frei von seinen epileptischen Anfällen, und allmählich wurde er von seiner Manie befreit, so dass er sieben Monate nach der Operation geheilt entlassen wurde.

27. J. C., Mann von 24 Jahren, beobachtet von McDonald, l. c.

Dieser Fall betrifft einen Patienten, der acht Jahre hindurch an Epilepsie mit Perioden von Geistesstörungen gelitten, indem jeder Anfall von einem manischen Paroxysmus gefolgt war. Man fand bei ihm einen vertieften Schädelbruch über der rechten Hinterhauptgegend, den er im Alter von sechs Jahren erlitten; auch klagte er über Schmerzen an jener Stelle. Den 25. August 1885 wurde Patient trepanirt, ein Stück Schädelknochen wurde entfernt, doch die Dura nicht geöffnet. Ein Jahr später hatte er gar keine Anfälle mehr gehabt

und, obgleich im geringen Grade dement, war Patient frei von Wahnvorstellungen.

Park hat jüngst zwei derartige Fälle¹⁾ veröffentlicht: es sind die folgenden:

28. Der erste betraf einen Mann von 31 Jahren, der den 20. Juli 1891 an der linken Kopfseite einen Hufschlag erlitten hatte und einige Zeit später bewusstlos aufgefunden wurde. Er wurde in ein Haus gebracht, wo er das Bewusstsein wieder erlangte. Er trug keine Lähmung davon, doch in drei Tagen fieng er an, sich sonderbar zu benehmen, wurde eigensinnig und fast tobsüchtig. Er zeigte erotische Erregungen und, da sein Zustand immer ärger wurde, konnte er nicht mehr in häuslicher Pflege behalten werden. Den 28. Juli wurde Patient von Dr. Krehbiel aus Yorkshire an mich gewiesen. Zu dieser Zeit war es schwierig, den Patienten genau zu untersuchen, da er ein wenig maniakalisch war. Den 29. Juli fand ich auf der linken Kopfhälfte nahe dem Seitenwandbeinhöcker und ein wenig nach vorn von letzterem eine vertiefte Stelle: gleichwohl zeigte der Patient absolut keine abnormen motorischen Symptome. An der eben bezeichneten Stelle befand sich eine H-förmige Schramme. Unter Chloroformnarkose wurde sofort operirt. Unter der Schädeldecke fand ich eine vertiefte Stelle in der Ausdehnung eines halben Dollars; dieselbe wurde ringsum ausgeeisselt, ausgehoben und entfernt. Der Knochen war sehr verdünnt, und ein kleiner Klumpen geronnenen Blutes lag unter demselben, doch keiner unter der Dura. Der Knochen wurde nicht wieder an seine frühere Stelle gebracht und die Wunde ohne Drainage geschlossen. Der Patient erholte sich schnell nach der Operation: in einer Woche kehrte er, nahezu geistig ganz normal und mit demselben somatischen Befinden wie vor der Verletzung, nachhause zurück.

29. Der zweite Fall betraf einen Mann von 45 Jahren, welcher in seiner Jugend einen ausgebreiteten complicirten Schädelbruch davongetragen und eine Zeitlang unter der Behandlung des verstorbenen Dr. Gray in Utica gestanden hatte, der entsprechend den Anschauungen seiner Zeit die Vornahme einer Operation widerrieth. In den letzten Jahren hat der Patient ganz besondere epileptische Anfälle durchgemacht, die von heftigen maniakalischen Insulten gefolgt waren, so dass Patient in einem solchen psychischen Zustande für seine Familie sehr gefährlich wurde. Unter diesen Verhältnissen schienen auch seine Neigung und seine Gemüthsstimmung sich allmählich derart geändert zu haben, dass sich die Nothwendigkeit ergab, den Patienten entweder einer Operation zu unterziehen oder in ein Asyl zu schicken. Der Patient wurde mir zugewiesen, und ich liess ihn von Dr. Putnam operiren. Im October 1891 wurde die Operation vorgenommen und hiebei das deprimirte Knochenstück entfernt, die Adhäsionen getrennt und ein Theil der Schramme ausgeschnitten. Dieser Fall besserte sich in ganz merklicher Weise, und wenn ich auch nicht behaupten kann, dass der Patient seit der Operation nicht einen einzigen Anfall gehabt hat, so kann ich doch hervorheben, dass dieselben sehr schwach waren und sehr selten auftraten, und glaube ich, dass er bereits seit Monaten überhaupt anfallsfrei ist. Sein psychisches Verhalten und seine Gemüthsstimmung sind zu ihrer früheren Norm zurückgekehrt.

¹⁾ Roswell Park: Med. News. 10. Dec. 1892.

Das Ergebnis in diesen Fällen kann in folgender Weise zusammengefasst werden: 10 wurden geheilt; 6 gebessert; 11 nicht gebessert und 2 starben.

Die angeführten Fälle weisen mit unverkennbarer Deutlichkeit darauf hin, dass bei manchen Epileptikern der Anfall mit einem genau localisirbaren Krampfe beginnt, welcher von seiner Ausgangsstelle in bestimmter fortschreitender Ordnung über weitere Gebiete sich ausbreitet. Die überwiegende Mehrzahl derartiger Fälle kommt nach einem Unfalle zustande. Durch die Trepanation werden häufig in solchen Fällen ganz bestimmte pathologische Veränderungen aufgedeckt, die einer ganz besonderen Beachtung wert sind und eine eingehende Beschreibung erfordern.

Bericht über die beobachteten pathologischen Veränderungen.

Wohl das interessanteste Object beim Studium der hier beschriebenen Fälle bilden die pathologischen Veränderungen, welche bei der Trepanation gefunden worden sind. Wenn auch dieselben in jedem Falle erwähnt wurden, so scheint dennoch eine allgemeine Erörterung hierüber berechtigt zu sein. Wir wollen im Folgenden diese Veränderungen in jener Reihenfolge betrachten, in welcher dieselben im Verlaufe der Operation zu Tage getreten sind.

I. Schädeldecke. Wurde dieselbe durch Rasiren blossgelegt, dann fand man sehr häufig narbige Stellen, die bis dahin unentdeckt geblieben waren. Solche Narben waren selten von zarter und dünner Beschaffenheit und thatsächlich wurde in keinem Falle durch Druck auf die Narbe ein Anfall hervorgerufen. Vor einigen Jahren wurden ein paar Fälle bekannt gegeben, in welchen die allmähliche Ausbildung der Epilepsie durch den steten Druck der Nerven im narbigen Gewebe der Schädeldecke leicht nachweisbar war, und als charakteristisches Merkmal solcher Fälle wurde es angesehen, dass Druck auf die Narbe die Auslösung eines epileptischen Anfalles nach sich zieht. Ich habe daraufhin sehr viele Patienten untersucht, doch konnte ich solche Narben auf der Schädeldecke nicht finden. Zwei Jahre vorher sah ich ein junges Mädchen, das an linksseitigen Convulsionen litt, wobei jedem Krampfanfalle ein heftiger Schmerz im linken Nervus supraorbitalis vorangegangen war und Druck auf diesen Nerv abnorme Empfindungen auf der ganzen linken Seite und jenes charakteristische Angstgefühl hervorrief, welches mit jenem identisch ist, das gewöhnlich dem epileptischen Anfalle vorangeht. Die in diesem Falle von Dr. McBurney vorgenommene Durchschneidung des Nervus supraorbitalis, in der Absicht die periphere Reizquelle zu entfernen, brachte die Anfälle nicht zum Schwinden. Nach meiner Erfahrung halte ich dafür, dass wahre, durch Narben auf der Schädeldecke bedingte Reflexepilepsie ein sehr seltenes Vorkommis ist.

II. Beinhaut. In einer Anzahl von Fällen wurde eine deutlich nachweisbare Verdickung der die Schädelbruchstelle bedeckenden Beinhautschichte hervorgehoben. In einem Falle soll die Verdickung so bedeutend gewesen sein, dass das Periost fast das Aussehen eines Stückes Flanell hatte. Oft beobachtete man, dass das Periost sehr gefässreich war und viel inniger mit dem Schädelknochen zusammenhängt als

unter normalen Verhältnissen. Nie konnte ich unter der Beinhaut eine Knochenablagerung nachweisen als ein Zeichen eines Ersatzes an der Schädelbruchstelle.

III. Die Hirnschale. Bei den operirten Fällen wurden alle Arten von Schädelbrüchen angetroffen. Es ist unmöglich, nach einer Regel zu bestimmen, ob der Schädelbruch sich bloss auf die äussere Tafel erstreckt, oder zugleich die Glastafel mit einbezogen hat; selbstverständlich kann diese Thatsache nur durch die Trepanation ermittelt werden. Es ist nicht immer rathsam, bei einer vorzunehmenden Operation in einem Epilepsiefalle sich von der Lage einer Schädelbruchstelle leiten zu lassen, ausser dann, wenn die Bruchstelle ganz genau mit jener in Rücksicht auf die Art des Anfalles behufs Trepanation gewählten Stelle übereinstimmt.

So befand sich in einem meiner Fälle eine vertiefte Fractur über der linken ersten Stirnwindung; für die Trepanation wurde jedoch die über der Mitte der hinteren Centralwindung befindliche Stelle gewählt, wo der Schädel ganz unversehrt war (Fig. 12, Seite 21). Als das trepanirte Knochenstück entfernt wurde, fand man jedoch, dass ein von der Glastafel ausgehender Knochensplitter durch die Dura in das Gehirn drang. In solcher Weise erwies sich die klinische Indication als die richtige, und es erschien die Thatsache, dass an der zur Trepanation bestimmten Stelle keine Spur eines Bruches sich vorfand, ganz nebensächlich und bedeutungslos.

In manchen Fällen kommt ein Bruch beider Schädeltafeln mit ausgeprägter Knochenvertiefung vor. Gewöhnlich kann man nach der Trepanation eine ganz deutliche Verdickung des Schädelknochens finden, und an und in der Umgebung der Bruchstellen ist auch die Dichte des Knochens bedeutender als gewöhnlich.

IV. Die Dura mater. In vielen Fällen ist die äussere Oberfläche der Dura rauh, gefässreicher als in der Norm und haftet dem Knochen inniger an als im gesunden Zustande. Man sieht nicht selten weissliche Linien und Bänder bindegewebiger Faserbündel mitten durch die Dura verlaufen: es sind dies die Reste eines chronischen Entzündungsprocesses.

Nach Spaltung und Umlegung der Dura findet man ganz gewöhnlich adhäsive Züge zwischen derselben und der Pia mater. Dieselben kommen auch vor in Form faden-ähnlicher Verbindungsarme, die, sobald die Dura ungeschlagen wird, leicht abreissen. Auch gibt es sehr dichte und gefässreiche Adhäsionen, die mit Sorgfalt getrennt werden müssen. Die Dura selbst ist ganz gewöhnlich verdickt: ich sah selbst eine Dura von drei Millimeter Dicke. Unter solchen Umständen scheint die Verdickung mehr die untere Fläche der Dura betroffen zu haben.

Nicht selten bildet die Dura einen Theil der äusseren Wand einer Cyste.

V. Die Pia mater. Bei Blosslegung der Pia im Falle einer Trepanation findet man dieselbe fast immer anscheinend ödematös, und schwindet die das Oedem bildende subpiale Flüssigkeit erst dann, wenn die Wunde wenige Minuten offen geblieben oder mittelst eines Schwämmchens oder Fingers auf die Pia ein Druck ausgeübt worden ist, worauf dann auch die gefässreiche Oberfläche des Gehirns zutage tritt. Es

scheint, dass auch im normalen Zustande eine dünne Flüssigkeitsschichte zwischen der Hirnrinde und deren anliegenden Hüllmembranen ausgebreitet ist.

Infolge pathologischer Veränderungen kann das Aussehen der Pia verändert erscheinen. Manchmal wurden auf derselben kleine weisse Flecke in der Grösse eines Stecknadelkopfes gesehen, die Tuberkelknötchen ähnlich sahen, aber keineswegs ihrer Structur oder ihrem Wesen nach tuberculös waren. Weiters kann man auch weisse Streifen oder schmale Bänder finden, deren Gewebe noch lichter als die normale Pia aussieht. Schliesslich kann die Pia verdickt, gefässreich und so innig mit der Rinde verwachsen sein, dass jeder Versuch, die Pia mit einer feinen Pincette abzuheben, scheitert. Unter diesen Umständen ist es sehr schwierig, eine Hämorrhagie dieser neugebildeten Gefässe zu vermeiden. Doch eine solche Hämorrhagie kann gewöhnlich durch minutenlangen Druck hintangehalten werden, oder auch durch eine ganz sanfte Berührung mit dem Paquelin. Wie ein Herd einer localisirten

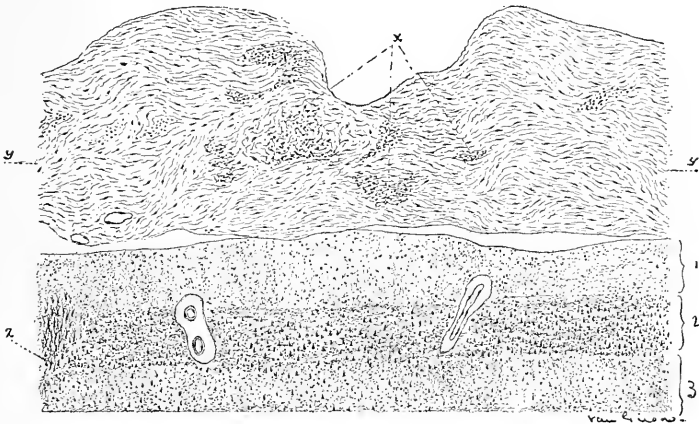


Fig. 25.

Schnitt durch die Pia mater und die Hirnrinde bei Verdickung der ersteren. Die normale Dicke der Pia ist bei *yy* angezeichnet. *x*, Gruppen kleiner runder Zellen-Fibroblasten. 1, 2, 3, bezeichnen die Hauptschichten der Rinde. Bei *z* eine keilförmige Masse von Neuroglia-Gewebe. Ein solcher sclerotischer Herd kann den Ausgangspunkt der Reizung bilden, die ausreicht, um einen localen Krampf hervorzurufen.

chronischen Meningitis und eine verdickte Stelle der Pia aussieht, ist in der von Dr. Van Gieson dargestellten Figur 25 zu sehen. Gieson schreibt: „Die Pia mater ist nahezu dreimal dicker als im normalen Zustande, der durch die Linien bei *y* bestimmt ist. Die verdickte Pia mater ist aus feinem dichten Bindegewebe zusammengesetzt, und je mehr und mehr Fibroblasten aus den bei *x* dargestellten Gruppen kleiner runder Zellen zur Entwicklung gelangen, desto grösser wird der Dickendurchmesser der Membran. Hand in Hand mit der stellenweisen bindegewebigen Wucherung der Pia mater geht ein Verschwinden, oder eine Obliteration der Blutgefässe einher, und in Fig. 25 sind auch nur wenige Blutgefässe zu sehen und die zwei Schichten der Membran nicht mehr unterscheidbar. Die durch alle diese Veränderungen der Pia mater hervorgerufenen Wirkungen auf die Structur der darunter befindlichen Hirnrinde können in

diesem Falle nicht beschrieben werden, da das Untersuchungsmaterial nicht besonders gut vorbereitet war. Eine wichtige und durch den obigen Zustand der Pia mater bedingte Veränderung in der Hirnrinde macht die Bildung einer keilförmigen Masse gewucherten Neuroglia-gewebes aus, Fig. 25, z, die vom äussern Rande der Rinde nach innen dringt und aus spindelförmigen und mit grossen Fortsätzen versehenen Zellen besteht. Die Neurogliazellen der dünnen Schichte sind gleichfalls ein wenig vermehrt“.

Häufig bildet die Pia mater die innere Wand einer Cyste, und ist dieselbe hiebei gewöhnlich so stark congestionirt und verdickt, dass sie ganz opak erscheint. Wenn die Pia innig mit dem Gehirn verwachsen und sehr gefässreich ist, dann erscheint die Rinde, durch dieselbe betrachtet, ganz anders als eine normale. Sie sieht ganz blau anstatt roth aus, und die Capillargefässe, welche unter normalen Verhältnissen von den zwei Furchen, in welchen die pialen Hauptgefässe liegen, gegen die obere Fläche einer Windung radienförmig ausstrahlen, sind nicht weiter sichtbar.

In manchen Fällen fand man unter der Pia mater, aber noch dicht verknüpft mit derselben, ein feines maschenförmiges Netz von neugebildetem Bindegewebe und Gefässe, die eine Masse bildeten, die ähnlich einer Honigscheibe waren und gewöhnlich einen Dickendurchmesser von einem Centimeter²⁾ besaßen. Diese bindegewebige Formation ist gewöhnlich succulent und fällt beim Einschneiden der Pia zusammen. Wahrscheinlich liegt da ein Rest einer alten Hämorrhagie vor.

VI. Das Gehirn. Die normale Hirnrinde weist zeitlebens eine reichliche und vollkommene Blutversorgung vor; überall über der Rinde ist ein feines Netzwerk von Capillaren sichtbar, die längeren Capillaren ziehen radienförmig gegen die obere Fläche einer jeden Windung von den beiden Seiten der letzteren hin. Die Rinde lässt sowohl eine cardiale, als auch eine respiratorische Pulsation erkennen. Infolge von Schädelbrüchen und von Meningitis kann die Hirnrinde mannigfache Veränderungen in ihrem Aussehen erleiden, so durch die hiebei zustandekommende Compression und durch Einkerbungen; durch Hämatin, als Ueberbleibsel einer alten Hämorrhagie, kann die Hirnrinde weiters verfärbt werden, und merklich nimmt ihre Consistenz durch neugebildetes Bindegewebe zu, das von einem adhärennten Theile der Pia in dieselbe hineinwächst. Schliesslich kann die Rinde erweicht sein, ihre normale Consistenz gänzlich verlieren, dieselbe kann abgeplattet oder ganz eingedrückt sein, somit gänzlich verschiedenen von ihrem normalen Aussehen sich verhalten. Es kommt nicht selten vor, dass die Hirnrinde durch eingedrungene Knochensplitter zerstört wird und zerfällt, wonach dieselbe dann halb verflüssigt, oder durch eine sich entwickelnde Sclerose verhärtet erscheint.

Die mikroskopisch sichtbaren Veränderungen werden später von Dr. Van Gieson beschrieben werden.

²⁾ In einem alten Falle von rechtsseitiger Hemiplegie mit Contracturen, die seit 20 Jahren bestanden, war das motorische Rindengebiet der linken Hemisphäre durch ein solches einer Honigscheibe ähnliches bindegewebiges Maschenwerk ersetzt. Secundäre Degeneration kamte bis ins Rückenmark verfolgt werden.

Auch findet man nicht selten Cysten im Gehirn. Dieselben können eine eigene bindegewebige Wandung besitzen, oder einfach nur von normalem Hirngewebe umgeben sein. Dieselben bilden gewöhnlich die Ueberbleibsel einer Blutung oder einer nach Thrombose und Embolie eines kleinen Gefässes hervorgerufenen Gewebsweichung. Die in denselben enthaltene Flüssigkeit ist klares Serum. Werden die Cysten gespalten, dann wachsen die Wände aneinander, und es kommt zu keiner Flüssigkeitsansammlung mehr, werden dieselben aber nur entleert, dann sammelt sich in ihnen wieder Flüssigkeit an. Wie wir später im Capitel über die Geschwülste sehen werden, ist das Vorkommen von Cysten im Innern von gliomatösen Tumoren nicht selten. Es ist möglich, dass einige von jenen Epilepsiefällen, in welchen Cysten gefunden worden sind, in Wirklichkeit solche mit beginnendem Gliom waren. Reizungsercheinungen des umgebenden Gewebes können schwerlich als Hinweis für die Gegenwart einer Cyste gelten, während ein langsam wachsender Tumor wohl Gewebsreizungen veranlassen mag.

Die soeben festgestellten Thatsachen bezüglich der im Gehirn zur Zeit der vorgenommenen Operation gefundenen pathologischen Zustände beweisen ganz entschieden, dass in diesen Fällen von Epilepsie der letzteren eine organische Ursache zugrunde lag, und diese Thatsache macht es sehr wahrscheinlich, dass in allen Fällen, wo Epilepsie nach Verletzungen auftritt, im Gehirn eine wirkliche pathologische Veränderung vorhanden sei. Nach dem, was bereits festgestellt worden ist, ist es klar, dass in manchen Fällen gleichsam der Brennpunkt der Affection unmittelbar unter der Stelle der Verletzung sich befinde. Es ist weiters klar, dass, wenn der ergriffene Hirnrindenthail an einer bekannten Function mitbetheiligt ist, die localen Symptome auf die Lage des Ausgangspunktes der Affection hinweisen werden. Schliesslich ist es gleichfalls klar, dass wir bei der traumatischen Epilepsie, falls die Affection unter der Verletzungsstelle nicht gefunden wird, und falls dieselbe keine localen Symptome hervorruft, keineswegs wissen können, ob die Affection im Gehirn ihren Sitz hat, und dass wir demgemäss, sogar wenn wir von deren Vorhandensein überzeugt sind, durchaus keinen Grund haben können, eine Operation vorzunehmen.

Ich glaube, dass in Hinblick auf die aus den Studien der bei Operationen in Epilepsiefällen gefundenen pathologischen Zustände sich ergebenden Thatsachen die Jackson'sche und traumatische Epilepsie stets durch eine pathologische Veränderung im Gehirn begründet sind.

Wenn bei der Operation die pathologische Veränderung dem unbewaffneten Auge nicht erkennbar ist und durch locale Symptome der Ort derselben noch approximativ bestimmt werden kann, so schlägt Horsley vor, durch faradische Reizung der Rinde genau jene Stelle festzustellen, durch deren künstliche Erregung ein Anfall, ähnlich dem spontan ausgelösten, hervorgerufen wird, und hierauf jene Stelle auszuscheiden. Dieses Verfahren wurde in einigen Fällen mit Erfolg ausgeübt, in anderen jedoch stellten sich trotz desselben die früheren Symptome wieder her. Mehrere Fälle werden in der gegebenen Sammlung erwähnt. Der hauptsächlichliche Vorwurf gegen diese Operation — ein Vorwurf der von zahlreichen Operateuren geltend gemacht worden ist — ist der, dass man sagt, dass die Ausscheidung von Hirnrinde

nothwendigerweise die Bildung einer Narbe nach sich zieht, die dann das Centrum eines sclerotischen Herdes im Gehirne bildet. Ein solcher sclerotischer Herd, oder gar eine Narbe mag dann infolge weiterer Ursachen als Reiz wirken und zur Entstehung eines localisirten epileptischen Anfalles Veranlassung geben. Die Befürchtung ist nicht ungerechtfertigt, dass eine solche nach dem chirurgischen Eingriffe zustandgekommene Narbe das veranlassende Moment für die Fortdauer oder die Erneuerung der Anfälle bilden könne. Die neueste Erfahrung lässt eher diese Befürchtung aufkommen, denn sogar in zwei von Hortley operirten Fällen traten die Anfälle trotz Ausschneidung eines Rindenabschnittes wieder auf. Es ist somit nicht empfehlenswert, einen solchen Reizungsherd zu entfernen, wenn derselbe gerade nicht aus deutlich pathologischem Gewebe zusammengesetzt ist, denn durch ein solches Verfahren wird eine Hirnläsion gesetzt, die denjenigen vergleichbar ist, welche in den oben erwähnten Fällen mitgetheilt worden sind.

Die pathologischen Veränderungen, welche im Gehirne nach Verletzungen desselben platzgreifen, sind sehr genau von Ziegler¹⁾ und von Coen²⁾ studirt worden.

Ziegler beschreibt dieselben in folgender Weise:

„Wird ein spitziges Instrument in das Gehirn an irgend einer Stelle desselben gestossen, dann kommt es an der Einstichsstelle zur Blutung und das umliegende Gewebe wird in grösserer oder geringerer Ausdehnung zerstört. In solcher Weise bildet sich ein anämischer necrotischer Herd, oder ein hämorrhagischer, und die Pia und der sub-arachnoideale Raum über demselben wird mit Blut infiltrirt. An der Grenze zwischen todttem und lebendem Gewebe kommt es in den ersten Tagen zu einer mehr oder weniger intensiven Entzündung, durch welche die Entwicklung einer gut ausgeprägten Demarkationslinie zwischen denselben bald zustandekommt. An der Stelle der Entzündung, welche sich insbesondere längs des Verlaufes der Gefässe ausbreitet, die von der Pia mater aus senkrecht in das Gehirn sich einsenken, wird das Hirngewebe erweicht, und zugleich schreitet die Zellinfiltration gegen den necrotischen Herd vor. Im Verlaufe der Zeit zerfällt letzterer und wird absorbiert. Es kann Monate, sogar Jahre dauern, bis die Entzündungsproducte schliesslich entfernt sind.

„Unterdessen gehen in dem umliegenden Gewebe andere Veränderungen vor sich. Infolge der geänderten Ernährungsbedingungen fällt das Nervengewebe einer Degeneration anheim, die Ganglienzellen und die Nervenfäsern schwellen an, degeneriren fettig, zerfallen moleculär und gehen schliesslich als solche zugrunde. Der Entzündungsherd ist demgemäss von einer Degenerationszone umgeben.“

„In den ersten Wochen besteht der Entzündungsherd aus Gefässen, kleinen runden Zellen, aus breiteren Körperchen und fettigen und pigmentirten Granula. Die letzteren kommen solange in grösserer Zahl vor, als die Absorption des necrotischen Gewebes und des extravasirten Blutes fortschreitet. Die fettigen und granulirten Körperchen findet

1) Ziegler: „Lehrb. der path. Anat.“ Spec. Theil, 1887, 5. Auflage, S. 358.

2) Coen: „Ueber die Heilung von Stichwunden des Gehirns. Beiträge zur pathol. Anat. und Physiol.“, II. p. 107. 1888.

man auch in der Degenerationszone. Nach Wochen und Monaten kommt es nach und nach zur Bildung von Bindegewebe, das ganz deutlich längs der Gefässe entsteht, die von der Pia aus den Entzündungsherd durchdringen; es umgibt das necrotische Gewebe oder nimmt schliesslich dessen Stelle ein. Das Bindegewebe ist theils strahlenförmig angeordnet und verdickt, theils areolär und maschenförmig; es entwickelt sich aus den pialen Zellen und den pialen Gefässen. Die Bildung des Bindegewebes erfordert eine lange Zeit, sogar Monate oder Jahre, und nachdem dieselbe begonnen, ist das Bindegewebe von massenhaften Rundzellen erfüllt.“

Die Ansichten der Autoren weichen von einander ab hinsichtlich der Möglichkeit einer Neubildung von Hirnganglien-Zellen nach einer destructiven Läsion (s. Coen, l. c.). Coen stellt diese Möglichkeit in Abrede und behauptet, dass das nach einer Verletzung gefundene neugebildete Gewebe ausschliesslich nur Bindegewebe sei, welches keine nervösen Elemente enthält. Er sagt: „Ein wahrer regenerativer Process im Centralnervensystem konnte von mir bei meinen experimentellen Untersuchungen nicht nachgewiesen werden; das an der verletzten Stelle entwickelte Gewebe, das an Stelle des zerstörten Hirngewebes getreten ist, enthielt keine neugebildeten nervösen Elemente. Die Ganglienzellen jedoch vermögen einem traumatischen Angriff zu widerstehen, indem schon frühzeitig eine indirecte Theilung ihrer Kerne vor sich geht; letztere lässt nach und hört ganz auf, wenn der Heilungsprocess beginnt. Eine Neubildung von Hirngewebe kommt in der Gegend, wo Gehirnmasse zerstört wurde, nicht vor; nur Bindegewebe füllt die Stelle der letzteren aus und bildet im wahren Sinne des Wortes eine Narbe“ (l. c., p. 125).

Die Ergebnisse der mikroskopischen Untersuchung der im zweiten und dritten Falle ausgeschnittenen Hirnmasse.

Von Dr. Ira Van Gieson.

Es ist von besonderer Wichtigkeit, vor der Beschreibung der morphologischen Veränderungen im motorischen Hirnrindenabschnitte, die mit den Erscheinungen der Epilepsie ganz gut in Einklang gebracht werden können, der ins Einzelne gehenden Untersuchung einige allgemeine Bemerkungen voranzuschicken hinsichtlich der eingeengten Grenzen der technischen Untersuchungsverfahren in der feineren Pathologie der Hirnrinde und hinzuweisen auf die grosse Schwierigkeit, die frühzeitigen und feineren Veränderungen in den corticalen Elementen herauszufinden und deren Bedeutung richtig zu erkennen. In einer solchen Einleitung muss der Beobachter nachdrücklich hinweisen auf die überaus verfeinerte Technik, welche das Studium feinerer Veränderungen der Hirnrinde erfordert, und betonen, wie vorsichtig man bei der Beurtheilung vorliegender Details sein müsse, denn erst dann wird es der Leser zu würdigen wissen, dass der Beobachter sich davor in Acht genommen hat, als Läsionen eine künstlich gesetzte Veränderung, oder gar normale Structuren hinzustellen, welche letztere insbesondere in der Hirnrinde nicht gar so leicht als solche zu beurtheilen und festzustellen sind.

Die Schwierigkeit des Untersuchungsverfahrens in der Pathologie der Hirnrinde ist durch die mannigfaltige Gestaltung der letzteren gegeben; dieselbe ist sehr hoch organisirt und übertrifft weitaus alle Organe und Gewebe an structureller Zartheit ihrer anatomischen Elemente und an Vielfältigkeit ihrer Anordnung. Bei den meisten der anderen Organe ist der Bau des Parenchyms verhältnismässig einfach und das Stroma ist in solcher Weise angeordnet, dass beide voneinander contrastiren; daher können in der Niere oder in der Leber beispielsweise die im Verlaufe einer chronischen Entzündung auftretenden Veränderungen im Stroma oder im Parenchym ganz genau bestimmt werden. Das Stroma ist so unterschiedlich vom Parenchym, und dessen Vertheilung kann so leicht verfolgt werden, dass gerade der Beginn des Wachsthum in ihrer Substanz gewöhnlich leicht und positiv erkannt werden kann. In gleicher Weise gestattet die leicht erkennbare Vertheilung der verhältnismässig einfachen Parenchymzellen, dass Veränderungen in denselben frühzeitig mit, wenn auch geringer, Schwierigkeit bestimmt werden.

In der Hirnrinde jedoch ist der Unterschied zwischen Stroma und Parenchym, der bei anderen Organen deutlich hervortritt und einen grossen Wert als topografisches Kennzeichen beansprucht, gänzlich verloren gegangen, und der Nachweis von Veränderungen im Stroma oder im Parenchym ist dementsprechend schwierig. Denn in der Hirnrinde zeigen die Neuroglia und die Ganglienzellen, welche beziehungsweise dem Stroma und dem Parenchym der anderen Organe entsprechen, nicht nur einen verwickelten Bau, sondern sind auch verschiedentlich angeordnet. Die Neuroglia und die Ganglienzellen sind in ungeordneter Weise mit einander vermengt und unterliegen verschiedenartigen Processen, durch welche zum grossen Theile die Bildung der Basalsubstanz der grauen Substanz zustandekommt.

Daraus erklärt sich die Schwierigkeit, den Beginn des Wachsthum oder der Proliferation der Neuroglia festzustellen, da dieselbe auf in gewöhnlicher Weise gefärbten Schnitten selbst als eine grosse Masse kleiner rundlicher Kerne erscheint, die in der grauen Substanz zerstreut umherliegen. Die Möglichkeit, das frühzeitige Wachstum in der Neuroglia zu erkennen, wird noch dadurch vereitelt, dass dieses Gewebe gewöhnlich so langsam wächst, dass das allerwichtigste Merkmal der Zellenproliferation, die verschiedenen Phasen der Karyokinese, sehr schwer herauszufinden ist.

Die Untersuchung sehr feiner und frühzeitiger Veränderungen in dem anderen wesentlichen Elemente der Rinde — der Ganglienzelle — wird wesentlich erschwert durch das Vorkommen von Artefacten und nach dem Tode auftretender artificieller Veränderungen. Der Bau der Ganglienzelle ist so fein und complicirt, und die Hirnrinde ist so schwer durchgängig für Bichromatlösungen, dass infolge letzteren Umstandes viele postmortale Veränderungen in der Zelle zustandekommen, oder durch die Wirkung der Härtemittel herbeigeführt werden. Derartige artificielle Veränderungen können wohl sehr genau krankhafte Producte vortäuschen, und wenn diese artificiellen Veränderungen in einer Hirnrinde, deren Ganglienzellen vermuthungsweise erkrankt sind, vorkommen, dann wird die Beurtheilung der Läsionen überaus schwierig, und es

lässt sich nur mit Mühe feststellen, wie weit die vorliegenden Veränderungen durch einen pathologischen Process entstanden und wie weit dieselben aus künstlich gesetzten Bedingungen hervorgegangen sind.

Mit den besten Hilfsmitteln und bei aufmerksamer Durchsicht können wir nach alldem nur die gröbere und bedeutendere Läsion im Ganglienzellenkörper, der nur einen Bestandtheil der Zelle bildet, erkennen. Veränderungen in den mannigfachen und dunkeln Processen des Lebens der Zelle, die eine Masse darstellt, welche erfüllt ist mit Protoplasma, das gerade so umfangreich, wenn nicht umfangreicher als der Zellkörper selbst ist, liegen ausserhalb unserer Erkenntnis, sogar bei Verwertung der Golgi'schen Methoden, mittelst welcher wir sehr feine Veränderungen in den Ganglienzellen zur Anschauung zu bringen nicht zu vermögen scheinen. Auch die Mitose, ein bestimmter Hinweis auf pathologische, in den Ganglienzellen vor sich gehende Veränderungen, ist nicht nachweisbar; haben doch die jüngsten Studien über diesen Gegenstand dargethan, dass die Ganglienzellen selten, wenn überhaupt proliferiren.

Zufolge der täuschenden Artefacte oder des verwirrenden zusammengesetzten Baues der Hirnrinde scheinen die feineren Veränderungen derselben gegenwärtig unserer Erkenntnis unzugänglich zu sein, und wenn wir in der That krankhafte corticale Prozesse auffinden, so ist dies nur dann möglich, wenn dieselben in bedeutendem Maasse weit über die Anfangsstadien hinaus gekommen sind und bereits sichtbare und ausgebreitete materielle Störungen zeigen. Seit den merkwürdigen Enthüllungen durch die Golgi'sche Methode kann man wohl ganz gut begreifen, dass in der Hirnrinde Veränderungen vor sich gehen können, die von grösster ätiologischer Bedeutung, zugleich jedoch von solcher Feinheit sind, dass sie sich ganz und gar unserem Blicke entziehen.

Mit Rücksicht auf die besonderen Schwierigkeiten im Verlaufe einer pathologisch-anatomischen Untersuchung der Hirnrinde scheint es somit sicherlich angemessen zu sein, all diese Details in Erwägung zu ziehen; denn sollen Fortschritte in der feineren Pathologie der Rinde erzielt werden, dann muss auch auf die schwierigen Momente in der Untersuchung genau hingewiesen werden, und wenn die in solchen besonderen Fällen beschriebenen Läsionen als die pathologisch-anatomische Grundlage der epileptischen Erscheinungen betrachtet werden sollten, dann können wir nur mit grossem Vorbehalt eine solche Auffassung gelten lassen. Ich wünsche gleichfalls, dass das von Professor Starr mir zur Verfügung gestellte Material bei der Untersuchung und Präparation solche Vortheile mir biete, dass sich die Schwierigkeiten und die Täuschungen bei der Bestimmung frühzeitiger corticaler Veränderungen beträchtlich vermindern.

Dadurch, dass bei der Trepanation kleine Bruchstücke der Hirnrinde aus dem lebenden Körper sofort in die Härtingsflüssigkeit übertragen werden, erlangen vorkommende Veränderungen in den Ganglienzellen eine ganz besondere Bedeutung, indem die Möglichkeit einer künstlichen Veränderung infolge eingetretener postmortaler Erscheinungen oder infolge Einwirkung der Härtingsflüssigkeit auf die zu untersuchenden und gewöhnlich grösseren Theile der Hirnrinde, wodurch häufig positive Angaben über feinere pathologische Veränderungen in

den Ganglienzellen unmöglich gemacht werden, weit eher gänzlich ausgeschlossen ist, als bei einer postmortalen Untersuchung. Zugegeben sogar, dass die Müller'sche Flüssigkeit die Ganglienzellen nicht vollkommen in ihrem ursprünglichen Zustande erhält, so muss dennoch die vorkommendenfalls bestehende Läsion der Ganglienzellen im Leben bereits bestanden haben.

Die mikroskopische Untersuchung des dritten Falles.

Wir gehen nun über auf die eingehende mikroskopische Untersuchung des im dritten Falle abgetragenen Gehirnstückes und bezieht sich dieselbe: 1. auf eine starre bindegewebige Platte, die wie ein Fremdkörper auf das Gehirn einen Druck ausübte; 2. auf Veränderungen in der Pia mater und 3. auf gewisse Läsionen der Hirnrinde, die in Veränderungen in den Ganglienzellen und in der Neuroglia bestanden.

Beschreibung der nach innen eingedrungenen und auf die Hirnoberfläche drückenden bindegewebigen Platte. Das abgetragene Stück wurde drei Wochen lang in Müller'scher Flüssigkeit gehärtet, deren Gehalt an absolutem Alkohol mehr als ein Sechstel ihres Volumens betrug. Das Präparat war sehr klein und hatte eine Flächenausdehnung von etwa 66 mm^2 ; aus dem centralen Antheile wurden über 50 Serienschnitte angefertigt, dieselben mit Hämatoxylin, Eosin und pikrinsaurem Fuchsin gefärbt.

Aus den Serienschnitten konnte man ersehen, dass ein dünnes Plättchen sehr dichten und theilweise verkalkten Bindegewebes deutlich schräg nach abwärts von der Dura gegen die Hirnoberfläche eingelagert war. In der Gegend der Hirnoberfläche steht das Plättchen mit einer kleinen verdickten Stelle der Pia mater fest verbunden, und es hat allen Anschein, dass es direct oder indirect gegen das Gehirn einen Druck ausgeübt habe, denn auf der Hirnrinde ist gerade unter der nach innen gerichteten Platte eine steile kleine Vertiefung sichtbar (Fig. 26). Letztere entspricht gerade jener Platte und bildet einen Conus, dessen Spitze nach innen gerichtet ist; die Vertiefung hat einen senkrechten Durchmesser von nahezu $3\frac{3}{4} \text{ mm}$ und die Basis derselben einen Durchmesser von 4 bis 5 *mm*.

In den einzelnen von der Mitte des Präparates ausgehenden Schnitten erscheint das bindegewebige Plättchen als ein sehr dichtes, fein lamellirtes und theilweise verkalktes Spiculum, das etwa drei Viertel Millimeter breit und ebenso lang ist (s. Fig. 26, *xx*). An seinem inneren Endstücke ist das Spiculum knäueiförmig verbreitet, und die Lamellen verlaufen nicht parallel, wie im äusseren Theile, sondern nach verschiedenen Richtungen und sind zumeist um einen dünnen centralen Kern concentrisch angeordnet. Das äussere Ende des Spiculums endet in allen Schnitten ganz frei, so dass es schwierig ist zu bestimmen, wovon das Spiculum nur einen Theil bildet, oder von wo es abgeht. Das innere Ende des Spiculums ist nach allen Richtungen durch divergente Bündelchen der verdickten Pia mater befestigt.

Sobald die Schnitte an einer Seite sich dem Rande des Präparates nähern, wird das Plättchen wohl etwas schmaler, aber noch immer ist es gegen die freie Kante hin zu sehen, so dass es den Anschein hat,

als ob bei der Operation nicht das ganze Plättchen entfernt worden wäre. In jedem Falle kann man annehmen, dass das abgetragene Stück nicht hinreichend gross war und demgemäss auch nicht das ganze Plättchen enthielt. Mit Rücksicht auf die sehr dichte Structur des Bindegewebes und im Hinblick auf den Umstand, dass die Schneide des Mikrotommessers beim Selneiden der Schnittpräparate abgestumpft worden ist, muss man annehmen, dass jenes Plättchen einen starren Körper bildete.

Die Veränderungen in der Pia mater. Nicht nur an dem fest haftenden Ende des Spiculus, sondern auch auf eine sehr kurze Entfernung davon (drei bis vier Millimeter) sind an der Pia mater die Läsionen chronischer Meningitis, oder auch die Producte einer hyperplastischen Entzündung nachweisbar (Fig. 26, *yy*). Die Pia mater zeigt in dieser Gegend einen vermehrten Zuwachs von Bindegewebe, das aus

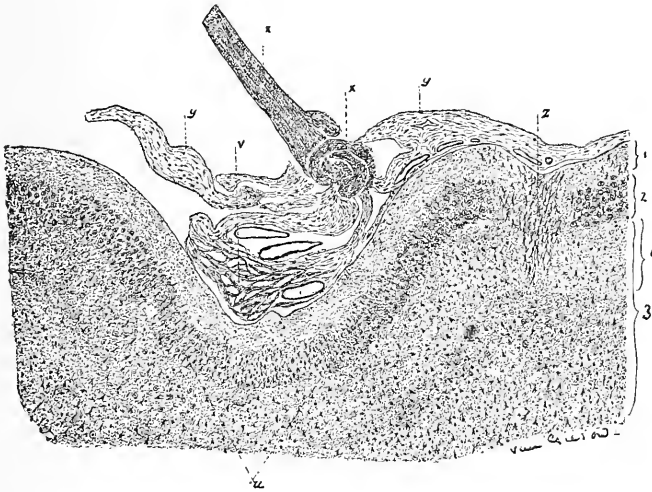


Fig. 26.

Schnitt durch das Centrum der abgetragenen Hirnpartie im dritten Falle. Die topographischen Beziehungen des starren verkalkten bindegewebigen Spiculum, der verdickten Pia mater und die vertiefte Gegend der Hirnrinde, *xx*, verkalktes bindegewebiges Spiculum, *yy*, mässig verdickte Pia mater, *z*, anastomosirende keilförmige Gruppe von Capillaren, die von der Pia mater in die Hirnrinde ziehen, 1, 2 und 3, erste, zweite und dritte Schichte der grauen Substanz, *i*, oberer Theil der dritten Schichte.

Fibroblasten in verschiedenen Entwicklungsstadien besteht, doch die meisten der ersteren befinden sich mehr im ausgereiften, oder bereits im Endstadium der Entwicklung. Durchschnittlich zeigt jedoch die Pia mater nur einen mässigen Grad von Verdickung, so dass die zwei Schichten der Membran noch von einander unterschieden werden können. Die innere gefässreiche Schicht hat noch ihre normale Beschaffenheit, obgleich die Zahl der Gefässe stellenweise ein wenig vermindert erscheint (siehe den rechtsseitigen Theil der Pia mater in Fig. 26).

Die Maschen der inneren Schichte der Pia mater an der vertieften Hirnrindenstelle sind auseinander gedrängt und bilden ein Netzwerk (Fig. 26, *rv*), das mit extravasirten rothen Blutkörperchen erfüllt ist. Dieser Blutaustritt, sowie auch einige kleine Blutungen in der grauen

Substanz scheinen artificiellen Ursprunges zu sein und sind dieselben ganz gut mit der Art und Weise der Abtragung des Präparates bei der Operation in Zusammenhang zu bringen.

Die Läsionen der Hirnrinde. Ohne die sorgfältigste Untersuchungstechnik und ohne eingehende Prüfung könnten die Läsionen der Hirnrinde dem Blicke leicht entgehen. Es gibt kaum irgend welche bei schwacher Vergrößerung sichtbare Veränderungen in der Hirnrinde, die unsere Aufmerksamkeit erwecken könnten, denn erst bei Oelimmersion sind die feinen Veränderungen in den Neurogliazellen und die zerstreuten afficirten Ganglienzellen ganz deutlich sichtbar. Diese corticalen Veränderungen sind sehr zart und keineswegs auffallend, und dennoch nichtsdestoweniger sehr deutlich und bezeichnend.

Die Ganglienzellen. Dieselben sind mit einer Reihe degenerativer Veränderungen behaftet, die in den vorgeschrittenen Stadien einen fast vollständigen Zerfall der Zelle nach sich ziehen; jedoch ist

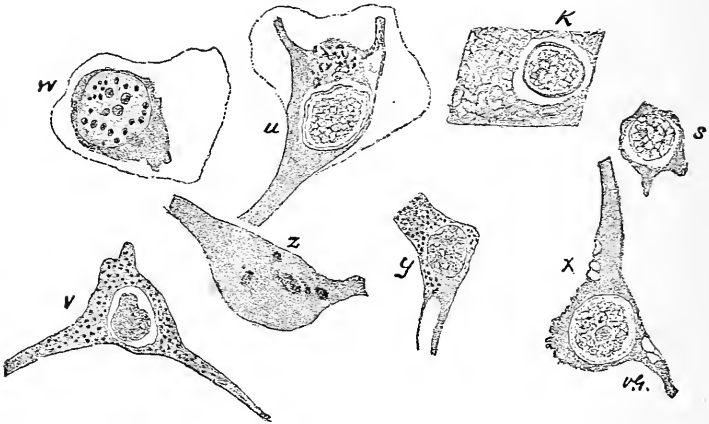


Fig. 27.

Verschiedene Phasen der früheren Stadien der Degeneration der Ganglienzellen. Die die Zellen *z* und *w* einschliessenden dünnen Linien stellen die pericellularen Räume vor; die Zellen *x* und *y* befinden sich in den allerersten Stadien, *w* und *s* in späteren und *K* zeigt den schliesslichen Untergang des ganzen Zellkörpers, wo nichts übrig bleibt als der Kern, der in einem leeren Räume sich befindet.

diese Degeneration nicht genug ausgebreitet, dass die Ganglienzellen in ihrer gesammten topografischen Verbreitung von derselben ergriffen sind. Abgesehen davon befinden sich die meisten der afficirten Zellen in den jüngeren Stadien der Degeneration, so dass dieselben weder ihre Gestalt, noch ihre Lage eingebüsst haben. Bei der Durchsicht der Schnittpräparate unter schwacher Vergrößerung erscheint die Zahl der Ganglienzellen nicht vermindert: dieselben zeigen ihre natürliche Anordnung, und sind die verschiedenen Schichten derselben ganz gut unterscheidbar. Die folgende Beschreibung bezieht sich auf alle Ganglienzellen mit Ausnahme derjenigen der kleinen Pyramidenschichte. Aus besonderen Gründen wird dieselbe späterhin für sich beschrieben werden.

Es wird passend sein, das Aussehen des Kernes und des Protoplasmas der degenerirten Ganglienzellen besonders zu beschreiben. Die

Kerne zeigen in ihrer vorherrschenden Form eine deutliche periphere Zone, der die Bedeutung einer Kernmembran zukommt; gerade nach innen von der Kernmembran ist eine schmale durchsichtige Zone unterscheidbar, welche die chromatischen Elemente des Kernes umgibt und in der Form eines Bündels fein punktirter und in einander gewebter Fäden erscheint, die an den knotigen Stellen wie gewöhnlich verdickt sind und ungefärbte Spalten zwischen sich frei lassen. In den meisten dieser Kerne ist das Kernkörperchen sichtbar, und beide, das Kernkörperchen und der Kern, zeigen keine auf die verschiedenen Auflösungsgrade der Ganglienzellen bezüglichen Unterschiede. In den frühen und in den letzten Stadien der Degeneration bleibt die in den Figuren 27, 28 und 29 dargestellte Form des Kernes fast bei allen Zellen die gleiche.

Diese besondere Form des Kernes bei einigen Ganglienzellen mag wohl hindeuten auf das Bestehen eines der Anfangsstadien der Karyokinese, doch ist keine der verschiedenen Stadien der Mitose nachweisbar, so dass diese Erscheinungsform des Kernes als ein Hinweis auf bestehende regressive Veränderungen zu betrachten ist. In keiner

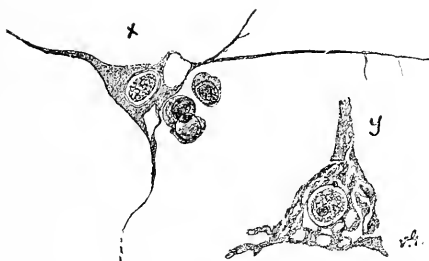

Fig. 28.

Darstellung anderer Degenerationsphasen der Ganglienzellen. Die Zelle *x* zeigt Bläschen mit Flüssigkeitsinhalt an der Abgangsstelle zweier Fortsätze vom Zellkörper und drei kleine runde Zellen im pericellularen Raume zusammengedrängt; die Ganglienzelle *y* enthält eine Reihe von mit Flüssigkeit erfüllter Spalten und Höhlungen.

von den Ganglienzellen sind Zeichen von Mitosis vorhanden, und stimmt diese Angabe auch mit einer von den neuesten Arbeiten über die Reproduction der Ganglienzelle gemachten überein (Fürstner und Knoblauch, Arch. für Psych., XXIII., 135).

Einige verschiedene Formen des Zellkernes sind in *v*, *w* und *y* der Fig. 27 dargestellt. Im Kerne der Zelle *w* sind die chromatischen Elemente in eine Anzahl (zwanzig bis fünfundzwanzig im Gesichtsfelde) grösserer oder kleinerer Globuli oder Scheibchen, die dem gewöhnlichen Kernkörperchen sehr ähnlich sind, aufgelöst. In den Zellen *y* und *v* ist die chromatische Substanz zu verdickten Strängen oder in klumpigen Massen vereinigt.

Das Protoplasma der Ganglienzellen stellt eine Reihe von Veränderungen dar, die schliesslich einen vollständigen Zerfall und Schwund des Zellkörpers nach sich ziehen — doch kann man Zwischenstadien zwischen leicht und vollkommen degenerirten Zellen beobachten. Die ersteren Degenerationsstadien bestehen in mehr oder weniger voll-

ständiger Auflösung der Zellsubstanz, so dass im Zellkörper Blasen auftreten. Derartige Zellen sind in Fig. 27, *x* und *y*, in Fig. 28, *x* und in Fig. 29, *a* dargestellt. In Fig. 27 zeigt die Zelle *x* an einer Randstelle des Zellkörpers eine rauhe und unebene Begrenzung. Diese Bläschen kommen häufig an der Abgangsstelle eines der längeren Fortsätze vom Zellkörper wie in Fig. 28 *x*, in Fig. 29 *a*, oder auch in einer geringen Entfernung vom Zellkörper im Fortsatze selbst (Fig. 29 *a*) vor.

In einem etwas späteren Stadium nimmt infolge der Vermehrung der Bläschen und deren schliesslicher Vereinigung das Volum des Zellkörpers ab, die Contouren des letzteren werden unregelmässig, und schliesslich verliert der Zellkörper seine Fortsätze. Neben den Bläschen treten auch Spalträume und Canäle, die mit Flüssigkeit gefüllt sind, auf und tragen zur Zerstörung der Zellen ihren Theil bei.

Ein sehr schönes Beispiel solcher Canäle oder Spalträume ist in *y* der Fig. 28 dargestellt. Diese Zelle ist eine von den grösseren Ganglienzellen, die charakteristisch für die tieferen Schichten der mo-

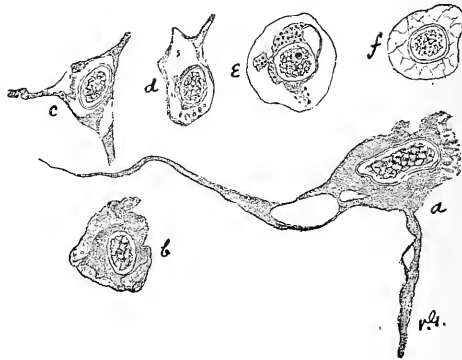


Fig. 29.

Weitere Arten von Degenerationsphasen der Ganglienzellen.

torischen Zone sind, und befand sich dieselbe in der äussersten Kante des Schnittpräparates, wo die Zelle durch die Härtingsflüssigkeit an Ort und Stelle fixirt worden ist, ein Umstand, der den Schluss erlaubt, dass dieselbe fast die gleiche Lage wie während des Lebens eingenommen hat.

Die Ganglienzelle *c* in Fig. 29 zeigt gleichfalls eine etwas ähnliche Beschaffenheit und lässt sehen, wie der Spitzenfortsatz von der Zelle sich ablöst; wie eine unförmliche oder lückenhafte Masse umgibt das Protoplasma den Zellkern. In *x* und *s* der Figur 27 und in *b* der Fig. 29 ist dieses Verhalten veranschaulicht.

Bei einigen der degenerirten Zellen erscheint das Protoplasma an der Grenzfläche wie abgestreift, oder aus dem Zellkörper in Form kleiner Granularinseln oder strangähnlicher Massen abgelöst. *U* in Fig. 27 und *a* in Fig. 29 bringen dieses Verhalten zur Anschauung. Die Ganglienzelle *a* in Fig. 29 ist wieder eine von den sehr grossen Ganglienzellen in den tieferen Schichten und war dieselbe an der freien Kante des

Präparates so gelegen, dass man ihre Lage als die ganz natürliche annehmen muss.

In noch andere Ganglienzellen ist das Protoplasma mit unregelmässig vertheilten glänzenden Punkten besät. Bei den meisten in dieser Weise afficirten Zellen, deren es verhältnismässig nur wenige gibt, scheinen diese Punkte gemäss ihrer Reaction der hyalinen Substanz anzugehören; in *x* und *y* der Fig. 27 sind dieselben dargestellt. Diese hyalinen Stellen kommen sowohl bei leicht, als auch bei schwer lädirten Zellen vor (Fig. 29, *e*).

Wurde gerade die Oberfläche der Zelle in Fig. 27 bei der mikroskopischen Untersuchung eingestellt, dann konnte man einige grössere klumpige hyaline Massen auf derselben sehen.

In dieser Weise sind nun die beginnenden und die scharf begrenzten Veränderungen im Ganglienzellenkörper beschrieben worden, so weit als wir bei unseren beschränkten Mitteln imstande waren, dieselben als solche zu erkennen. Es kamen im Zelleibe grössere und kleinere bläschenartige oder spaltförmige Räume infolge der Auflösung der Zellsubstanz vor und eine Tendenz zum Schwunde oder zur Scheidung der Prozesse.

Jetzt wollen wir übergehen zur Betrachtung der letzten Phasen der Ganglienzellen-Degeneration, wo mehr grobe Zerstörungen nachweisbar sind. Einige dieser Zellen, die sich in den letzten Stadien der Degeneration befinden, erscheinen nurnehr gleichsam als Gerippe der früheren normalen Zelle; der Umriss der Zelle ist wohl erhalten, doch ist dieselbe ihres Inhaltes beraubt; die Grenzflächen sind unversehrt und umschliessen den Kern, der in einem leeren Raume liegt oder von wenigen Protoplasma-Körnchen umgeben ist (s. Fig. 27, *k* und Fig. 29, *f*). Dieser Zustand der Zelle scheint aus der Ausbreitung und Verschmelzung der bereits beschriebenen flüssigkeithältigen Spalten und Bläschen hervorzugehen, und es ist auch leicht die Ausbreitung dieser Veränderungen von der Zelle *y* in Fig. 28 bis zur Zelle *d* in Fig. 29 zu verfolgen.

Verfolgt man noch weiter den Verlauf des degenerativen Processes in diesen Zellgerippen, so beobachtet man eine allmähliche Auflösung und ein stufenweises Schwinden der einhüllenden Membran, so dass schliesslich von der Zelle nichts weiter als der Kern übrig bleibt, welcher, seines Protoplasmas beraubt, in dem vorher von der Ganglienzelle eingenommenen Raume liegt (Fig. 27, *k*; Fig. 29, *f*).

Ein anderer Vorgang, wobei die Ganglienzelle schliesslich bis auf den Kern reducirt wird, kommt nicht so sehr infolge innerer Auflösung des Protoplasmas, wie soeben beschrieben worden, als vielmehr durch eine directe Abtrennung von Theilen der äusseren Zonen des Zellkörpers zustande. Zuerst wird hiebei an einigen Stellen die Oberfläche der Zelle ein wenig rauh, wobei einzelne Theilchen derselben und sehr kleine Bruchstücke von Protoplasma in den pericellularen Raum abgestossen werden; sodann erfolgt eine deutliche Ablösung eines Theiles des Protoplasma (Fig. 29, *b*, *c*), so dass der Zellkörper, je mehr die Auflösung seiner Substanz von aussen nach innen fortschreitet, allmählich kleiner wird. In dieser Weise wird die Zelle verunstaltet und atrophisch: sie büsst ihre Fortsätze ein, und der Pericellularraum enthält manchmal

kleine Bruchstücke abgelösten Protoplasmas (Fig. 29, *e*). Schliesslich bleibt von der Zelle nur der nackte Kern übrig, der, wie bereits erwähnt, im Pericellularraum liegt (Fig. 27, *k*; Fig. 29, *f*).

Sehr oft ist ein derartiges Abnehmen des Zellkörpers von aussen nach innen mit der Bildung von flüssigkeithaltigen Bläschen und Spalträumen oder anderen Formen der Degeneration im Innern des Zellkörpers verknüpft (Fig. 29, *a*).

Das endliche Schicksal der des Ganglienzellkörpers entblösten Kerne kann nicht bestimmt erüirt werden, aber es ist gewiss, dass einige derselben vollständig zerstört werden. Die Kernmembran und die Chromatinhülle zerfällt, und schliesslich bleiben nur einige Bruchstücke von Chromatinelementen zurück, welche, umgeben von einem vollständigen oder unvollständigen Ringe, noch die Kernfarben aufnehmen.

Diese Beschreibung der Veränderungen in den Ganglienzellen bezieht sich auf die tieferen Schichten der Zellen und insbesondere auf die sehr grossen für die motorische Zone charakteristischen Ganglienzellen, die in der vierten Schichte liegen. Die bedeutende Grösse der Zellen ermöglicht eher die Auffindung positiver degenerativer Veränderungen, als es bei den übrigen kleinen Ganglienzellen der Fall ist. Um sich zu vergewissern, dass die genannten Läsionen der Ganglienzellen schon im Leben bestanden haben, wählte ich zur mikroskopischen Betrachtung möglichst viele der an der äussersten Ecke und Kante des abgetragenen Gewebstückes sichtbaren Partikelchen, wo die Läsionen in ihrer natürlichen Lage und Beschaffenheit erhalten geblieben sind. Die Räume um diese Zellen sind schmal, und kann bei letzteren die Möglichkeit vorhandener artifieller Veränderungen bei weitem eher ausgeschlossen werden, als bei den viel kleineren Ganglienzellen.

Eine von den bemerkenswertesten Erscheinungen dieser Ganglienzelldegeneration bildet der Umstand, dass gerade die sehr grossen Zellen der vierten Schichte befallen werden. Dass diese Erscheinung so auffallend sei, mag wohl daher kommen, dass die degenerativen Veränderungen gerade bei diesen Zellen um vieles leichter zu erkennen sind, und keineswegs darin seinen Grund haben, dass dieselben von der Degeneration ganz besonders befallen worden seien. Jedenfalls gibt es nur sehr wenige grosse Ganglienzellen, die unversehrt geblieben sind; dieselben zeigen im allgemeinen die eine, oder die andere Phase der degenerativen Veränderungen. Bei Ausschneidung des Gewebstückes scheint letzteres gerade an oder auch etwas unter der genannten Schichte der grossen Zellen abgetragen worden sein, so dass sehr viele von denselben unmittelbar an der Schnittkante liegen. Viele der in der dritten und vierten Schichte befindlichen Zellen zeigen jedoch ganz genau ähnliche degenerative Veränderungen. In den tieferen Schichten gibt es zahlreiche normale Ganglienzellen, und die Degeneration befällt da und dort, abgesehen von den sehr grossen Ganglienzellen, ganz deutlich nur isolirte oder kleine Gruppen von Zellen, dennoch aber muss die Gesamtzahl der afficirten Zellen sehr gross sein.

Es erübrigt noch die Erwähnung einer anderen Erscheinung in der Umgebung der Ganglienzellen. Dieselbe besteht in einer Anhäufung von aus einer bis vier oder fünf kleinen runden Zellen gebildeten Gruppen, die alle im pericellularen Raume erkrankter und normaler Zellen zu-

sammengedrängt liegen. Diese runden Zellen besitzen eine sehr dünne Protoplasmahülle und befinden sich im allgemeinen an der Zellenbasis. Nicht selten werden sie auch in Gehirnen mit normalen Ganglienzellen gefunden; im vorliegenden Falle bin ich ausserstande, deren Bedeutung auszulegen oder zu bestimmen, welcher Zellenart dieselben angehören.

Wir wollen nun die Schichte der kleinen Pyramiden beschreiben, deren Betrachtung von derjenigen der tieferen Schichten getrennt worden ist, weil da das Moment der artificiellen Veränderungen nicht in gleich positiver Weise ausgeschlossen werden kann. Die kleinen Pyramidenzellen sind im allgemeinen ganz verändert, dennoch wird eine sehr kleine Zahl unversehrter Zellen in den Schnittpräparaten gefunden. Der, wenn überhaupt, nur von wenigen Protoplasmakörnchen umgebene Kern liegt in einem etwas breiten pericellularen Raume, wie auf dem rechtsseitigen Theile der Fig. 31 zu sehen ist. Ein solches Bild der kleinen Pyramidenzellen, wie es im allgemeinen in jeder Rinde zu finden ist, wofern letztere nicht mittels verschiedener specieller Methoden behandelt worden ist, trägt nicht im entferntesten einen artificiellen Charakter an sich. Die kleinen Pyramidenzellen unterliegen besonders artificiellen Veränderungen, die zumeist in Verschrumpfungen derselben bestehen. Dennoch kann man annehmen, dass im vorliegenden Falle die artificiellen Veränderungen auf ein Minimum beschränkt sind, und die angeführten Veränderungen der kleinen Pyramidenzellen konnte ich in Controlpräparaten, die dem motorischen Gebiete der normalen Hirnrinde eines durch Elektrizität hingerichteten Verbrechers entnommen worden sind, nicht finden.

Die pericellularen Räume. Ueber die Lymphräume der Ganglienzellen ist sehr wenig mitzuthellen. Dieselben zeigen keine bemerkenswerten Veränderungen und sind nicht erweitert. Der Raum um die tieferen Zellen ist schmal, und die Beziehungen der Zellen und der pericellularen Räume zu einander sind besonders gut erhalten. Die letzteren erscheinen bei vielen degenerirten Ganglienzellen sehr breit, doch ist in diesen Fällen die Erweiterung der pericellularen Räume nur die Folge der Atrophie der eingeschlossenen Zelle.

Die Grundsubstanz der Hirnrinde, die vermuthlich zumeist aus den Fortsätzen der Ganglienzellen hervorgeht, muss demgemäss auch die Veränderungen der degenerirten und zerstörten Ganglienzellen zeigen, doch ist eine solche Läsion gar zu fein, als dass sie gegenwärtig sogar mittels der Golgi'schen Methoden erkannt werden könnte. Einige von den isolirten Fortsätzen in der Grundsubstanz lassen bei stärkster Vergrösserung eine unregelmässige Begrenzung des Fortsatzes erkennen. Diese Fortsätze zeigen feine Einkerbungen an den Kanten und Ecken. In einem solchen Fortsatze wurde ein klares durchsichtiges Bläschen gefunden, das ähmlich denjenigen war, welche im Innern der degenerirten Ganglienzellen beschrieben worden sind (Fig. 29, a).

Bezüglich der Ausbreitung der Veränderungen an den Ganglienzellen ist zu bemerken, dass dieselben nicht gerade ganz besonders in der Umgebung des eingedrungenen Fremdkörpers zu finden sind, sondern überall zerstreut sind, sogar an den seitlichen Theilen des Präparates.

Es liegt kein positiver Anhaltspunkt vor zur Feststellung der Dauer der Ganglienzellen-Degeneration, doch gewinnt man den Ein-

druck, dass der Process ein äusserst langsamer und stufenweiser sei. Die Ganglienzellen sind nicht angeschwollen und zeigen auch nicht die anderen Erscheinungen rascher Degeneration, wie man es in den acuten Processen des Rückenmarkes beobachten kann. Es ist wahrscheinlich, dass die afficirten corticalen Ganglienzellen längere Zeit hindurch in den allerersten Stadien der Degeneration verharren, bevor sie in die Endstadien kommen.

Die Veränderungen in der Neuroglia. Man unterscheidet da ein begrenztes und sehr frühes Stadium von Wucherung des Neurogliagewebes. Dieser Angabe kann man mehr Vertrauen entgegenbringen, wenn die ausserordentlichen auf den Nachweis jenes Stadiums einer langsam zunehmenden Neurogliawucherung sich beziehenden Schwierigkeiten klar vorliegen. Die in auf gewöhnlicher Weise gefärbten Schnittpräparaten als kleine runde Zellen erscheinenden Neurogliazellen sind in allen corticalen Schichten mit Ausnahme in der minder dichten in reichlicher Menge zerstreut, und deren wahre Form wird nur mit Hilfe der Golgi'schen Methoden deutlich erkannt. Andererseits wieder sind diese Zellen unregelmässig vertheilt und variiren ein wenig in verschiedenen corticalen Gegenden. In manchen corticalen Schichten sind dieselben sehr dicht mit einander vereinigt, und in anderen hingegen liegen sie mehr zerstreut umher. Es ist überaus schwierig, dieses diffus angeordnete Gewebe, das zu den umliegenden Geweben nicht leicht einen Gegensatz erkennen lässt, und in welchem die Neurogliazellen zu einer Form heranwachsen, die vollkommen mit derjenigen ihrer Ursprungszellen übereinstimmt, genau zu bestimmen und zu charakterisiren. Wenn die jungen Neurogliazellen allmählich reifer geworden sind, deren Zellkörper umfangreicher wird und Fortsätze von demselben abgehen, so erwächst hieraus eine neue Schwierigkeit bei Feststellung ihrer Identität, denn häufig können dieselben von den gleich grossen Ganglienzellen ihrer Umgebung nicht unterschieden werden. Das beginnende diffuse Anwachsen der Neuroglia entgeht solange leicht der Beobachtung und Erkenntnis, bis der Process in grosser Ausbreitung zur Entwicklung gelangt ist.

Trotz dieser Schwierigkeiten sind in den Schnittpräparaten wenige Stellen zu finden, welche ganz deutlich Gruppen einer vermehrten Zahl sehr junger und anscheinend proliferirter Neurogliazellen sehen lassen. Dieselben sind sehr gut in der Schichte der kleinen Pyramiden zu sehen. An einigen Stellen dieser Schichte gibt es Gruppen kleiner runder Zellen, welche, obgleich nicht scharf umschrieben, dennoch so dicht gehäuft sind, dass sie bei weitem mehr hervorragen, als die übrigen spärlich vertheilten Neurogliazellen dieser Schichte (s. Fig. 30). Der Contrast der dünnen Schichte erleichtert gleichfalls die Unterscheidung dieser Zellgruppen. Diese Zellen sind oft in Reihengruppen von vier bis sechs angeordnet. Nur in zwei Zellen wurden positive Zeichen von Mitose entdeckt: dieselben sind in Fig. 30, *a* und noch mehr entwickelt in Fig. 32, *b* dargestellt.

In den tieferen Schichten gibt es einige ähnliche Gruppen gewucherter Neurogliazellen, doch sind dieselben bedeutend weniger deutlich umschrieben. In solcher Weise ist das Wachsthum und die Production der Neuroglia in den tieferen Schichten dem Blicke entzogen, indem die normalen Neurogliazellen so dicht gehäuft sind, dass die neu-

gebildeten Zellen von denselben nicht unterschieden werden können. In einem einzigen Beispiele von allen Schnittpräparaten war ein Haufen von Neurogliazellen von der Kante des Präparates in den tieferen Schichten zu sehen, der ganz abgesondert von den umliegenden Zellen erschien und den Eindruck einer Masse proliferirter junger Neurogliazellen machte. Beim ersten Blicke scheinen diese jungen Zellen indifferenten Natur zu sein. Sie besitzen eine dünne sphärische Protoplasmahülle, die anscheinend keine Fortsätze besitzt.

In einem späteren Entwicklungsstadium nimmt der Umfang des Protoplasmas zu, die Zellen dehnen sich zu spindel- oder ovalförmigen Massen aus und verzweigen sich durch Aussenden von Fortsätzen. Gruppen solcher reiferer Neurogliazellen wurden auch in den Schnittpräparaten gefunden und konnte deren Identität ganz besonders deutlich in der Schichte der kleinen Pyramiden erwiesen werden, weil dort eine Verwechslung derselben mit kleinen Ganglienzellen nicht gut möglich war, da die kleinen Pyramidenzellen so ganz und gar geschrumpft

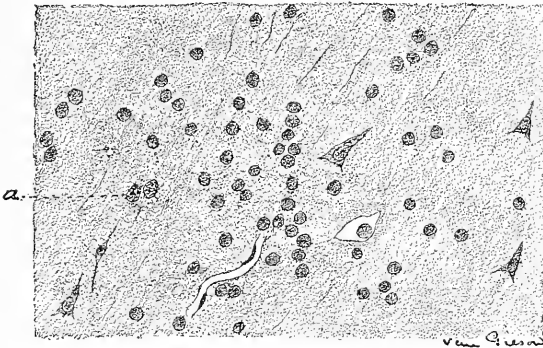


Fig. 30.

Eine Gruppe junger in der Schichte der kleinen Pyramiden gelegener Neurogliazellen.

waren (s. Fig. 31). In den tieferen Schichten können vorkommendenfalls Gruppen dieser reiferen Neurogliazellen nicht genau unterschieden werden infolge ihrer auffallenden Aehnlichkeit mit den kleinen oder polymorphen Ganglienzellen.

In Fig. 30 bei *a* ist bildlich auf diese schwierige Unterscheidung der neugebildeten Neurogliazellen von Ganglienzellen hingewiesen. Diese zwei Arten von Zellen scheinen Neurogliazellen zu sein; dieselben haben grosse, durchsichtige Zelleiber und befinden sich in einer Phase von Zelltheilung. Beide Gruppen von Neurogliazellen wurden unter den grösseren Ganglienzellen der vierten Schichte gefunden und sind dadurch merkwürdig, dass sie eine Wucherung der Neuroglia in dieser wichtigen Schichte der motorischen Zone erkennen lassen. Schliesslich wurde in einem einzigen Falle in den tieferen Schichten (Fig 32, *c*) eine sehr grosse verästelte Neurogliazelle gefunden. In dieser Figur ist an der Seite dieser Spinnenzelle der Rest des Kernes eines dege-

nerirten Ganglion zu sehen, der vielleicht als der schliessliche Ausgang der früher beschriebenen und die Räume der Ganglienzelle erfüllenden kleinen runden Zellen angesehen werden könnte, doch liegt kein tatsächlicher Anhaltungspunkt vor, diese zwei Zellarten mit einander in Verbindung zu bringen.

Es besteht dann in diesen Abtheilungen eine Wucherung von Neuroglia in einem sehr frühen und begrenzten Entwicklungsstadium, und dennoch wird der Eindruck hervorgerufen, dass in gewissen günstigen Lagen, wie in der schmalen Schichte der kleinen Pyramiden, nur theilweise die Wucherung deutlich hervortritt. Indessen gibt es mehrere Hinweise bezüglich der Neurogliazunahme in den tieferen Schichten, wie beispielsweise in der Fig. 32, die die Meinung erwecken, dass der Process nicht auf jene Gegend beschränkt ist, wo derselbe am leichtesten erkannt wird, sondern als diffuses Wachstum auftritt und die Schichten unter den kleinen Pyramiden, aber womöglich in geringerer Ausbreitung, befüllt.

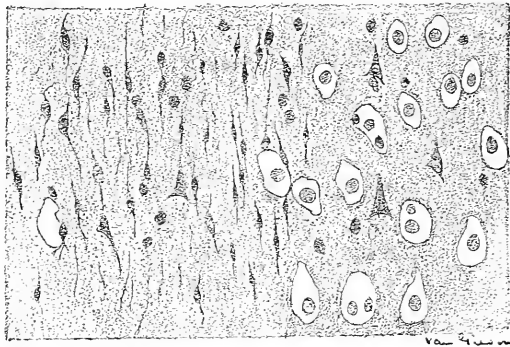


Fig. 31.

Eine Gruppe reiferer Neurogliazellen in der Schichte der kleinen Pyramiden.

Die Neurogliawucherung ist durch alle Schnittlagen hindurch unregelmässig vertheilt, sogar entfernt vom Fremdkörper und ist dieselbe oft stellen- oder fleckweise anzutreffen. Die meisten Schnittlagen der vertieften Rindengegend zeigen eine leichte Concentration der Neurogliawucherung, indem kleine runde Zellen oder reifere spindelförmige Zellen unter den kleinen Pyramiden zerstreut liegen.

Diese Neurogliawucherung scheint wie die Degeneration der Ganglienzellen ausserordentlich langsam vor sich zu gehen.

Die Blutgefässe der Rinde sind structurell nicht verändert, doch stellenweise sind dieselben eigenthümlich angeordnet. Sie bilden stellenweise anastomosirende Capillarnetze, dringen von der Pia mater aus in die Hirnrinde ein und, begleitet oder umgeben von mehr oder weniger gewuchertem Neurogliaewebe, erscheinen sie in der Schnittlage keilförmig angeordnet. Schematisch ist dieses Verhalten in Fig. 26 bei Z dargestellt.

Ergebnis der mikroskopischen Untersuchung des zweiten Falles.

In diesem Falle ist vorzugsweise die Entwicklung reichlicher Massen von Bindegewebe hervorzuheben, wodurch die Structur und die Topographie der Hirnwindungen, in welche jene bindegewebigen Massen hineingewuchert sind, eine bedeutende Veränderung erlitten haben. In solcher Weise wurde die graue Substanz an der Operationsstelle vom Bindegewebe verdrängt und in etwas ausgedehntem Maasse in Neuroglia-Gewebe umgewandelt.

Das abgetragene Stück der Hirnrinde hatte die Form einer flachen Scheibe, der Durchmesser desselben betrug etwa 2 *cm* und die Dicke 5 bis 7 *mm*; das Stück wurde in absolutem Alkohol gehärtet und die Celloidinschnittpräparate wurden in derselben Weise wie im vorhergehenden Falle gefärbt.

Das Präparat besteht aus zwei Schichten, einer äusseren bindegewebigen und einer unter derselben befindlichen, welche die afficirte Hirnrinde enthält. An einer Seite des Präparates tritt eine neue Schichte zum Vorschein, indem ein Stück von der Schädeldecke mit dem Präparate verwachsen und mit letzterem entfernt worden ist. An dem übrigen Theile des Präparates fehlt der Schädeldeckenantheil und die erwähnte

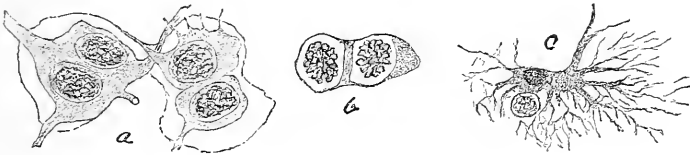


Fig. 32.

Isolirte Neurogliazellen aus verschiedenen Schichten der Hirnrinde. *A*, zwei Neurogliazellen aus den tieferen Schichten, die anscheinend im Stadium der Proliferation stehen. *B*, die bei *a* in Fig. 30 dargestellten Zellen sehr stark vergrössert mit Karyokinese. *C*, eine grosse Spindelzelle an der Seite des Kernes einer vollständig degenerirten Ganglienzelle.

bindegewebige Masse bildet die äusserste Lage. In Fig. 33 ist ein Schnitt abgebildet, der durch jene Gegend des Präparates verläuft, in welcher derselben ein Stück von der Schädeldecke anhaftet. Das letztere mit seinen Fettzellengruppen und quer getroffenen Haarfollikeln bedeckt und umgibt theilweise einen Theil der afficirten Rinde (*c*). Jener Theil der Schädeldecke zeigt atrophische Veränderungen mässigen Grades und ist nur locker mit dem Gehirne verbunden. Es liegt das Gehirn in diesem Theile des Präparates der Schädeldecke eher an, als dass es mit demselben verwachsen wäre, und es verlaufen auch keine Blutgefässe von letzterer zum ersteren und umgekehrt.

Ein zungenförmiger Fortsatz etwas dichten Bindegewebes zieht an einer Stelle — gerade an der Kante des Präparates — von jenem Stücke der Schädeldecke ab nach innen und umgibt theilweise das degenerirte Bruchstück der Rinde. Diese zungenförmige Ausladung verbindet sich mit oder ist vielleicht ein Theil der ausgebreiteten bindegewebigen Lamelle, welche die obere Schichte des restirenden Theiles des Präparates bildet (s. Fig. 34).

Das unter der Schädeldecke befindliche Rindenstück ist sehr bedeutend verändert. Die Ganglienzellen sind stark degenerirt, viele derselben sind zu leeren Hüllen oder zu einem membranösen Gerippe reducirt, das die Kerne bloss umgibt, andere hingegen müssen vollständig geschwunden sein. Es ist auch ganz deutlich eine Vermehrung und ein Anwachsen der Neurogliazellen nachweisbar. Da diese zwei Veränderungen bereits weit vorgeschrittene Stadien erreicht haben, so ist es auch keine Schwierigkeit, dieselben als solche zu erkennen.

Die durch die Mitte des Präparates verfertigten Schnitte zeigen im allgemeinen Massen dichten Bindegewebes, welche in die Hirnwindungen eindringen und dort materielle Veränderungen hervorrufen (s. Fig. 34). Ein solcher Mittelschnitt zeigt drei Windungen, *A*, *B* und *C*, von denen zwei durch das gewucherte Bindegewebe fast vollständig eingegangen sind, während eine dritte, *A*, von dem Eindringen desselben verschont geblieben ist.

Ogleich die Windung *A* durch das Wachstum des Bindegewebes nicht beeinträchtigt worden ist und ihre ursprüngliche Form und Grösse

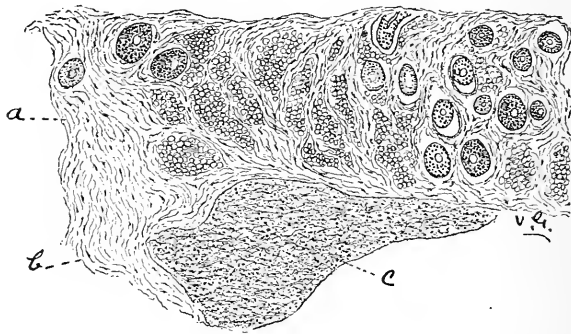


Fig. 33.

Ein Schnitt durch die Schädeldecke und die degenerirte Hirnrinde im zweiten Falle zur Darstellung ihrer lockeren Verbindung.

behalten hat, so hat dieselbe dennoch beträchtliche Veränderungen erlitten. Die Ganglienzellen lassen verschiedene Phasen einer Reihe degenerativer Veränderungen in ausgedehntem Maasse erkennen. Sehr viele derselben stehen in den frühesten und noch wenig entwickelten Stadien der Degeneration, während die Minderzahl ausgebreitere Veränderungen im Zellkörper zeigen, die mit der vollständigen Auflösung der Zelle abschliessen. Zugleich ist die Degeneration der Ganglienzellen in dieser Windung so gut ausgeprägt, dass es ganz leicht wird, die frühesten Stadien desselben Processes zu erkennen.

Die Neuroglia der grauen Substanz scheint in keiner bemerkenswerten Weise vermehrt zu sein, doch die weisse Substanz ist ganz bedeutend von spindelförmigen und verästelten Neurogliazellen durchsetzt (*x*). Gegen den Gipfel der Windung zu schreitet die wuchernde Neuroglia in kurzer Strecke vor, oder scheint dem Verlaufe der Nervenfasern gegen die graue Substanz zu folgen.

In der Windung *B* ist die bindegewebige Wucherung eine sehr bedeutende, es wird die Kuppe der Windung durch dieselbe noch mehr ausgebaucht und an vielen Stellen der grauen Rindensubstanz werden

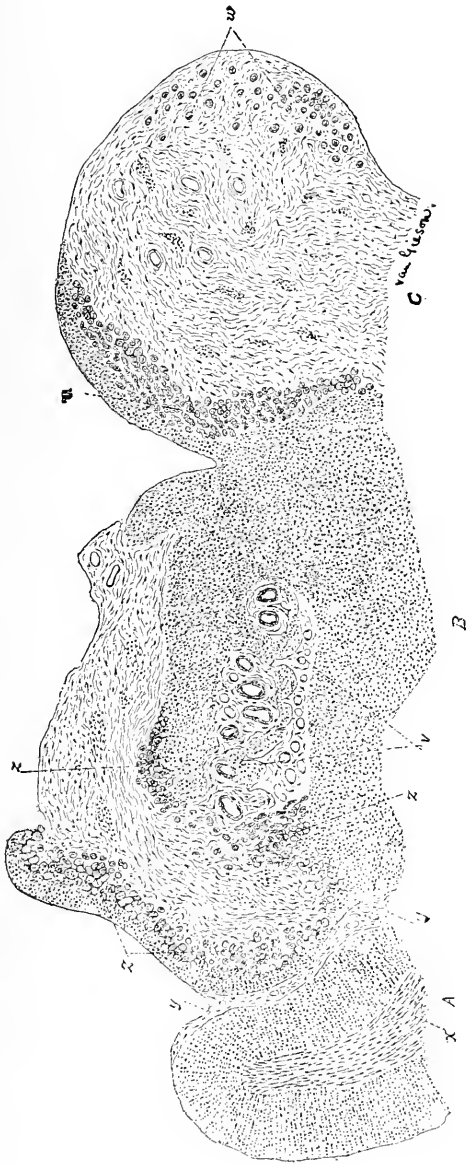


Fig. 34.

Aus einem Schnitt durch die Mitte des abgetragenen Hirnrindenschnittes zur Darstellung der Vertheilung der dichten bindegewebigen Massen, durch welche Theile der Windungen verfrängt werden. Obwohl die Windung *A* ihre normale Form und Grösse bewahrt hat, so zeigt sie dennoch ausgebreitete feine structurliche Veränderungen. Die Windung *B*, die theilweise durch Bindegewebe ersetzt ist, ist durch Neurogliawucherung in ihren übrigen Theilen atrophirt. Bei *z z z* ist die Windung in einzelne oder in gruppenweise Inseln von Neuroglia-Gewebe umgewandelt. *v* bezeichnet eine Gegend, wo der in Neuroglia-Gewebe umgewandelte Rindensabschnitt zerstört und verflüssigt ist. Die Windung *C* ist weit mehr noch von bindegewebiger Wucherung ergriffen und bei *u* und *w* ist die Umwandlung der Rinde in inselartige Neuroglia-massen dargestellt.

durch das wuchernde Bindegewebe kleine graue Inselchen oder tubuläre Pflöckchen abgelöst (Fig. 34, *Z, Z, Z*), die dann von Bindegewebe ganz umgeben sind. Das Hirngewebe der Windung *B* zeigt eine Tendenz

zur Umwandlung in Neurogliaewebe, insbesondere in den Gegenden *Z, Z, Z*, wo dasselbe ganz aus Neurogliazellen mit verästelten und verwickelten Fortsätzen besteht. In den anderen Theilen der Windung gibt es nur wenige degenerirte Ganglienzellen, die zwischen den proliferirenden und stark entwickelten Neurogliazellen zerstreut umherliegen, so dass der Rest der ganzen Windung in ausgedehntem Maasse afficirt ist und die graue Substanz von der weissen erst bei der Gegenwart der degenerirten Ganglienzellen unterschieden werden kann.

In der Windung *C* ist die Wucherung des Bindegewebes noch grösser und dementsprechend auch die graue Substanz in der Rinde vermindert. Bei *u* sind die inselförmigen Haufen der Länge nach getroffen worden, so dass dieselbe eher als kurze gewundene Cylinder erscheinen. Einige dieser Cylinder oder Pflöckchen, die vollständig

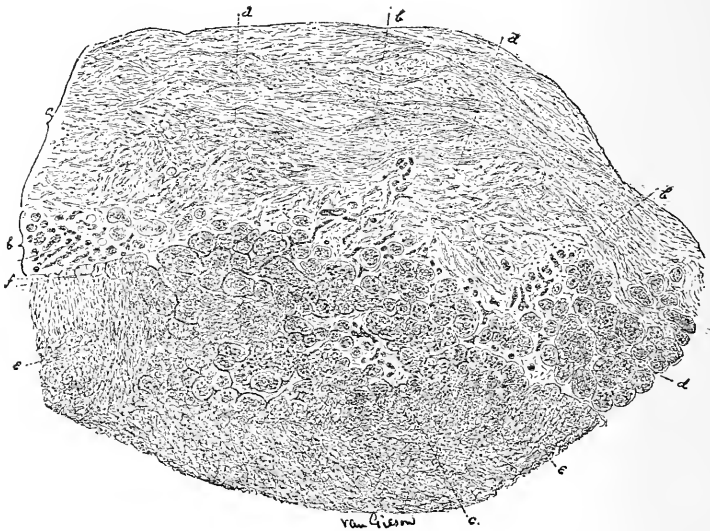


Fig. 35.

(Von der Windung *B*) stellt eine eingehendere Ansicht von der Bildung der inselförmigen Gruppen von Neurogliaewebe aus dem veränderten Rindenabschnitte an der Vereinigungsstelle mit den bindegewebigen Massen dar; es sind vier Schichten untercheidbar: *a*, die Schichte dichten Bindegewebes; *bbb*, die Gefässchichte; *ddd* und *c*, Schichte der inselförmigen Neuroglia Gruppen; *ee*, die compacte Hirnrinde ist in ausgedehntem Maasse in Neuroglia umgewandelt.

isolirt im dichten Bindegewebe sind, bleiben als kleine Inseln von Neurogliaewebe bestehen (Fig. 34, *u*).

Der Process der inselförmigen Gruppierung isolirter Rindenmassen wird am besten an einem Schnitte studirt, welcher jener Stelle entnommen ist, wo die bindegewebigen Massen bereits gegen die Rinde vorgedrungen sind; in Fig. 35 (entnommen der Windung *B*) ist ein solcher Schnitt abgebildet. Auf einem derartigen Schnitte können vier ziemlich von einander getrennte Schichten unterschieden werden. Schreitet man in der Betrachtung von aussen nach innen gegen das Gehirn vor, so findet man vor allem eine sehr dicke ausgebreitete Schichte dichten Bindegewebes, die bereits im vorhergehenden Paragraphen topografisch

berücksichtigt worden ist. Die erste Schichte ist bei *a* in Fig. 35 deutlich zu sehen. Dieselbe ist aus gewöhnlichem Bindegewebe zusammengesetzt, das etwas dicht angeordnet ist, dessen Faserbündel nach verschiedenen Richtungen verlaufen und untereinander verschlungen sind und welches schliesslich sehr wenige Blutgefässe enthält. Die zweite Schichte ist eine Blutgefässzone und liegt unmittelbar unter der vorhergehenden Schichte. Dieselbe ist zusammengesetzt aus einem Haufen dünnwandiger Gefässe, welche den Eindruck hervorrufen, dass viele derselben neugebildet sind. Die zweite Schichte ist in Fig. 35 bei *bbb* und *c* dargestellt. Noch weiter nach innen befindet sich die dritte Schichte, *ddd*, welche aus Inselgruppen oder aus einzelnen Inseln und aus Bündeln von Neuroglia-Gewebe besteht. Die vierte und letzte Schichte bildet die compacte Hirnsubstanz, *ee*, in welcher das Neuroglia-Gewebe sehr stark vermehrt ist und deren Ganglienzellen vollständig verdrängt oder degenerirt sind. Thatsächlich stellt die vierte Schichte die in ausgedehntem Maasse in Neuroglia-Gewebe umgewandelte Hirnrinde dar.

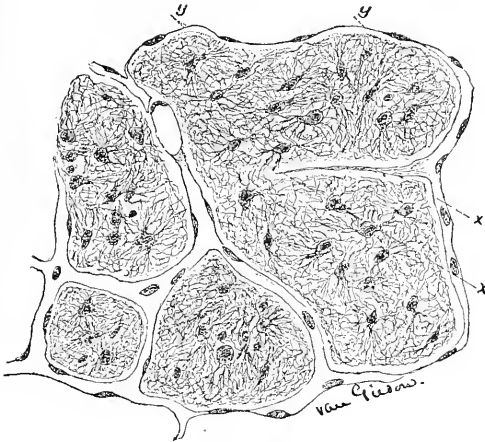


Fig. 36.

Die Beziehung der Capillaren zu den inselförmigen Neurogliamassen. *yy*, ein collabirtes Capillargefäss; *xx*, ein solider protoplasmatischer Fortsatz einer Capillare, der zu einem neuen Gefäss umgestaltet wird und eine Insel in zwei Theile scheidet.

Die dritte Schichte der inselförmigen Massen scheint grösstentheils, wenn nicht vollends, der organischen Thätigkeit der neugebildeten Gefässe der zweiten, d. i. der Gefässchichte ihre Entstehung zu verdanken. Jene dünnwandigen Gefässe dringen deutlich in die compacte Hirnsubstanz ein und umgeben in Folge von Anastomosenbildung und durch das Aussenden von Aesten kleine inselförmige Hirnmassen, die bereits in ausgedehntem Maasse in Neuroglia-Gewebe umgewandelt sind. Bei *f* in Fig. 35 kann man die frühen Stadien eines solchen Processes beobachten. Man sieht dort dünnwandige kleine Gefässe oder Capillaren in das Gehirn hineinwachsen, dieselben setzen dort ihren Verlauf fort, und, indem sie sich miteinander zu vereinigen suchen, formiren sie kleine inselförmige Hirnrindenmassen.

In solcher Weise hat es den Anschein, als ob die Schichte der insularen Neurogliamassen durch eine eigenartige absondernde Thätigkeit neugebildeter Blutgefäße aus der compacten Hirnsubstanz gebildet werde. Weiters ist hervorzuheben, dass die vasculäre Zone mit der Schichte der Neurogliamassen innigst verknüpft ist, in letztere Fortsätze entsendet und zwischen den dichten bindegewebigen Massen und den Neurogliainseln sich befindet. Es scheinen somit die Capillaren die Trennung der Neurogliamassen von der veränderten Hirnrinde herbeizuführen und erstere in Inselchen oder in kurze Cylinder umzuformen (Fig. 36). In Fig. 36 (entnommen der Gegend *C* in Fig. 35) ist eine noch mehr ins Einzelne gehende Darstellung der Beziehung der Gefäße zu den Neurogliamassen zu sehen. Hier umgeben die Capillaren, von denen eines bei *yy* collabirt ist, die inselförmigen Massen. Bei *xx* ist ein Stadium von Untertheilung einer solchen Inseln zu sehen, welche

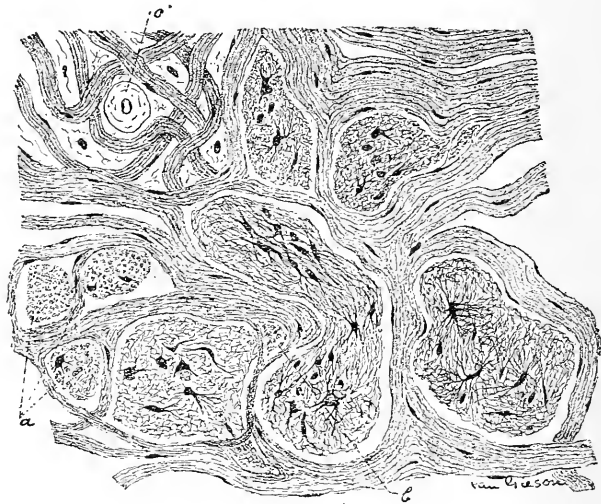


Fig. 37.

Der feinere Bau dieser Neurogliainseln und deren Verbleib mitten im dichtesten Bindegewebe. Bei *a* sind die Fortsätze der Neurogliazellen quer getroffen und bei *b* werden zwei fibrilläre Räume von zwei zungenförmigen Resten einer Neurogliainsel ausgefüllt.

durch das Vordringen eines soliden Protoplasmfortsatzes eines Capillargefäßes zustande gekommen ist; der Capillarfortsatz erhält nach und nach ein Lumen und wird auf diese Weise zu einem neuen Blutgefäße umgestaltet.

Ein solcher solider protoplasmatischer Fortsatz darf mit einer collabirten Capillare nicht verwechselt werden; später kann man beobachten, wie derselbe die Neurogliainsel in zwei fast gleiche Theile spaltet, indem er sich mit der gegenseitigen Capillare vereinigt.

Einige dieser Neurogliamassen bleiben als kleine isolirte Inselchen sogar ganz mitten im dichten Bindegewebe bestehen, wie es in Fig. 37 ersichtlich ist. Die Bindegewebsbündel ziehen deutlich längs der Capillaren und sind rings um die Neurogliainseln angeordnet. Fig. 37

zeigt naturgetreu und genau die Structur dieser Inseln. Dieselben bestehen aus grossen, durchscheinenden Neurogliazellen. In der Neurogliamasse bei *a* sind die fadenförmigen Fortsätze vertical getroffen, und bei *b* ziehen zwei zungenförmige Neurogliafortsätze unter den bindegewebigen Bündeln hin und füllen zwei interfibrilläre Räume aus. Das Gefäss *c*, hat eine verdickte oder hyaline Wand.

Schliesslich muss bemerkt werden, dass die Rinde, welche auf eine kleine Entfernung die gewucherte bindegewebige Masse umgibt, infolge von Degeneration der Ganglienzellen und durch Neurogliawucherung bedeutend afficirt ist.

Anmerkung. Es ist ausserordentlich schwierig, die verwickelte Geschichte dieses Processes zu verfolgen, ohne Gelegenheit zu haben, das ganze lädirte Gebiet des Gehirnes zu studiren. In dem etwas beschränkten Material, das aus dem abgetragenen Präparate der Untersuchung unterzogen worden ist, vermisst man die seitlichen Grenzonen des Processes oder die Beziehungen der Hirnhäute und im allgemeinen die gesammte topographische Vertheilung der Läsion. Eine deutliche Beziehung zum Ursprunge des Processes oder zur Bildung der bei der Operation gefundenen Cyste kann nicht herausgefunden werden. Es ist noch hervorzuheben, dass die dichte bindegewebige Masse von den Hirnhäuten aus nach abwärts langsam gewuchert zu sein und durch Auseinanderdrängen der Gehirntheile zur Bildung der Cyste beigetragen zu haben schien, denn stellenweise findet man ganz deutlich Zeichen von Auflösung der Rindenbestandtheile unter den gewucherten bindegewebigen Massen. Die eigenthümliche Art der Abtrennung kleiner Inseln der Rindenneuroglia beobachtet man bei Meningocelen sehr junger Kinder; ob aber in einem solchen Falle ein derartiger Process auf eine angeborene Abweichung schliessen lässt, ist eine Frage, die ihrer Lösung noch harret.

Ergebnisse der Trepanation bei Epilepsie.

Ueberblickt man nochmals die gewonnenen Resultate in den angeführten Fällen, so ist es klar, dass bei der Mehrzahl derselben eine andauernde Heilung der Epilepsie durch den operativen Eingriff nicht zustande gekommen ist. Dass die Operation zu keinem Ziele geführt hat, ist dem Umstande zuzuschreiben, dass das ursprüngliche veranlassende Moment der epileptischen Anfälle nicht beseitigt worden ist. Es ist dies klar zu ersehen aus dem Studium der bereits erwähnten pathologischen Veränderungen. Man ist wohl ganz gut imstande, das deprimirte Schädelknochenstück herauszuheben, eine Cyste zu entfernen, oder eine bindegewebige Masse oder eine auf das Gehirn drückende Geschwulst abzutragen, doch andererseits ist es unnütz, Verwachsungsmembranen zwischen Dura und Pia oder zwischen Pia und Gehirn zu trennen, weil dieselben sofort nach der Operation sich unvermeidlich von neuem bilden. Auch gelangt man zu keinem günstigen Resultate, wenn die Pia mater und die Hirnrinde zu gleicher Zeit durch bindegewebige Wucherungen, wie sie oben beschrieben worden sind, Veränderungen erlitten haben. Die feinen bindegewebigen Bälkchen, welche von der Pia in die Hirnrinde eindringen und ein dichtes Narbengewebe rings um die motorischen Ganglienzellen bilden, rufen einen Reizungs-

zustand hervor, der nur durch Abtragung der Narbe beseitigt werden kann. Doch folgt auf eine Ausschneidung einer solchen narbigen Masse zugleich mit dem zugehörigen Hirnstücke oder auf die Abtragung einer erweichten Hirnmasse ganz unvermeidlich die Bildung einer bindegewebigen Narbe, welche wiederum als ein Reizmoment in Wirkung tritt.

Die in diesen Fällen vorkommenden pathologischen Zustände sind somit derartige, dass die Möglichkeit, durch eine Operation Besserung herbeiführen, ganz ausser Frage steht.

Die Thatsache, dass die die Epilepsie verursachende organische Hirnaffectio nicht immer durch eine Operation vollends beseitigt werden kann, erklärt zur Genüge die ungünstigen Ergebnisse, welche von so vielen Beobachtern verzeichnet worden sind.

Es ergibt sich aus alledem die Frage: sollen wir das Trepanationsverfahren in jedem Falle von traumatischer oder localisirter Epilepsie fortsetzen? Urtheilen wir nach den allgemeinen, nicht gerade günstigen Resultaten, dann sollten wir eher geneigt sein, die Trepanation aufzugeben. Zieht man jedoch in Erwägung, dass es in keinem Falle möglich ist, ohne Operation den vorliegenden pathologischen Zustand genau festzustellen, und dass ein gewisser Theil der pathologischen Veränderungen durch dieselbe beseitigt werden kann, so ist es einleuchtend, dass eine Operation, wenn sonst keine Gefahr mit derselben verbunden ist, mit Fug und Recht vorgenommen werden kann. Manche Patienten sind unzweifelhaft geheilt worden.

Dem Patienten kann man nun vorkommendenfalls die Sachlage in folgender Weise auseinandersetzen: Es liegt bei ihnen eine Gehirnkrankheit vor, durch welche ihre epileptischen Anfälle hervorgerufen werden; die Affectio könnte durch die Vornahme einer Operation beseitigt werden; vor der Operation können wir nicht angeben, ob jene heilbar sei; auch vermögen wir nicht zu versprechen, dass die Operation in jeder Weise ein günstiges Resultat ergeben werde, indem das Auftreten vieler Zufälle gegen unsere Cur spricht; dennoch ist die Operation das einzige Behandlungsverfahren, welches irgend eine Aussicht auf Hoffnung gewährt und ist dasselbe auch eine ganz sichere Methode.

Drittes Capitel.

Trepanation bei durch Mikrocephalie bedingtem Schwachsinne.

Klinische Typen mikrocephaler Kinder: 1. Paralytische Fälle; 2. Schwachsinnige; 3. Fälle mit sensorischem Defecte. Das Vorkommen von Epilepsie bei solchen Kindern. Die Pathologie dieser klinischen Typen. Die Craniotomie und deren Ergebnisse. Literaturverzeichnis der einschlägigen Fälle. Bericht über eigene Fälle. Schlussfolgerungen.

Die medicinische Behandlung des in der Kindheit vorkommenden Schwachsinnis ist so aussichtslos, dass der jüngste Vorschlag, in einschlägigen Fällen die chirurgische Hilfe in Anspruch zu nehmen, das grösste Interesse wachgerufen hat. Ebenso wie die Aerzte ist auch das Publicum begierig zu erfahren, welcher Erfolg von der Craniotomie zu erwarten ist, und Thatsachen zu erlangen, aufgrund deren die Frage des operativen Verfahrens entschieden werden könnte. Für die Neurologen ist dieser Gegenstand von actuellem Interesse, denn dieselben müssen sich von der Zulässigkeit oder von der Verwerflichkeit dieser Behandlungsmethode Rechenschaft geben können.

Die Craniotomie oder das operative Verfahren, im Schädelgewölbe eine Lücke von irgend einer Ausdehnung zu setzen, in der Absicht, den Hirndruck herabzusetzen oder die weitere Entwicklung des Gehirnes hiedurch in einer noch unbekanntem Weise anzuregen, ist in einer Anzahl von Fällen vorgeschlagen und ausgeführt worden.

Klinische Typen verschiedener Arten.

Es gehören hieher gewisse klinische Formen, die in drei allgemeine Gruppen leicht geschieden werden können: 1. In Fälle von Hemiplegie mit oder ohne Athetose; 2. in solche mit psychischen Defecten verschiedener Grade; und 3. in Fälle mit sensorischem Defecte verschiedener Typen. Epileptiforme Anfälle von petit- oder von grandmal kommen häufig bei Patienten vor, die irgend einer dieser Gruppen eingereicht werden können, und können dieselben das wesentliche Symptom ausmachen, um dessentwillen ärztlicher Rath gesucht wird. Der Gegenstand schliesst somit in sich die Frage der Trepanation bei organischer Epilepsie im Kindesalter.

I. Die infantile cerebrale Hemiplegie ist in jüngster Zeit so eifrig studirt worden, und wurde so viel über dieselbe geschrieben, dass eine ausführliche Beschreibung der ersten Classe unserer Fälle überflüssig erscheint. Zu ihren Symptomen gehört die plötzliche Entwicklung einer einseitigen Lähmung nach einer Reihe von mit hohem Fieber einher-

gehenden Krämpfen und eine Periode von Bewusstlosigkeit von verschiedener Dauer; nach der Anfallsperiode tritt eine allmähliche Besserung in der Lähmung ein, und schliesslich bildet sich ein bleibender Zustand aus, wobei das Gesicht hinsichtlich seiner willkürlichen oder automatischen Bewegungen nur leicht afficirt ist; auch kehrt das Sprachvermögen, falls dasselbe eingebüsst worden, gewöhnlich zurück; die Oberextremität ist wohl ganz bedeutend gelähmt, indem die Finger steif und unbeholfen werden und manchmal fortwährende leichte unwillkürliche Bewegungen zeigen (Athetosis); das Bein wird etwas steif gehalten, so dass das Kind beim Gehen lahmt; häufig bildet sich auch ein Klumpfuss aus. Selbstverständlich gibt es da einerseits leichte Fälle, wo die Symptome schliesslich nur bis zur Unbeholfenheit der Finger gediehen sind, andererseits schwere Fälle mit doppelter Hemiplegie, wobei beide Körperhälften gleichmässig afficirt sind, beide Arme gebrauchsunfähig und beide Beine so steif und starr aneinander gepresst werden, dass das Gehen ganz unmöglich wird. Bei den letzteren Fällen datiren alle Symptome seit der Geburt (Geburtslähmungen nach Gowers). Bei solchen Kindern sind die gelähmten Beine in ihrem Wachsthum und in ihrer Entwicklung geschädigt, so dass dieselben kleiner, kälter, steifer und schwächer als die anderen sind; die Reflexe sind gesteigert, doch sind die elektrischen Reactionen qualitativ unverändert und die Sensibilität normal. Dieser Defect erhält sich im ganzen Leben und, obgleich die Durchschneidung der contracturirten Muskeln und Sehnen und die Anlegung sinnreicher Apparate die Verkrümmungen corrigiren und die gelähmten Theile hinreichend gebrauchsfähig machen mögen und schliesslich durch die elektrische Behandlung der am meisten afficirten Muskeln die Ernährung der letzteren gehoben und demgemäss dem Entstehen von Contracturen vorgebeugt werden mag, so ist dennoch irgend ein Grad von Besserung unmöglich. In mehr als in der Hälfte solcher Fälle sind epileptische Anfälle eine sehr häufige Erscheinung.

Da diese Fälle allgemein bekannt sind, so erscheint es unnütz, illustrirende Beispiele anzuführen. Eine ausführliche Beschreibung der verschiedenen Arten dieser Affection findet man in der wohlbekannteren Monographie von Osler und Sachs über die „cerebralen Lähmungen der Kinder“. In der zuletzt in diesem Capitel angeführten Krankengeschichte eines meiner von Dr. McBurney operirten Fälle kann der gewöhnliche Gang der Symptome studirt werden. Die in solchen Fällen besonders wichtigen klinischen Momente bilden die Zeit und die Art des Beginnes, der Grad der spontanen Besserung und die Erörterung der Frage, ob die Epilepsie gegebenenfalls so schwerer Art sei, dass sie gefahrbringend werden könnte.

Die Fälle, welche seit der Geburt datiren, müssen in diejenigen geschieden werden, bei welchen während des Geburtsactes eine Verletzung zustande gekommen ist, und in solche, wo während der Eptbindung nichts vorlag, was den Verdacht auf eine stattgehabte Verletzung hätte erwecken können. Man kann ganz bestimmt behaupten, dass in der ersten Classe dieser Fälle die cerebrale — gewöhnlich meningale — Hämorrhagie das ätiologische Moment bilde. Hinsichtlich der zweiten Classe ist es wahrscheinlich, dass eine intrauterine Encephalitis, oder irgend eine unbekanntere Ursache auf die Entwicklung

des fötalen Gehirnes hemmend gewirkt hat. Ich kenne keine positiven Anhaltspunkte, um diese zwei Arten von Fällen differenziren zu können. Die Fälle, welche gleich nach der Geburt zur Entwicklung gelangt sind, sind solche, wo die gewöhnlichen bei Erwachsenen zur Geltung kommenden Ursachen der Hemiplegie ihre Wirkung geäußert haben, und sind dieselben, wie Ashby dargethan hat, entweder auf Encephalitis, Hämorrhagie, oder Embolie, oder auf eine Gefässerkrankung zu beziehen. Der Grad spontaner Besserung kann am Ende des zweiten Jahres durch eine Untersuchung sehr gut bestimmt werden. Selbstverständlich kommt nie eine vollständige Heilung zustande.

Bei der organischen Epilepsie sind die Anfälle gewöhnlich weit häufiger als bei der idiopathischen. Einer meiner Patienten hatte zu einer Zeit täglich etwa zwanzig Anfälle durch einige Wochen gehabt. Das Leben wird wohl durch die Anfälle nicht gefährdet, doch machen sie es natürlich lästig, daher die Anwendung aller Mittel zur Linderung derselben gerechtfertigt erscheint; treten aber die Anfälle nicht häufig auf, dann ist der Gebrauch von Brompräparaten am Platze.

II. Die zweite Classe der Fälle weist eher geistige Defecte als somatische Erscheinungen auf. Ein derartig krankes Kind lernt langsam und spät sprechen, es ist unfähig, seine Aufmerksamkeit auf irgend etwas gespannt zu lenken, es zeigt eine ausserordentliche motorische Unruhe, doch sind seine Bewegungen ganz ziel- und planlos; allerhand Dinge werden von ihm herumgeworfen und zerrissen und steckt ein solches Kind alles, was es findet, in den Mund; infolge seiner Unfähigkeit, mit hinreichender Verstandeskraft Eindrücke zu behalten und mit einander zu verknüpfen, ist es sehr schwierig, ein solches Kind zu leiten und zu erziehen; auch vermag es den Grund und die Bedeutung der Strafe, wenn es von einer solchen bedroht wird, nicht zu erfassen. Solche Kinder verfügen wohl über eine normale Perception, erkennen wieder Personen und Sachen, haben ein Vergnügen an schillernden Farben, an Musik und freuen sich über Liebkosungen, doch verrathen sie kein Zeichen von Verstandesthätigkeit in Form des Urtheils oder der Selbstbeherrschung. Manche derartige Patienten sind um den Mund herum immer feucht, können nicht rein gehalten werden: sie sind offenbar ganz und gar schwachsinnig. Andere Patienten hingegen sind nach vielen Richtungen hin sehr aufgeklärt, manche von ihnen mögen sogar als frühreif gelten, zeigen für Musik oder für Zeichen Begabung, eine Vorliebe für Mathematik oder für Sprachen; dennoch aber sind dieselben unvernünftig, moralische Begriffe zu erfassen und zu würdigen; sie können nicht angehalten werden, die Wahrheit zu sprechen; sie sind grausam und böswillig, vermögen nicht, auf sie einstürmende Impulse zu hemmen, und verursachen auf diese Weise ihren Eltern und Lehrern Schmerz und machen dieselben verzweifelt. Dieser Classe von Fällen gehen eben jene geistigen Eigenschaften ab, die das Product höchster psychischer Ausbildung sind. Solche Patienten müssen daher in allen ihren Lebensstellungen sorgfältig bewacht und behütet werden, da sie selbst unfähig sind, sich selbst zu erhalten, oder sich gesellschaftlich angemessen zu betragen. Viele von diesen leiden an Epilepsie. Ein oder zwei Beispiele mögen hier Erwähnung finden.

G. M., 21 Jahre alt. zeigt das Benehmen und den Charakter eines vierzehnjährigen Knaben. Sein Kopf ist klein und schmal; der Vorderkopf flieht nach hinten, das Gesicht ist schmal und der Gesichtsausdruck ein stupider. Er war stets ein schwachsinniger Knabe, nie imstande, im Lernen lange auszuhalten oder etwas Schwieriges zu lernen. so dass er hinsichtlich seiner Bildung etwa einem zehnjährigen Kinde gleich kommt und jetzt, da er einigermaassen seiner geistigen Mängel bewusst geworden ist. ist er sehr niedergeschlagen. ruhig und zurückgezogen. Es war immer schwer ihn zu leiten, zu Zornesausbrüchen war Patient sehr geneigt, und in den verfloßenen fünf Jahren stieg noch diese Reizbarkeit. Auch wurde er von ganz eigenthümlichen Anfällen heimgesucht. Hierbei wird er sehr unruhig, wandert ziellos herum, verbirgt oder zerstört alles, was nur in seine Hände gelangt; bei Abwehr wird er sehr aufgeregt, ärgerlich und sogar gewalthätig und heftig. Diese Anfälle dauern drei oder vier Stunden und ist es nothwendig, den Patienten in dieser Zeit zu bewachen. Nach dem Anfälle hat er keine Erinnerung für das, was sich ereignet, oder was er selbst gethan hat. Patient leidet auch an vielen neurasthenischen Symptomen, die wahrscheinlich zum Theil durch Ausübung der Masturbation bedingt sind. Patient zeigt weder eine Lähmung, noch einen sensorischen Defect. Patient kann lesen, schreiben, Violin spielen und zeichnen. ist aber auf die Dauer für gar nichts zu verwenden und ist daher eine Last für seine Familie.

Gegenwärtig stehen drei Kinder im Alter zwischen drei und fünf Jahren unter meiner Beobachtung; dieselben sind scheinbar aufgeweckt, hören und sehen ganz gut, sind aber nicht fähig, sprechen zu lernen. Sie lassen krächzende Laute hören, es fehlt ihnen das Articulationsvermögen, und Lehrversuche helfen bei denselben gar nichts. Alle drei Kinder sind unruhig, fortwährend thätig, durch besondere Dinge wird deren Aufmerksamkeit geweckt, dennoch sind sie nicht imstande, lange einem Gegenstande ihre Aufmerksamkeit zuzuwenden. Sie befinden sich in fortwährender Bewegung, laufen herum, arbeiten stets mit ihren Händen und können nicht lange ruhig bleiben. Es scheint, dass sie alles verstehen, was man zu ihnen spricht, sie thun alles auf Befehl, achten auf Musik und Geräusch, doch sind sie so stumm, als wenn sie vollständig taub wären. Die Kinder zeigen einen ziemlichen Grad von Intelligenz, obgleich zwei derselben es noch nicht erlernt haben, durch Zeichen das Bedürfnis zum Uriniren erkennen zu lassen und daher jedesmal sich verunreinigen. Würde jemand die Kinder zuhause beim Spielen beobachten, so würde er bei denselben keine geistige Schwäche vermuthen, und auch die Eltern hätten keinen Defect vermuthet, wenn keine Sprachlosigkeit bestehen würde. Bis jetzt leidet noch keines der Kinder an Epilepsie.

III. Die dritte Classe von Fällen kommt minder häufig als die zwei vorangegangenen vor und können bei nicht sorgfältiger Untersuchung die hieher gehörigen Fälle sehr leicht der Beobachtung entgehen. Die dieser Classe angehörigen Patienten zeigen weder motorische noch geistige Defecte, wemgleich dieselben der Epilepsie unterworfen sein mögen. Es kommen bei ihnen vielmehr Defecte sensorischer Perception vor. Es ist wahrscheinlich, dass viele Fälle von Taubstummheit dieser Classe angehören. Reinhardt hat einen Fall beschrieben, wo andauernde Taubheit durch manifeste Defecte in den Schläfewindungen beider Seiten

bedingt war. Dr. Donaldson hat einen ausgeprägten Entwicklungsmangel in den Schläfe- und in den Hinterhauptwindungen von Laura Bridgeman, die taub und blind zugleich war, vorgefunden. Der folgende Fall bietet so viele bemerkenswerte Seiten dar, dass ich dessen ausführliche Geschichte wiedergebe:

Das kranke Mädchen, welches jetzt 14 Jahre zählt, litt häufig an Anfällen von petit mal und gelegentlich an solchen von grand mal, die gewöhnlich von einer epigastrischen, nie von einer optischen Anra eingeleitet wurden; die Convulsionen sind allgemein, nie einseitig. Sie hatte täglich zwei bis sechs Anfälle von petit mal und einmal wöchentlich Anfälle von grand mal, doch hat sie gegenwärtig nach dreijähriger Bromcur wöchentlich nur drei oder vier Anfälle von petit mal, und seit zwei Jahren trat überhaupt noch kein Anfall von grand mal auf. Dieser Fall bietet somit die Eigenthümlichkeiten einer gewöhnlichen Epilepsie dar.

Bei der Untersuchung constatirte man ein leichtes divergentes Schielen und eine linksseitige homonyme Hemianopsie; man fand eine bedeutende Gesichtsfeldeinschränkung beider Augen, doch war dieselbe nicht ganz symmetrisch, das Gesichtsfeld breitete sich zehn Grade vom Fixationspunkte in beiden Augen aus, und sogar im klaren Blickfelde war die Peripherie etwas eingeschränkt. Dieser Befund wurde erst im elften Lebensjahre des Kindes entdeckt, obgleich dessen Mutter bereits frühzeitig bemerkt hatte, dass das Kind gewohnheitsmässig seinen Kopf stets nach links gerichtet hielt und auch die Objecte bei nach links gewendetem Kopfe beobachtete, was es noch jetzt thut. Eine gelegentlich der Schielbehandlung von Dr. Webster vorgenommene Untersuchung führte zur Entdeckung der partiellen Blindheit. Das Kind gibt mit Bestimmtheit an, dass es stets wie jetzt gesehen habe, und dass es nie instande war, Objecte, die von der linken Seite herankamen, zu sehen. Diese Thatsache ist darum von einigem Interesse, da durch dieselbe die bereits früher gemachte Angabe bestätigt wird, dass Hemianopsie Jahre hindurch unentdeckt bleiben kann, oder dass, wenn sie vom Patienten bemerkt wird, dieselbe als eine Amaurose desjenigen Auges betrachtet wird, dessen Gesichtsfeld am meisten eingeengt ist.

Fragte man nach der Ursache dieser Erscheinung, so versicherte gewöhnlich die Mutter, dass die Geburt des Kindes unter grossen Schwierigkeiten vor sich gegangen sei und sehr lange auf sich habe warten lassen, dass der Kindeskopf an seinem hinteren Theile mit einem Caput succedaneum zur Welt gekommen sei. Bei der Untersuchung des Kindskopfes fand man über der rechten Hinterhauptgegend die Schädeldecke ganz bedeutend abgeflacht und schien demgemäss die Annahme gerechtfertigt, dass bei diesem Mädchen ein Entwicklungsmangel des rechten Hinterhauptlappens vorliege, der sich nicht nur auf die Rinde, sondern auch auf die subcorticalen Faserzüge erstrecken muss, seitdem Wilbrand überzeugend dargethan hat, dass eine rein corticale Läsion symmetrische Defecte im Gesichtsfelde nach sich zieht, während bei subcorticalen Läsionen asymmetrische zustandekommen. Da die Pupillen auf Lichtreize, die gegen das blinde Retinafeld geleitet worden sind, reagiren, so kann die Läsion nicht im Tractus opticus liegen. Es kann auch die Läsion nicht im Thalamus oder in der Nähe der inneren Kapsel sich befinden, nachdem nie Hemianästhesie oder Hemiplegie bestanden hat.

Peterson und Fisher haben gezeigt, dass eine cerebrale Atrophie im motorischen Gebiete bei Kindern eine asymmetrische Entwicklung des Schädel-

daches nach sich zieht, und dass die abgeflachte Stelle des Schädels gerade über der atrophischen Partie des Gehirnes zu liegen kommt. In diesem Falle ist gleichfalls eine Depression, oder vielmehr ein theilweiser Ausfall der Convexität gerade über dem Hinterhauptlappen zu sehen, auf dessen mangelhafte Entwicklung die Amaurose hinweist.

Dieser Fall gehörte somit zu jener Classe von Fällen, wo die Epilepsie durch eine organische Krankheit, oder einen Defect im Gehirne bedingt war.

Es ist bemerkenswert, dass durch die Verabreichung von Brompräparaten einigermassen eine Besserung in ihrem Zustande — eine merkliche Verminderung der Zahl ihrer Anfälle — erzielt worden ist; doch wurde von einer Besserung auch in Epilepsiefällen mit Hemiplegie infantilen Ursprunges berichtet.

Die wichtige Frage, welche in diesem Falle zu entscheiden ist, bezieht sich darauf, ob da irgend ein chirurgischer Eingriff am Platze oder überhaupt möglich sei. Die Krankengeschichte weist mit Bestimmtheit auf eine während der Entbindung zustandegekommene Congestion des Kopfes hin, und die Hirnverletzung kann folgerichtig auf eine Hämorrhagie auf oder im Hinterhauptlappen bezogen werden. Der auf den Lappen drückende hämorrhagische Herd schränkt das Wachsthum desselben ein, wird schliesslich absorbirt und lässt wahrscheinlich eine bindegewebige Plaque oder eine Membrane zurück. Da bekanntlich das Gehirn bis zum 14. Lebensjahre oder darüber hinaus in seinem Wachsthum vorwärts schreitet, so ergibt sich die Frage, ob durch die Entfernung einer solchen Plaque die Weiterentwicklung des Gehirnes angeregt werden könnte. Es ist wohl kaum anzunehmen, dass das Sehvermögen gebessert werden würde, doch könnte man vielleicht der Epilepsie beikommen. Wie in den Fällen von Hemiplegie und in denjenigen mit psychischem Defecte wird die Frage, da die Zukunft des Individuums hiebei im Spiele ist, eine dringende.

Dieser Fall steht nicht vereinzelt da. Moeli hat jüngst (*Arch. f. Psych.*, XXII., 2) drei Fälle von Hemianopsie veröffentlicht, welche durch mangelhafte Entwicklung des Hinterhauptlappens mit Porencephalie oder grossem Hydrocephalus bedingt war; diese Fälle betrafen Erwachsene, von denen einer wenigstens an Epilepsie litt. Bei allen bestand sicherlich die Affection seit frühester Kindheit, und in keinem wäre die Ausführung einer Operation zulässig gewesen, da bei allen dreien bereits bis in die tractus optici hinein secundäre Degeneration zur Entwicklung gelangt war. Henschen theilt zwei Fälle infantiler Hemiplegie mit, in welchen Hemianopsie („*Pathol. des Gehirns*“ 32. und 33. Fall) gefunden worden, und Freund (*Wiener med. Wochenschr.*, 1888, Nr. 32) gleichfalls zwei derartige Fälle. Es ist wahrscheinlich, dass in manchen Fällen von infantiler Hemiplegie infolge mangelhafter Untersuchung dieses Symptom der Auffindung entgangen ist.

Es ist demgemäss klar, dass es drei selbständige Typen klinischer Fälle gibt, und dass bei jeder derselben Epilepsie vorkommt. Natürlich kann es vorkommen, dass ein Fall die Symptome aller verschiedenen Typen in sich vereinigt, und thatsächlich gibt es viele Patienten, bei welchen psychische Defecte, Hemiplegie und sensorische Defecte anzutreffen sind, wie dies bei einem Patienten, der später noch Erwähnung finden wird, und an welchem eine Operation vorgenommen

worden ist, zu finden ist. Doch eine Gruppe dieser verschiedenen Symptome tritt gewöhnlich vor allen anderen hervor, und daher ist es kaum nothwendig, eine vierte Type anzustellen, die hinsichtlich ihrer Symptomatologie alle diese normalen Fälle in sich vereinigt.

Wird ein Patient, welcher einer dieser klinischen Typen angehört, dem Neurologen zugewiesen und an letzteren die Frage gestellt, ob ein chirurgischer Eingriff für den Patient sich vortheilhaft erweise, dann steht der Nervenarzt vor der Lösung eines ernsten Problems. In diesen Fällen ist die Krankheit zum Stillstand gekommen und bedroht nicht weiter das Leben; der chirurgische Eingriff ist wohl nicht gefahrlos, doch das Gehirn ist noch einer grossen Entwicklung fähig. Kann nun die weitere Entwicklung durch eine Operation gefördert werden? In vielen Fällen treten die epileptischen Anfälle in solcher Häufigkeit auf, dass wohl ein chirurgisches Wagestück unternommen werden könnte, wofem dieselben mit Bestimmtheit hiedurch unterdrückt werden würden.

Der Lösung der Aufgabe operativer Behandlung müssen zwei Erwägungen zugrunde gelegt werden: 1. Jene betreffs der Pathologie der Fälle; 2. die Ergebnisse bereits vorgenommener einschlägiger Operationen.

Die vorkommenden pathologischen Zustände.

Da bereits von zahlreichen Autoren Fälle mit autoptischen Befunden veröffentlicht worden sind, so kann ich über die in allen drei Classen von Fällen nachgewiesenen und beschriebenen pathologischen Befunde Mittheilungen machen. Die gefundenen Läsionen sind inbezug auf den Typus, den Ursprung und auf ihre Lage wohl mannigfaltig, doch ein sorgfältiges Studium lässt das Hervortreten zweier Thatsachen durchblicken: 1. dass der Unterschied in den klinischen Typen eher durch die wechselnde Lage der Läsion als durch die verschiedenfache Natur derselben bedingt wird; 2. dass die verschiedenen Processe der Affection gleichsam als übereinstimmendes Resultat einen Zustand von Atrophie mit Sclerose des Gehirns nach sich ziehen, welchen wir demgemäss als sclerotische Atrophie bezeichnen könnten.

1. In den klinischen Fällen unseres ersten Typus befällt die sclerotische Atrophie das motorische Gebiet des Gehirns, d. i. die die Rolando'sche Fissur begrenzenden Centralwindungen und die Hirnrinde ihrer unmittelbaren Nachbarschaft, sie befällt auch den von diesem Hirnrindenabschnitte abgehenden motorischen Faserzug und gewöhnlich noch die basalen Ganglien. In den klinischen Fällen unseres zweiten Typus befällt die sclerotische Atrophie die vordere Portion des Gehirns und manchmal in grösserer oder in geringerer Ausdehnung die ganze Hemisphäre. In den klinischen Fällen unseres dritten Typus werden die hinteren und die seitlichen Partien der Hemisphären von der sclerotischen Atrophie befallen. Es ist nicht überraschend, wenn mit Rücksicht auf die jetzt bekannten localisatorischen Ergebnisse der Hirnfunctionen die Verschiedenheit der Lage der Läsion auch verschiedene Symptome hervorruft. Die in den verschiedenen Fällen vorkommende Beschränkung der sclerotischen Atrophie auf bestimmte Lappen oder Regionen — auf die frontale oder auf die centrale oder die occipitale

oder schliesslich auf die parieto-occipitale Gegend — hat zur Annahme geführt, dass das Ursprungsgebiet der Affection in einer gewissen wechselseitigen Beziehung zur Blutversorgung der betreffenden Gegend steht, seitdem oft ganz deutlich zu sehen war, dass die Atrophie auf die Gegend beschränkt war, die von einem arteriellen Stamme mit Blut versorgt wird. Diese Annahme ist zur Erklärung der Pathogenese dieser Fälle herangezogen worden. Doeh liegt der wunde Punkt derselben in der Thatsache, dass bei Autopsien die Gefässe gewöhnlich keine krankhaften Merkmale oder keine Erscheinungen von Embolie zeigen: auch kann nicht in Abrede gestellt werden, dass Gefässstörungen in der Kindheit nicht häufig vorkommen. Unzweifelhaft hat Schultze recht, wenn er sagt, dass die Pathogenese dieser Defecte bis jetzt noch ganz dunkel ist.

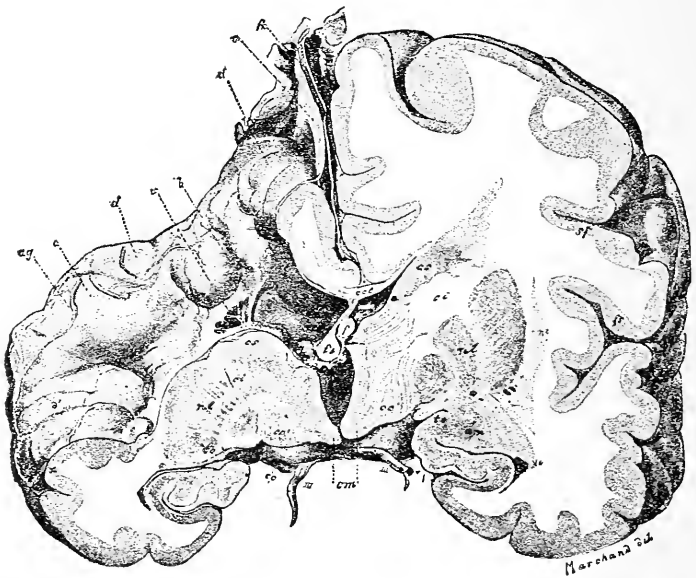


Fig. 38.

Frontalschnitt durch ein porencephalisches Gehirn. Die linke Hemisphäre ist normal. Die rechte Hemisphäre ist im ganzen atrophirt und in der motorischen Gegend ausgehöhlt; die Höhle erstreckt sich nach abwärts gegen die Hirnkammer. Die Basalganglien sind atrophisch. Dieser Zustand ist immer angeboren. — Schattenberg.

2. Es ist behauptet worden, dass die verschiedenen hierher gehörigen krankhaften Processe als übereinstimmendes Ergebnis eine sclerotische Atrophie nach sich ziehen.

Diese Thatsache ist hervorgegangen aus den Ergebnissen von 343 Fällen,¹⁾ die in folgenden resumirt werden.

¹⁾ Alle diese Fälle sind den Publicationen von Kundrat, Audry, Wallenburg, Osler, Wilmarth, Feer, Henoeh, Hirt, Fowler, Schultze, Sachs, Richardière, Bourneville, Fischer und den amerikanischen und ausländischen Mittheilungen aus den letzten drei Jahren entnommen, wobei Duplicate sorgfältig herausgesucht und ausgeschlossen worden sind.

Porencephalus, eine localisirte Atrophie oder Bildungshemmung, lässt eine Aushöhlung in der Hirnhemisphäre zurück, die so tief werden kann, dass die Hirnkammer zutage tritt; hierher gehören 132 Fälle. Fig. 38 stellt einen solchen Zustand dar. Die rechte Hemisphäre ist kleiner als die linke und besitzt eine trichterförmige Aushöhlung, welche direct von der Rindenfläche bis in den Seitenventrikel führt.¹⁾ Die Fig. 39 und 40 stellen gleichfalls einen Porencephalus dar; die Zeichnungen wurden beziehungsweise vor und nach der Entfernung der Pia mater ausgeführt. Die rechte Hemisphäre ist im ganzen atrophirt und die Arachnoidea ist verdickt und bildet eine dichte Wand einer Cyste. Nach Entfernung der Pia sah man, dass die Hirnrinde grösstentheils mangelte und dass die Höhle in die Seitenkammer sich öffnete.²⁾

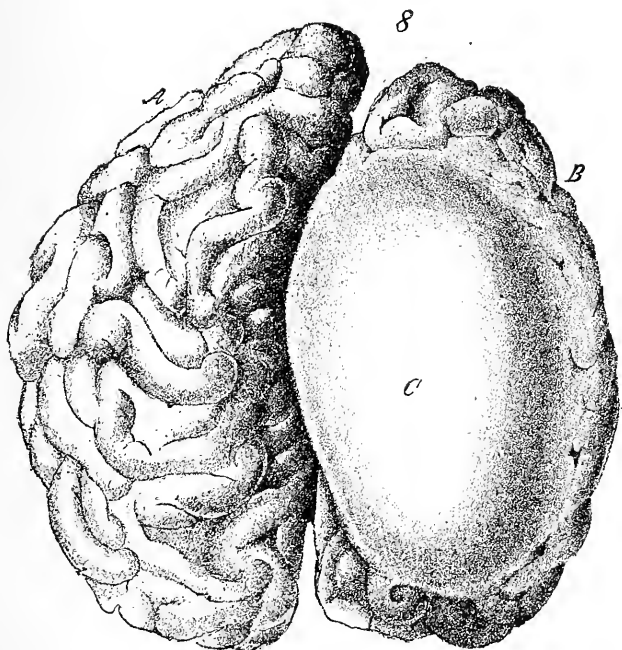


Fig. 39.

Die obere Fläche des Gehirnes eines congenital Schwachsinnigen, der hemiplegisch und epileptisch war. Die ganze rechte Hemisphäre ist atrophirt. C ist die Arachnoidea, welche verdickt war und die Wand einer Cystenöhle in der Hemisphäre bildete.

Sclerotische Atrophie, ein atrophischer Zustand des Gehirns bei bindegewebiger Wucherung und Schwund der nervösen Elemente; dieselbe befällt beide Hemisphären oder nur eine oder gar nur einen Theil einer Hemisphäre; auch kann dieselbe auf kleine Gebiete in verschiedenen Theilen beschränkt sein; hierher gehören 97 Fälle.

¹⁾ Dieser Fall wurde von Schattenberg (Zieglers Beiträge zur pathol. Anat., vol. V., p. 123, 1889) beschrieben.

²⁾ Dieser Fall ist von Ferraro beschrieben worden (Revista Inter. d. Med. e Chir., Aug., 1886).

In den Fig. 41 und 42 ist die sclerotische Atrophie veranschaulicht. Dieselben sind photographische Darstellungen eines Gehirnes, die von Dr. E. D. Fischer freundlichst mir zur Verfügung gestellt worden sind. Der einschlägige Fall betraf ein Mädchen von 19 Jahren, die schwachsinnig und hemiplegisch seit Geburt war und auch von epileptischen Anfällen befallen worden ist. Der Befund wurde im Jahre 1888 von Dr. Fischer der amerikanischen neurologischen Gesellschaft mitgeteilt und das Gehirn von diesem Falle kam in seine Sammlung.

Entwicklungsstörung und deutlicher atrophischer Zustand der feinen Structuren der Hemisphäre, hauptsächlich der corticalen, wobei die Nervenzellen denjenigen eines neugeborenen Kindes gleichen, doch ohne deutlich grosse Defecte im Gehirne; hierher gehören 32 Fälle.

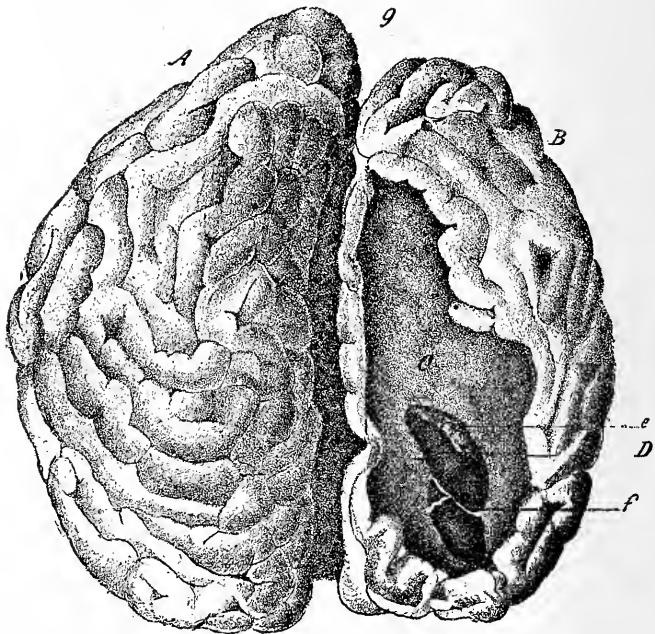


Fig. 40.

Die obere Hirnfläche eines congenital Schwachsinnigen. Nach Entfernung der Arachnoidea liegt die porencephalische Höhle bloss. Ueber den oberen Stirn- und Parietallappen fehlt die Rinde und die Höhle in der Hemisphäre geht bei *D* in den Seitenventrikel über, wo der Plexus chorioideus, *z*, sichtbar ist. — Ferraro.

Atrophie, hervorgegangen aus einem Erweichungsprocesse nach Embolie oder Thrombose und beschränkt auf bestimmte arterielle Districte des Gehirnes; hierher gehören 23 Fälle.

Meningo-Encephalitis, ein pathologischer Befund, der gekennzeichnet ist durch die Verdickung der Pia und Verwachsung derselben mit dem Gehirn bei Zerstörung der cerebralen Zellen und Atrophie der Rinde; hierher gehören 21 Fälle.

Cysten; dieselben liegen auf dem Gehirne und bringen letzteres durch continuirlichen Druck zur Atrophie, oder sind mit der Atrophie, die durch die ursprüngliche Läsion bedingt wird, von welcher die Cyste als Rest zurückbleibt, vergesellschaftet: 14 Fälle.

Hämorrhagie auf oder im Gehirne als Rest eines Infarctes, oder hervorgegangen durch Blutung in einer Cyste, in der Pia oder im sclerotischen Gewebe: 18 Fälle.

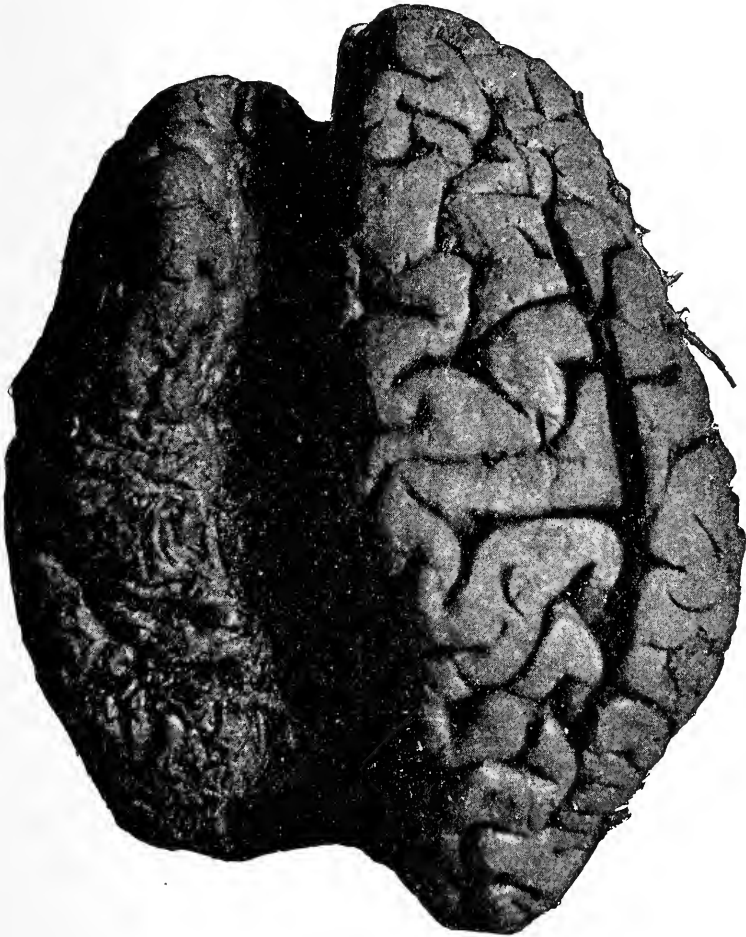


Fig. 41.

Die obere Fläche des Gehirns von einem Falle mit sclerotischer Atrophie der linken Hemisphäre. Die ganze Hemisphäre ist atrophisch, doch sind die Stirnwindungen weniger afficirt als die anderen.

Hydrocephalus mit sehr bedeutender Erweiterung der Seitenkammern, so dass das Hirngewebe nurmehr eine Wandung rings um die Höhlung bildet: 5 Fälle.

Einseitiger Hydrocephalus: 1 Fall.

Dies sind die pathologischen Befunde, die nach dem Tode in jenen Fällen nachgewiesen werden, welche die eben erörterten klinischen Erscheinungen darbieten. Denselben ist ein atrophischer Zustand des Gehirnes gemeinsam. Der Ursprung dieser Atrophie ist nicht immer deutlich nachweisbar. In manchen Fällen ist dieselbe ganz deutlich angeboren und auf eine Entwicklungsstörung des Embryo zurückzuführen; in anderen Fällen hingegen hängt dieselbe mit Verletzungen bei der Geburt

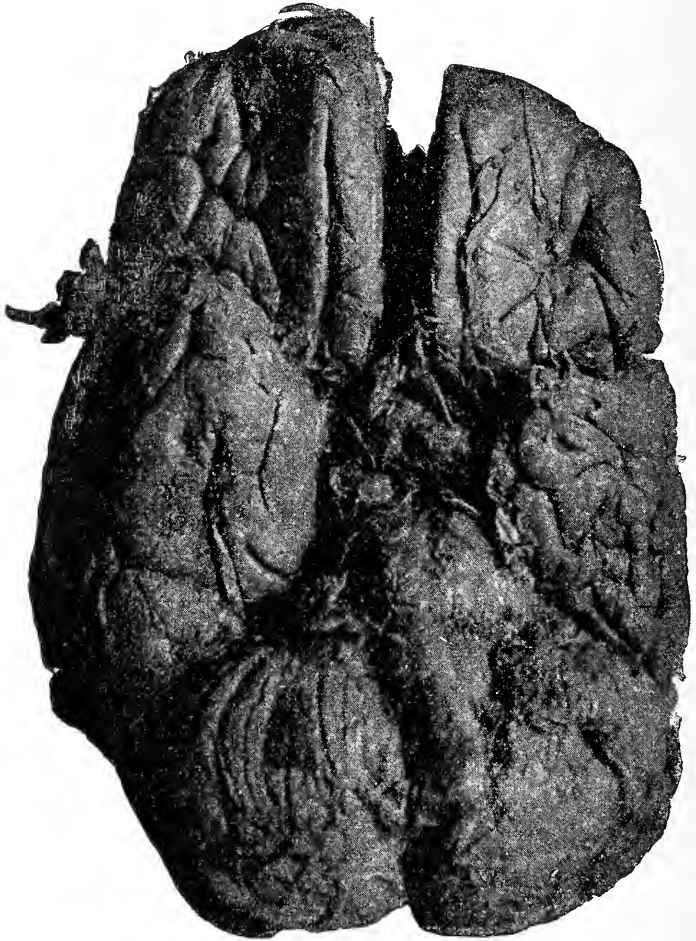


Fig. 42.

Die untere Fläche des Gehirnes von einem Falle mit sclerotischer Atrophie der linken Hemisphäre. Der Stirnlappen ist nicht stark afficirt. Der linke Schläfelappen ist bedeutend kleiner als der rechte. Die rechte Kleinhirnhemisphäre ist atrophisch. Die linke Pyramide der Medulla ist schmaler als die rechte.

zusammen. Weiters gibt es Fälle, wo die Atrophie die Folge von Affectionen mannigfacher Art ist, so von Entzündungen der Häute oder der Hirnsubstanz, oder die Folge vasaclärer Läsionen und ihrer Folgezustände, wie solche bei Erwachsenen vorkommen.

Es ist nicht immer möglich, in einem gegebenen Falle den Ursprung der Krankheit klinisch zu bestimmen. Denn das Fehlen eines vorausgegangenen Trauma bei der Entbindung schliesst nicht nothwendigerweise das Vorhandensein einer congenitalen Läsion aus. Auch das Vorkommen gewisser Symptome in Fällen mit einer erworbenen Läsion befähigt einen nicht immer, zwischen einem entzündlichen Prozesse und einer Gefässläsion genau zu unterscheiden. Kann ja bei Kindern ein andauerndes und heftiges Fieber ebenso gut bei einer Hämorrhagie oder Embolie, wie in der Meningo-Encephalitis vorkommen.

Stimmen doeh die Autoren in ihren Anschauungen über die Natur des ursprünglichen pathologischen Processes, dessen Ergebnis die Atrophie bildet, keineswegs überein. Wallenburg fand in sieben Fällen deutliche Zeichen von Embolie und in fünf Fällen solche von Hämorrhagie. Osler hebt in seiner Sammlung bei 16 Fällen gleichfalls diese causalen Momente hervor. Ashby beschreibt in drei Fällen Thrombose, von denen

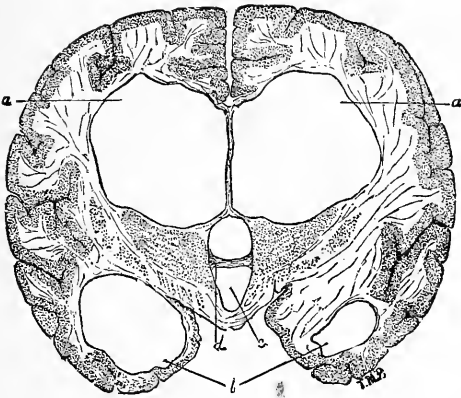


Fig. 43.

Erweiterung der Seitenkammern in einem Falle von Hydrocephalus: Frontalschnitt beider Hemisphären durch den hinteren Theil des Thalamus opticus. *aa*, Seitenventrikel; *b*, Unterhörner des Seitenventrikels; *c*, dritte Hirnkammer; *d*, mittlere Commissur. — Delafield und Prudden.

in einem die letztere durch syphilitische Endarteriitis, einer in der Kindheit sehr seltenen Affection, bedingt war. McNutt constatirte in 12 Fällen meningeale Hämorrhagie. Gowers führt einige von den Geburtslähmungen auf Thrombosen der venösen Sinus zurück. Jüngst hat Kundrat behauptet, dass eine Zerreiſsung der in die Sinus eintretenden Venen eine ausreichende Ursache zur Entstehung von Hämorrhagien im Verlaufe der Entbindung sei.

Henoeh, Oliver, Sachs, Hirt und andere haben einen in diesen Fällen vorkommenden Befund von Meningo-Encephalitis erwähnt und beschrieben, und Wallenburg betrachtete dieselbe als die primäre Läsion in 14 Fällen seiner Sammlung. Strümpells Theorie einer auf die graue Substanz beschränkten Entzündung ist wegen mangelnder Beweisstücke verworfen worden. Es ist somit klar, dass krankhafte Zustände der Blutgefässe, Ruptur oder Verstopfung derselben, oder entzündliche Prozesse

der Hirnhäute oder des Gehirnes in vielen Fällen sclerotischer Atrophie oder von Porencephalie die primären pathologischen Befunde sein können; es sind dies Processe, die weit aus einander liegen, und welche klinisch oft schwer von einander unterschieden werden können. Es ist weiters auch einleuchtend, dass in einer verhältnismässig grossen Zahl von Fällen die Atrophie durch eine Entwicklungsstörung bedingt sei, deren wahrer Grund noch unklar ist.

Nach all diesen Angaben ist es offenbar, dass viele dieser pathologischen Zustände derartig sind, dass sie durch einen chirurgischen Eingriff ganz unbeeinflusst bleiben. Eine porencephalische mit cerebrospinaler Flüssigkeit gefüllte Höhle wird durch eine Erweiterung des intracraniellen Raumes oder durch Entleerung der Flüssigkeit sicherlich nicht geändert. In mehreren Fällen sogar folgte auf die Entleerung der cerebrospinalen Flüssigkeit plötzlicher Collaps und Tod¹⁾. Andererseits gibt es pathologische Zustände, welche, wie Entwicklungsstörungen der Rinde ohne grobe Läsion, wo die Möglichkeit nicht ausgeschlossen ist, dass durch irgend einen Reiz die latenten Wachsthumskräfte angeregt werden, oder die die Entwicklung störenden Einflüsse beseitigt werden könnten, zur Besserung hinneigen würden. Man muss stets daran festhalten, dass das Gehirn bis zum zwanzigsten Lebensjahre, wenn nicht gar noch länger, wachsthum- und entwicklungsfähig ist, vorausgesetzt, dass während der Kindheit eine stete Anregung zum Wachsthum gegeben sei, demgemäss vielleicht der Entwicklungshemmung in vielen Fällen mag vorgebeugt worden sein.

Das Studium der pathologischen Anatomie der erwähnten Läsionen lässt einen operativen Eingriff nicht absolut contraindicirt erscheinen, obgleich aus demselben klar hervorgeht, dass in der Mehrzahl der Fälle die Läsion gewöhnlich eine derartige ist, dass sie in keiner Weise gebessert werden kann. Wenn wir dem Sachverhalt entsprechend einräumen, dass die Porencephalie, die nach vasculärer Läsion zustandekommende Atrophie, ferner die Meningo-Encephalitis und der Hydrocephalus unheilbar sind, und dass Hämorrhagien nicht früh genug diagnosticirt werden können, um die Entfernung des Infarctes, bevor derselbe durch Druck einen atrophischen Zustand hervorzurufen imstande ist, zu berechtigen, dann können wir aus den angeführten 343 Fällen 193 ausscheiden, in denen die Operation ganz zwecklos erscheinen würde. Aus diesen lassen sich 150 Fälle von sclerotischer Atrophie, von Entwicklungsstörung der Hirnrinde und solche mit Cysten herausheben, wo durch eine Operation, wenn durch dieselbe der Hirndruck verringert oder das Hirnwachsthum angeregt wird, möglicherweise eine günstige Wirkung erzielt worden sein mag. Nur wenn man die neueste Hypothese aufrecht hält, kann man die scheinbare Besserung in gewissen Fällen erklären.

Es ist noch auf die Thatsache hinzuweisen, dass es unmöglich ist, ohne Explorativ-Operation den thatsächlich vorhandenen pathologischen Zustand zu bestimmen, sobald keine klinischen Thatsachen uns

¹⁾ Fälle von Bullard: Boston med. and surg. Journal, 16. Februar 1888. Hammond: New-York Medical Journal, 12. August 1890.

zu Gebote stehen, um die pathologisch-anatomische Diagnose machen zu können.

Nebenbei ist der Wink zu beachten, dass, wenn die Operation vorgenommen werden soll, der Chirurg vor Eröffnung der Dura durch manuelle Untersuchung oder vermittelt explorativer Punction zu bestimmen hat, ob unter der Schädelknochenlücke ein Hohlraum im Gehirn vorhanden sei, damit nicht, wenn die Spaltung der Dura unterlassen worden, durch die Entleerung dieser Höhle plötzlicher Tod eintrete.

Die Ergebnisse des operativen Verfahrens.

Nun wollen wir die Ergebnisse des operativen Verfahrens in allen diesen Fällen überblicken.

In den letzten drei Jahren wurde von vielen Chirurgen die Craniotomie ausgeführt, und ihre Ergebnisse wurden von mehreren derselben, insbesondere von Lannelongue, Keen, Bullard, Oppenheim, Frank, Hammond, Horsley, Agnew und Park mitgetheilt. Andere Chirurgen haben wieder über einzelne und besondere Fälle berichtet¹⁾.

Die beigegebene Tabelle über 34 Fälle enthält die Namen der Chirurgen, die Zeitschrift, in welcher publicirt worden ist, ferner das Alter des Patienten, die Erscheinungen, derenthalb die Operation vorgenommen worden, das Ergebnis der Operation in jenem Zeitraum, nach welchem erst eine Mittheilung über das Resultat der Operation gemacht worden ist. Lannelongues Fälle sind in diese Liste nicht aufgenommen. Auf dem französischen Chirurgencongress in Paris im April 1891 gab derselbe an, fünfundzwanzigmal mit nur einmaligem ungünstigen Erfolge operirt zu haben, und bemerkte er in allgemeinen Angaben, dass die Patienten, welche zumeist mikrocephalische oder epileptische Kinder waren, sich nach der Operation besserten. Lannelongues Operationsmethode bestand darin, dass er Ausmeisselungen in Form eines U oder V in der Schädelkapsel ausführte, wovon er die Herabsetzung des intracraniellen Druckes erwartete. Da aber viel präzisere Angaben erforderlich sind, so müssen diese Fälle von der Liste ausgeschlossen werden. (Siehe Tabelle I. Seite 92 und 93.)

Zu erwähnen ist noch, dass von 34 Fällen 14 gestorben sind. Dieser Umstand weist darauf hin, dass die Trepanation im Kindesalter ein weit ernsteres Operationsverfahren ist als bei Erwachsenen. In 10 Fällen war der Tod durch Shock eingetreten, welcher infolge der plötzlichen Entleerung der cerebrospinalen Flüssigkeit sich eingestellt hat; gewöhnlich starb der Patient unter solchen Umständen wenige Stunden oder einige Tage nach der Operation. In zwei Fällen starben die Patienten infolge von Erschöpfung innerhalb eines Monats nach der Operation. Es ist also hier eine weit grössere Sterblichkeit zu verzeichnen, als es nach Lannelongue's Erfahrung vorkommen soll.

In zweifacher Beziehung fordern die Berichte über diese Operationsverfahren kritische Bemerkungen heraus. Vorerst werden dieselben

¹⁾ Behufs Orientirung über die einschlägigen Methoden und über die Gefahren der Operation möge Dr. Keens schätzbare Arbeit im Amer. Journal of the Med. Sciences, Juni 1891, nachgelesen werden.

I. Tabelle. — Fälle von Craniotomie bei Kindern.

Autoren	Läsion, derentwegen die Operation ausgeführt worden ist	Alter (Jahre)	Ergebnis	Zeitangabe d. Veröffentlichung u. d. Operation
Bradford und Bullard: Boston Surgical and Medical Journal, Febr. 1888.	Hemiplegie; Schwachsinn.	4 $\frac{1}{2}$	Tod infolge von Shock in 20 Stdn.; Porencephalie.	
Frank: American Journal of the Medic. Sciences, Juli 1890.	Beiderseitige Hemiplegie; Schwachsinn.	6	Tod infolge von Shock in 3 Tagen.	
Bartlett: Hahnemann Monthly, Mai 1890.	Hemipl.: Schwachsinn; Epilepsie.	16	Erholung von der Operation.	10 Tage
Oppenheim: Deutsche Med. Wochenschr., Mai 1890.	Hemiplegie; Epilepsie.	12	Besserung der Lähmung; Anfälle seltener.	2 Monate
Hammond: New-York Med. Journal, August 1890.	Hemipl.: Schwachsinn; Epilepsie.	19	Tod inf. des Shocks in 5 Tagen; Porencephalie nachgewiesen.	
Trimble: Medical News, Jänner 1891.	Idiotie; Patient ist nie gegangen; Mikrocephalus.	3	Etwas gebessert.	1 Monat
Wyeth: New-York Medical Record, Februar 1891.	Schwachsinn; Mikrocephalus.	11 Monate	Bedeutende Besserung.	2 Jahre
Anger: Progrès Médical, April 1891.	Schwachsinn; Mikrocephalus; Epilepsie.	8	Besserung.	
Maunoury: Progrès Médical, April 1891.	Mikrocephalus; Epilepsie; Schwachsinn.	2	Infolge Shocks Tod in 20 Stunden.	
Maunoury: Progrès Médical, April 1891.	Doppelseitige Hemiplegie; Athetosis; Epilepsie; Schwachsinn.	4	3 Monate lang Besserung, sodann Rückkehr aller Symptome.	5 Monate
Heurtaux: Progrès Médical, April 1891.	Mikrocephal.: Epilepsie.	5 $\frac{1}{2}$ Monate	Tod infolge von Erschöpfung in 5 Wochen.	
Keen: American Journal of the Medical Sciences, Juni 1891.	Schwachsinn; Mikrocephalus; Epilepsie.	4 $\frac{1}{2}$	Keinemerkbare Besserung. 3 Monate später 2. Operation; keine Aenderung.	5 Monate
Keen: loc. cit.	Schwachsinn; Mikrocephalus.	1 $\frac{1}{2}$	Keine Besserung. 3 Monate später 2. Operation; keine Aenderung.	5 Monate
Keen: loc. cit.	Schwachsinn; Mikrocephalus.	1 $\frac{1}{2}$	Tod inf. des Shocks in 1 Stunde.	
Gerster und Sachs, angeführt von Keen: loc. cit.	Schwachsinn; Mikrocephal.; Epilepsie.	4 $\frac{1}{2}$	Tod inf. des Shocks in 3 Stunden.	
McClintock, angeführt von Keen: loc. cit.	Idiotie; Hemiplegie; Blindheit.	3 $\frac{1}{2}$	Gebessert; „die Lähmung nahezu geschwunden.“	1 Monat

I. Tabelle. — Fälle von Craniotomie bei Kindern.

Autoren	Läsion, derentwegen die Operation ausgeführt worden ist	Alter (Jahre)	Ergebnis	Zeitraum ab dem Zeitpunkt der Operation
Horsley: British Medical Journal, Sept. 1891.	Idiotie; Mikrocephalus.	3	Geringe Besserung.	
Horsley: loc. cit.	Schwachsinn; Mikrocephal.; Epilepsie.	7	Tod infolge von Wundinfectionsfieber am 2. Tage; normales Gehirn.	
Willard, angeführt von Agnew: University Medical Magazine, October 1891.	Schwachsinn; Athetosis.	5	Tod am 3. Tage infolge von Scharlach.	
Morrison, angeführt von Agnew: loc. cit.	Schwachsinn.	2 ¹ / ₂	Gebessert.	
Hammond: Medical News, October 1891.	Aphasie; Trauma; Epilepsie.	3	Heilung der Aphasie und Epilepsie.	2 Jahre
Fisher: Medical News, November 1891.	Wahnsinn; Epilepsie; Verletzung im 2. Lebensj.	30	Anfangs weniger Anfälle, später keine Besserung.	2 Monate
Hammond: loc. cit.	Hemiplegie; Verletzg.; Epilepsie im 8. Lebensj.	38	Tod in 5 Tagen infolge von Erschöpfung.	
McBurney und Starr: Medical Record, Jänner 1892.	Hemiplegie; Epilepsie.	6	Sehr deutliche Besserung.	9 Monate
Hartley und Starr: Medical Record, Jänner 1892.	Schwachsinn; Epilepsie; Hemiplegie; Aphasie.	7	Besserung der Lähmung und Aphasie; Anfälle ungeschwächt.	6 Monate
Preugmeber: Neurol. Centralblatt, Jänner 1892, p. 294.	Schwachsinn.		Besserung.	3 Monate
Park: Medical News, December 1892.	Schwachsinn.	3 ¹ / ₂	Bedeutende Besserung.	1 ¹ / ₂ Jahre
Park: Medical News, December 1892.	Schwachsinn; Mikrocephalus.	4	Keine Aenderung.	1 ¹ / ₂ Jahre
Park: Medical News, December 1892.	Schwachsinn; Mikrocephalus.	18	Tod in 12 Wochen.	
Park: Medical News, December 1892.	Epilepsie; Schwachsinn.	15	Tod infolge Shocks.	
Park: Medical News, December 1892.	Epilepsie; Schwachsinn; Mikroceph.	9	Bedeutende Besserung.	1 Jahre
Park: Medical News, December 1892.	Epilepsie; Schwachsinn.	12	3 Monate keine Anfälle.	
Park: Medical News, December 1892.	Schwachsinn.	14 Monate	Keine Besserung.	6 Monate
Bennie: Kansas City Medical Index, XIII, 125.	Mikrocephalus; Schwachsinn.	10 Monate	Tod infolge Shocks.	

ganz ausschliesslich vom chirurgischen Standpunkte in Betracht gezogen, und eine Erholung von der Operation mag oft als eine solche von dem ursprünglichen Krankheitszustande fälschlicherweise gedeutet werden. Zweitens erscheinen die Mittheilungen gar zu bald nach der Operation, so dass hinsichtlich dauernder Wirkungen ganz positive Beweise nicht gewährleistet werden.¹⁾ In einigen Fällen hat sich die Lähmung merklich gebessert, in anderen verminderten sich die epileptischen Anfälle und wurden viel schwächer, oder sie erlitten bezüglich ihrer Natur eine Aenderung; doch wenn die unzweifelhafte Thatsache berücksichtigt wird, dass jede Operation²⁾ den Verlauf der Epilepsie beeinflusst, müssen derartige Angaben erst durch das Zeugnis einer langen Beobachtung bestätigt werden. Bemerkenswert ist es, dass Maunoury von einer drei Monate andauernden Besserung spricht, nach welcher dann die früheren Symptome zurückgekehrt sind. In einigen Fällen ist eine bemerkenswerte Besserung des psychischen Verhaltens beobachtet worden, doch muss an dieser Stelle daran erinnert werden, dass Bildung und Erziehung vieles vermögen, und mögen dieselben vielleicht nach der Operation als unterstützende therapeutische Behelfe in viel grösserem Ausmaasse herangezogen worden sein als vor der Operation. Es ist somit sehr zu wünschen, dass medicinische Berichte über derartige Fälle ausführlicher behandelt werden.

Als Beitrag zu diesem Gegenstande mögen die folgenden drei Fälle hier Platz finden:

XIV. Fall. Hemiplegie, Epilepsie, geistige Schwäche — Trepanation — Besserung.

E. H., gegenwärtig 8 Jahre alt, kam ohne Schwierigkeit auf die Welt und war bis vor fünf Monaten ein gesundes Kind, als es zu jener Zeit plötzlich von allgemeinen Convulsionen befallen worden ist, die vom Fieber eingeleitet wurden, und nach welchen sich linksseitige Hemiplegie einstellte. Vor drei Wochen schwankte die Temperatur zwischen 100^o und 105^o Fahrenheit, die Convulsionen kehrten von Zeit zu Zeit wieder, wobei das Mädchen fast jedesmal bewusstlos war, und es sehr schwierig war, dasselbe zu sich zu bringen. Später trat eine allgemeine Besserung ein, die bis zum 6. Lebensjahre, wo ich es sah, anhielt. Das Mädchen war noch deutlich gelähmt an ihrer linken Körperseite, insbesondere trat die Lähmung der Gesichtsmusculatur hervor, so oft es willkürlich das Gesicht verzog; die obere Extremität wurde ziemlich gut bewegt, doch die Hand war gebrauchsunfähig, und die Finger wurden constant bald gebeugt, bald gestreckt; bei gleichzeitiger Bewegung der anderen Hand wurde die Athetose noch vermehrt; das Bein wurde gleichfalls gut bewegt, obschon der Fuss beim Gehen ein wenig geschleift wurde und die Fussknöchel ganz rigide, aber nicht deformirt waren, was auf die Bildung eines Pes equinus hinwies. Die gelähmten Extremitäten waren kleiner als die anderen, doch war die Sensibilität normal und die elektrischen Reactionen nur in geringem Grade schwächer als auf der anderen Seite und dabei keine qualitative Aenderung derselben nachweisbar. Seit dem Beginne der Hemiplegie wurde das Mädchen stets von epileptischen Anfällen

¹⁾ Siehe auch das kritische Referat von Bourneville, Archiv de Neurologie 1892, Nr. 71.

²⁾ Siehe Dr. William White, Ueber die angeblichen Heileffecte der Operation per se: Annals of Surgery, August und September, 1891.

heimgesucht. Täglich hatte sie zahlreiche leichte Anfälle in der Dauer von nur einigen Secunden, wobei sie ängstlich verworren zu sein schien, irgend einem zulief und denselben mit dem Bedeuten anfasste, sie fühlte sich schwach. Seit dem 5. Lebensjahre hatte sie schwere Anfälle, zumeist des Nachts, gehabt, in welchen sie schrie und eine kurze allgemeine Convulsion hatte, die gewöhnlich auf der linken Seite mehr ausgeprägt war, jedoch biss sie sich dabei nie in die Zunge und liess auch keinen Urin unter sich. Nach solchen Anfällen schläft sie manchmal, manchmal geht sie spielen. In den verflossenen sechs Monaten hatte sie gleichfalls zwei sehr schwere Anfälle mit einseitigen Krämpfen gehabt. Dabei war der Krampf zuerst auf die linke Gesichtshälfte beschränkt und die Augen nach links gedreht; hierauf kamen Gesichts- und

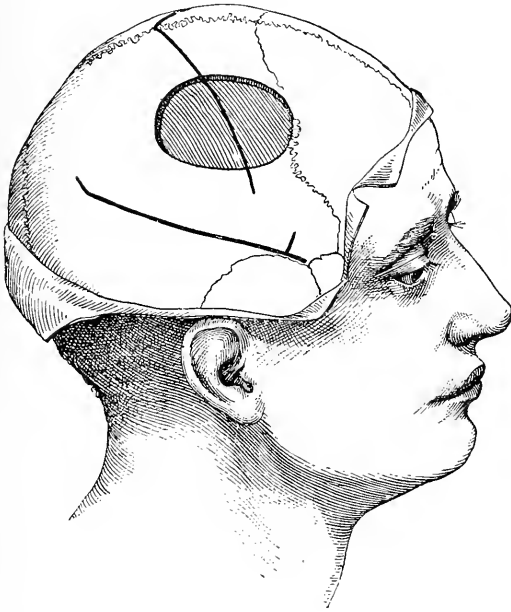

Fig. 44.

Schema der Lage der Trepanationsöffnung im vierzehnten Falle.

Armkrämpfe, sodann solche des Gesichtes, des Armes und des Beines, und schliesslich wurde die ganze linke Körperseite von einem Krampfanfalle erfasst. Jeder Krampf dauerte etwa sechs Minuten und die ganze Reihe von Krämpfen ein- und eine halbe Stunde, in welcher Zeit Patientin auch bewusstlos war. Nach diesen zwei Anfällen war sie ein oder zwei Tage schwach, die Hemiplegie war dann ausgeprägter und die Athetosis merklich geringer.

Die Patientin war sehr verdriesslich, und ihre Eltern hielten dies für eine Ursache ihrer Reizbarkeit, wodurch es schwierig war, sie zu erziehen und zu unterrichten. Thatsächlich konnte sich das Kind nicht selbst beherrschen und seine Aufmerksamkeit dauernd auf etwas lenken, doch percipirte dasselbe scharf und war dessen Verstandesthätigkeit eine rege. Alle sensorischen Kräfte waren vollkommen.

Die Zunahme der Zahl und der Heftigkeit der epileptischen Anfälle und die thatsächliche geistige Abnahme dieses kleinen Mädchens machten bei den Eltern des Kindes den Wunsch, eine Operation vornehmen zu lassen, rege, und im Bewusstsein, dass keine positiven Resultate zu gewärtigen sind, trepanirte nur auf mein Verlangen Dr. McBurney im Roosevelt-Krankenhaus den 10. Februar 1891. Ueber dem mittleren Drittheil der motorischen Gegend der rechten Hemisphäre wurde ein Stück Schädelknochen von 6 Quadratzoll Fläche entfernt. Es wurde gerade diese Stelle gewählt mit Rücksicht auf den Umstand, dass die Lähmung im linken Arm und in der linken Hand ausgeprägter als sonstwo war, da die Athetose gerade auf diese Theile beschränkt war und weil die einseitige Convulsion zumeist diese Theile befallen hatte. Schädelknochen und Dura waren normal; auch die Pulsation der Dura, die bei deren Blosslegung gesehen werden konnte, war normal und durch Berührung und Palpation konnte nachgewiesen werden, dass unter der Dura weder eine Höhle, noch Flüssigkeit sich befand. Die Dura wurde gespalten und das Gehirn blossgelegt. Es wurden sofort die Rolando'sche Furche und die vordere und hintere Centralwindung erkannt. Das Gehirn schien vollkommen normal zu sein. Es waren keine Zeichen einer vorangegangenen Blutung, oder einer Meningo-Encephalitis sichtbar, und auch keine Spur von Atrophie war nachweisbar. Die Dura wurde sodann genäht, das Schädelknochenstück jedoch nicht wieder eingesetzt, hingegen die Wunde geschlossen und heilte letztere sehr rasch; in zwei Wochen kam das Kind nachhause zurück. Einen Monat lang nach der Operation trat die Hemiplegie stärker hervor, und die Athetose wich zurück; sodann begann die Lähmung besser zu werden, und die Athetosis kehrte in früherer Stärke zurück; man kann sagen, dass zwei Jahre nach der Operation sich die Hemiplegie merklich gebessert habe, jedoch die Athetosis weiterhin andauerte. Die schweren gewöhnlich des Nachts auftretenden und von einem Schrei eingeleiteten epileptischen Anfälle und die unilateralen Convulsionen, von denen das Kind in sechs Monaten vor der Operation in zwei Reihenfolgen befallen worden war, kehrten nicht wieder zurück. Die Anfälle von petit mal dauerten zwei Monate lang nach der Operation fort und traten erst dann etwas seltener auf. Der tägliche Bericht weist genau hin auf den Contrast zwischen März und September. Im März hatte das Kind zwei oder drei Anfälle im Tage. Im September wurde es nur von vierzehn Anfällen heimgesucht, wobei es in den ersten zwölf Tagen des Monates gar keinen Anfall erlitten hatte. Die Eltern des Kindes geben an, dass das psychische Verhalten des Kindes sich gebessert habe, und dass es eher imstande sei, seine Aufmerksamkeit zu concentriren. Der Gesichtsausdruck verrieth bereits mehr Intelligenz als vorher; doch glaube ich bestimmt, dass eine solche psychische Besserung eher die Folge einer eingehenderen und vernunftgemässen Bildung und Erziehung, als es diejenige war, welche dem Kinde vor der Operation zutheil geworden, sei, als die Folge der fortschreitenden natürlichen Entwicklung.

Während der verflorenen zwei Jahre hatte das Kind drei ganz besondere Anfälle, in welchen es plötzlich verwirrt und ängstlich wurde und viel zu leiden schien. Damals war das Kind im Gesichte congestionirt, und die Hautdecke über der Trepanationslücke im Schädelgewölbe war deutlich vorgetrieben. Das Kind verlor nicht das Bewusstsein und erlitt auch keinen Anfall; doch nachträglich schien es sehr schwach zu sein und mehrere Minuten ganz unfähig sich zu bewegen, und eine Stunde darauf klagte es über Kribbeln in der Hand. Ob die Schädellücke eine plötzliche Hirncongestion

infolge von Reizung des Gehirnes verhindert und demgemäss einem Anfalle vorgebeugt hat, muss als offene Frage hingestellt bleiben. Dass eine ausgeprägte Veränderung im intracraniellen Drucke vor sich geht, wird durch die bei jeder Gelegenheit eintretende sichtbare Hervortreibung bewiesen.

XV. Fall. Schwachsinn, Epilepsie, Hemiplegie — Trepanation — Besserung.

L. B., gegenwärtig 8 $\frac{1}{2}$ Jahre alt, wurde vor der Zeit geboren und unter Schwierigkeit grossgezogen. Ihre Mutter starb an Phthise. Im Alter von 5 Monaten begannen bei derselben Convulsionen, welche bis zur Zeit, wo ich sie zum erstenmale gesehen habe, d. i. im April 1891, noch anhielten. Das Mädchen hatte dann zwanzig Anfälle in einem Tage, und jeder dauerte zwei bis fünf Minuten. Unter Verabreichung von Brom verbrachte es einmal

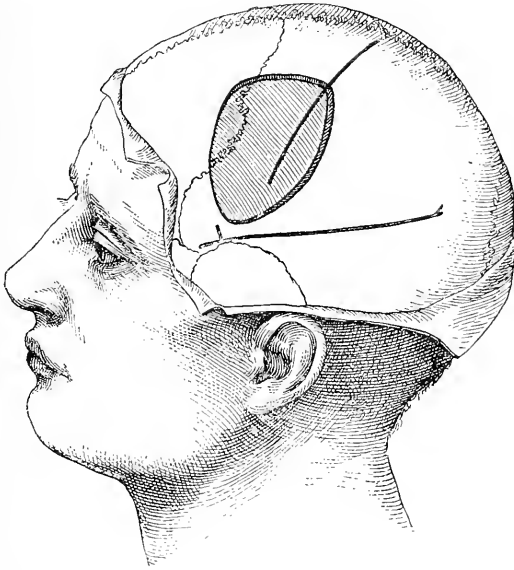


Fig. 45.

Schematische Darstellung der Trepanationsöffnung im fünfzehnten Falle.

einen Monat ohne Anfall. Das Mädchen war stets schwachsinnig, entwickelte sich nicht in normaler Weise und machte den Eindruck eines Kindes von vier Jahren. Sie war bedeutend mikrocephalisch, sämtliche Schädelmaasse waren unter der Norm, doch der Schädel an und für sich war nicht asymmetrisch gebaut. Sie lernte wohl gehen und sprechen, doch plötzlich im November 1890 wurde sie nach einem erlittenen Anfalle aphasisch und auf der rechten Körperhälfte gelähmt. Als ich das Mädchen sah, war die Aphasie eine vollkommene und dauerte fünf Monate an. Sie verstand alles, befolgte an sie gerichtete Befehle, sprach jedoch nichts. Die Hemiplegie besserte sich, aber ihre rechte Hand war gebrauchsunfähig und in einem Zustande von Athetose und war auch weniger sensitiv als die linke Hand. Der Kopf der Patientin war in steter rotatorischer Bewegung begriffen. Die Untersuchung ergab ferner eine rechtsseitige Hemanopsie. Die Tante des Mädchens bemerkte eine Zunahme der geistigen Schwäche.

Während das Aussehen und die Handlungen der Patientin auf einen Zustand von durch Mikrocephalie bedingten Schwachsinn hinwiesen, musste man infolge des plötzlichen Beginnes der Hemiplegie und Aphasie mit Hemianopsia entweder an das Vorhandensein einer Hämorrhagie, oder an eine beginnende tuberculöse Meningitis denken. In der Erwartung, dass es möglich sein werde, ein Blutfaserstoffgerinnsel zu entfernen, wurde das Mädchen ins Roosevelt'sche Krankenhaus gebracht, wo es auf meine Veranlassung von Dr. Hartley den 15. Mai 1891 operirt worden ist. Ein Knochenstück von beiläufig zwei Zoll im Durchmesser wurde in der Gegend des unteren Theiles des motorischen Rindenfeldes und der Broca'schen Windung aus dem Schädelgewölbe entfernt und diese Trepanationsöffnung sodann nach auf- und rückwärts erweitert. Man sah keine Hervortreibung der Dura und überhaupt kein Zeichen von erhöhtem Hirndrucke. Nach Spaltung der Dura kamen die Rinde des hinteren Theiles der dritten und zweiten Stirnwindung und die untere Hälfte der vorderen Centralwindung zum Vorschein und wurden als solche erkannt. Weder ein Blutfaserstoffgerinnsel, noch ein Zeichen von Meningitis wurde vorgefunden, und das Gehirn zeigte ein normales Aussehen. Die Wunde wurde demzufolge geschlossen, das trepanirte Knochenstück bei Seite gelassen und heilte die erstere ohne jede Complication. Sechs Wochen lang nach der Operation war in dem Verhalten der Patientin keine Aenderung bemerkbar, die Anfälle stellten sich wie früher ein, sechs bis zwanzig im Tage. Darauf folgte eine sichtbare Besserung. Gegenwärtig, sechzehn Monate nach der Operation, spricht die Patientin ganz leicht, bezeichnet die Gegenstände mit ihrem Namen, beantwortet leichte Fragen und singt Kinderlieder. Die Hemiplegie ist ganz geschwunden, doch eine Anstrengung mit der linken Hand ruft in der rechten associirte Bewegungen hervor. Die Drehbewegungen des Kopfes haben gleichfalls nachgelassen. Die Empfindung in der rechten Hand scheint unversehrt zu sein. Reste rechtsseitiger Hemianopsie sind vorhanden, doch ist sie achtsam bei der Vornahme von Proben, obgleich zu stumpfsinnig, um irgend welche genaue Antworten zu geben. Sie lernte selbst sich rein halten und ist sicherlich achtsamer und gehorsamer als früher, obschon sie noch schwachsinnig ist. Sie wird noch immer von Anfällen heimgesucht und hat deren etwa sechs im Tage. Dieselben weichen nicht auf Brom oder Chloral. Ich bin gar nicht imstande, die ganz augenscheinliche Besserung nach der Operation zu erklären, insbesondere mit Rücksicht auf den Umstand, dass durch dieselbe die locale Affection oder der allgemeine Druck nicht behoben worden sind.

In beiden Fällen ist es bemerkenswert, dass keine grossen Substanzverluste des Gehirnes, keine deutliche Atrophie nachgewiesen wurden, und, wenn Hirnläsionen bestanden hätten, so hätten dieselben nur von mikroskopischer Feinheit sein können. Ist es etwa möglich, dass in beiden Fällen eher eine Entwicklungshemmung, als eine wirkliche Läsion vorlag, und dass die Wirkung der Operation darin lag, dass durch dieselbe das Wachsthum des Gehirngewebes angeregt worden ist?

XVI. Fall. Schwachsinn — Epilepsie — Mikrocephalie — Vornahme der linearen Craniotomie auf beiden Seiten — Besserung.

Dieser Fall betrifft ein kleines Mädchen, welches mir wegen Anfälle von petit mal zugewiesen worden ist; dieselben kamen innerhalb zweier Jahre zur Entwicklung und traten jede Stunde auf. Zwei solche Anfälle stellten sich

gerade in meiner Ordinationsstunde ein, jeder dauerte zwanzig Sekunden. Der Anfall bestand in plötzlicher Erweiterung der Pupillen, in Erschlaffung der Gesichtsinervation, ferner darin, dass die Augen nach aufwärts starr gerichtet wurden, der Kopf nach hinten geworfen, und dass schliesslich in dem Momente, wo die Patientin umzufallen drohte, das Gleichgewicht wieder hergestellt wurde. Das Mädchen war vollständig bewusstlos während des Anfalles, hatte keine Vorahnung von dem Beginne desselben und keine Erinnerung an denselben. Eine schwache Reizung irgend einer Hautstelle — wie Zwicken, Bespritzen des Gesichtes mit Wasser — genügte, um den Anfall zu hemmen, doch lautes Anrufen hatte keine solche Wirkung. Das Kind war gut entwickelt, sehr gehorsam und thätig, war aber nicht fähig, zu lernen oder sich selbst zu beherrschen. Sie ist mit Sorgfalt erzogen worden, brachte es aber

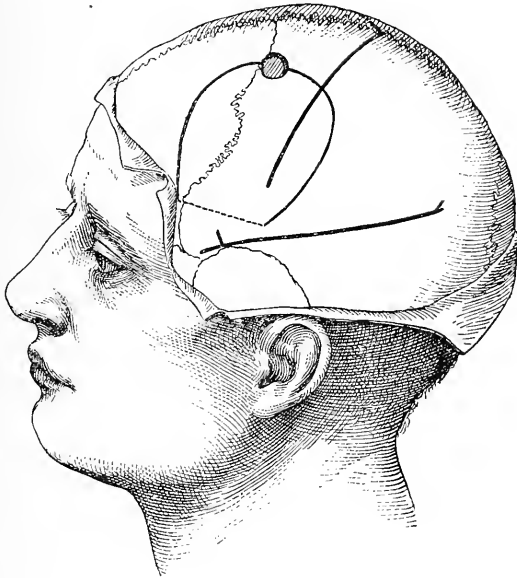


Fig. 46.

Schema zur Darstellung der Einschnittlinie durch den Schädelknochen im sechzehnten Falle. Der Knochenlappen wurde gehoben und längs der gestrichelten Linie aufgebrochen.

nicht zum Lesen. Das Mädchen war sehr erregbar, sehr heftig im Antworten, unverschämt, trotzig, that mit Vergnügen alles das, was einem anderen unangenehm war, und es war gar nicht möglich, durch Bestrafung irgend eine moralische Besserung zu erzielen. Dieser Mangel an Intelligenz traf zusammen mit einem sehr ausgeprägten Entwicklungsmangel ihres Vorderkopfes. Allem Anscheine nach lag da eine frühzeitige Verwachsung der Kranznaht vor, indem auf dem Schädelgewölbe in der Richtung derselben eine deutliche lineare Vertiefung nachweisbar war und auch ein entschiedener Grössenunterschied zwischen dem Stirnbeine und dem hinteren Abschnitte des Schädels zngunsten des letzteren bestanden hatte. Der Gaumenbogen war hoch. In diesem Falle rieth ich zur Operation, die auch von Dr. McBurney im December 1892 ausgeführt worden ist.

In der Absicht, das Wachsthum der Stirnlappen anzuregen und zu fördern, hielt man es für das Beste, auf beiden Seiten den Schädelknochen vom Gehirne abzuheben. Zuerst wurde links und zwei Wochen später rechts operirt. Auf beiden Seiten wurde in gleicher Weise vorgegangen. Von der Vorderkopfgegend in der Nähe des Schläfebeinschuppe nach oben und dann nach rückwärts zur Mitte der Seitenwandgegend wurde ein grosser halbmondförmiger Einschnitt, mit nach oben gerichteter Convexität, an der Schädeldecke gemacht. Auf der höchsten Stelle der Einschnittlinie wurde eine kleine Trepanationsöffnung hergestellt und von derselben aus, gleichsam von einem Mittelpunkte, wurde in dem so umgrenzten Knochen zuerst nach ab- und vorwärts und dann nach ab- und rückwärts eine Fuge ausgemeisselt. In dieser Weise wurde eine omegaförmige Rinne im Schädelgewölbe eingeschnitten. Hierauf wurde der Knochen langsam emporgehoben, wobei die die beiden Enden des Omega verbindende Knochenbrücke eingebrochen worden ist. Der in solcher Weise entstandene und der Schädeldecke noch anhaftende Knochenlappen wurde etwa einen Zoll weit von der Dura abgehoben. Die Dura wurde nicht gespalten, die Wunde in der Weise verbunden, dass ein Druck auf den Lappen ausgeschlossen war. Es heilte die Wunde auf beiden Seiten per primam intentionem. Als das Mädchen entlassen wurde und in seine Heimat zurückkehrte, war die Erhebung der beiden Knochenlappen sehr deutlich nachweisbar.

Die Anfälle des Kindes stellten sich zwischen der ersten und der zweiten Operation gar nicht ein, doch kehrten dieselben nach der zweiten Operation in ihrer früheren Häufigkeit zurück. Geistig schien die Patientin aufgeweckter zu sein und Lust zum Lernen zu haben.

XVII. Fall. Idiotie — Epilepsie — Hemiplegie — Trepanation — Tod.

A. H., 21 Jahre alt, war seit Geburt immer linksseitig hemiplegisch, brachte es nie zur geistigen Entwicklung, war vollständig idiotisch, konnte nicht sprechen und war schmutzig. Seit dem 6. Lebensmonate hatte er häufig convulsive Anfälle, die in der linken Hand begannen. Die Eltern des Patienten bestanden auf einer Operation und Dr. Weir liess sich herbei, am 1. Februar 1892 im New-Yorker Krankenhause eine Explorativoperation vorzunehmen. Zur Trepanation wurde eine Stelle über dem rechtsseitigen Armcentrum gewählt. Ein grosses Knochenstück wurde entfernt und die Oeffnung mittelst eines Hohlmeissels noch erweitert. Die Dura pulsirte nicht und zeigte auch nicht die gewöhnliche Spannung. Eine Injectionsnadel wurde in die Dura eingestochen, dieselbe fand nirgends Widerstand, sondern konnte ganz frei in einem Hohlraume bewegt werden. Etwa eine Drachme klarer seröser Flüssigkeit wurde hierauf entleert. Es war somit klar, dass eine porencephalische Höhle unter der Dura sich befinde, und da das Offenbleiben einer solchen Höhle für gefahrvoll erachtet worden, wurde die Wunde geschlossen. Während der folgenden zwei Tage war es mit grosser Schwierigkeit verbunden, den Patienten im Zaune zu erhalten; zuletzt riss er den Verband weg und einige Tage später erkrankte er an Meningitis. Eine Autopsie wurde nicht gestattet.

Im Folgenden seien noch die Krankengeschichten der einschlägigen Fälle Dr. Rowell Parks¹⁾ angeführt, da dessen Erfahrung über dieses

¹⁾ Medical News, 2. December 1892.

neue und radicale Operationsverfahren von denjenigen anderer in erheblichem Maasse abweicht.

1. J. V., 3 $\frac{1}{2}$ Jahre alt, wurde mir von Dr. Crego zugewiesen. Als ganz kleines Kind war er sehr unruhig, und mit 9 Monaten litt er an convulsiven Zuckungen des ganzen Körpers. Später stellten sich dieselben gleichfalls ein, und im 3. Lebensjahre oder im März 1891 wurde das Kind von typischen epileptischen Anfällen heimgesucht. Dieselben nahmen auch in Bezug auf Heftigkeit und Intensität zu. Um diese Zeit begann das Kind beim Gehen zu schwanken, und das linke Bein wurde schwächer. Bald darauf zeigte letzteres eine relative Abnahme seiner Länge und seines Umfanges. Die Stimmung des Kindes wurde erregt und letzteres schwer zu leiten; die epileptischen Anfälle traten immer häufiger auf, und in den 24 Stunden vor

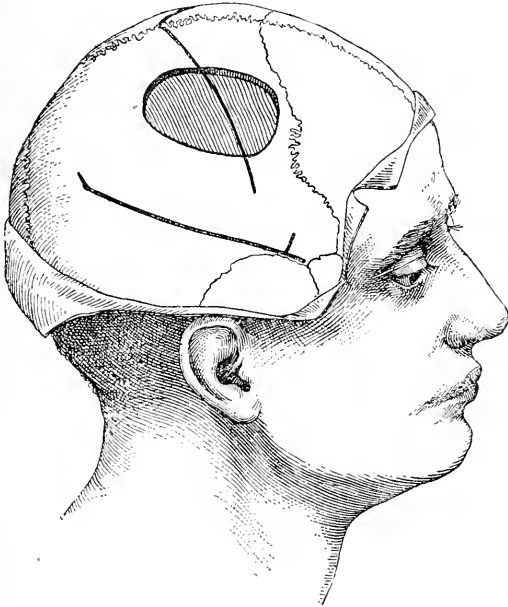


Fig. 47.

Trepanationsöffnung im siebzehnten Falle.

der Operation hatte das Kind dreissig bis vierzig deutliche und schwere Anfälle durchgemacht. Obgleich das Kind keineswegs schwachsinnig war, so war dennoch dessen geistige Entwicklung eine sehr langsame. Der Schädel schien für sein Alter relativ klein zu sein. Den 21. Juni 1891 operirte ich das Kind im allgemeinen Krankenhause. Vom Vorderkopfe gegen das Hinterhaupt zu wurde einen Zoll nach rechts von der Mittellinie und zugleich parallel mit derselben ein Einschnitt in die Schädeldecke gemacht, hierauf schliitt ich mit einer scharfen Knochenzange 2 cm von der frontalen Haargrenze entfernt einen bis in die Nähe des Hinterhaupthöckers reichenden Knochenstreifen aus. Sodann excidirte ich auf der rechten Seite einen schmalen Knochenstreifen über der Rolando'schen Furche, der nach abwärts bis in die Nähe der Schläfengrube reichte. Die Wunden wurden ohne Drainage geschlossen.

Während der folgenden vierundzwanzig Stunden kam es zu einem schweren Shock, und das Kind hatte mehrere heftige epileptische Anfälle. Seit diesem Tage hatte es keinen einzigen mehr. Seine Reizbarkeit ist gewichen, der allgemeine Gesundheitszustand und das psychische Verhalten des Patienten haben sich gebessert; jetzt läuft das Kind umher, spielt und spricht so wie andere Kinder seines Alters.

2. Minnie R., 4 Jahre alt, wurde mir von Dr. Putnam zugewiesen. Dieselbe war ein Fall von angeborener Mikrocephalie und Schwachsinn. Die Eltern waren gesund, die Familiengeschichte in Ordnung, indem die älteren Kinder sich wohl befanden. Das Mädchen hat kaum je ein Wort gesprochen und zeigte nicht mehr Intelligenz als ein Kind von drei Monaten. Die Schädelfontanellen waren sehr frühzeitig geschlossen. Das Kind führte nur ein vegetatives Dasein ohne jede Functionsstörung. Eine Operation versprach in diesem Falle weniger erfolgreich zu sein, als im vorhergehenden; trotzdem wurde dieselbe den 13. Juli 1891 vorgenommen. Drei Centimeter von der Mittellinie entfernt wurde auf der linken Seite 4 *cm* oberhalb der Augenbrauengegend bis zum Hinterhaupthöcker eine Incision gemacht. Sehr nahe zur Mittellinie wurde ein Knochenstreifen ausgeschnitten. Nach Entfernung desselben wurde die Schädeldecke nach links gezogen und über der Rolando'schen Furche ein Streifen ausgemeißelt. Hierauf machte ich über der rechten Rolando'schen Furche einen Einschnitt und schnitt einen noch grösseren Knochenstreifen aus; alle drei Schnittlinien hatten somit einen gemeinschaftlichen Ausgangspunkt. Die mittleren Knochenrinnen werden mittelst Zange hergestellt, die seitlichen mit einem Meißel. Es kam zu keiner starken Blutung, und die Wunden wurden ohne vorhergehende Drainirung geschlossen. Nach der Operation war das Kind nahezu collabirt und zwei Tage lang erforderte es eine constante Aufmerksamkeit. Die Ergebnisse in diesem Falle waren von keiner praktischen Bedeutung. Es zeigte sich wohl eine deutliche psychische Besserung und schien das Kind ein wenig mehr für das, was um dasselbe herum vorging, Interesse zu haben; dies ist fast alles, was über das Ergebnis in diesem Falle gesagt werden kann.

3. W. K., 18 Jahre alt, wurde mir von Dr. Crego zugewiesen. Physisch war Patient sehr gut entwickelt, aber geistig stand er auf der Stufe eines zwei- oder dreijährigen Kindes. Im Alter von fast 5 Jahren waren bei dem Patienten epileptische Anzeichen zu beobachten. Anfälle kamen nur in geringer Zahl vor. Später wuchs deren Häufigkeit an, und gegenwärtig hat er mehrere tagsüber, doch kommen Tage vor, an denen er gar keinen Anfall hat. Gewöhnlich ist seine Stimmung eine normale, doch zeitweilig ist er sehr eigensinnig. Der obere Theil seines Schädels ist relativ schmal, obgleich nicht gar so deutlich. Die Muskeln der rechten Körperseite sind ein wenig atrophirt, und es scheint auch, dass seine epileptischen Anfälle auf der rechten Seite stärker hervortraten als auf der linken. Sonst war sein Befinden ein gutes und auch dessen Familiengeschichte enthielt nichts Auffälliges. Dr. Crego und ich erhofften von einer ausgiebigen Schädelöffnung Besserung, und schlugen wir diesen Versuch dem Vater des Patienten vor, welch' ersterer auch seine Einwilligung zur Vornahme der Operation gegeben hat. Den 20. October 1891 wurde die Operation ausgeführt. Links von der Mittellinie wurde ein langer Einschnitt gemacht. Als ich daran gehen wollte, die Hirnschale in jener Richtung mit einer Amputationssäge zu theilen, fand ich, dass der Schädelknochen sehr dick war. Ich trepanirte dann über der motorischen Rindengegend und trug

hiebei mittelst Hohlmeissels und Hohlzange ein dreieckiges Knochenstück mit dem Durchmesser von 5 *cm* ab. Durch eine kleine Oeffnung in der Dura fand ich, dass letztere nicht angewachsen, dass jedoch Arachnoidea und Pia succulent und ödematös waren. Im Begriffe, einen länglichen Streifen aus dem Schädelknochen auszuschneiden, bemerkte ich, dass der letztere einen Centimeter dick ist, weshalb ich von jedem weiteren Versuche Abstand und dafür mich mit einer breiten Ersatzöffnung begnügte. Die Wunde wurde mit Catgut geschlossen und ein Eisbeutel dem Verbande applicirt. Gegen 6 Uhr abends wurde der Knabe etwas unruhig und bekam einen Anfall. Sein Zustand verschlimmerte sich immer mehr, und trotz beträchtlicher Dosen von Morphium und anderer Beruhigungsmittel wurde der Knabe tobsüchtig, so dass ihm eine Zwangsjacke angelegt und er zugleich chloroformirt werden musste. Um 4 Uhr morgens des anderen Tages starb der Patient infolge von Erschöpfung.

4. J. M., 15 Jahre alt, war bis zu seinem dritten Lebensjahre gesund. Nachher wurde er sehr nervös und furchtsam, da seine Pflegerin ihn häufiger schreckte. Bald bekam der Patient jede Nacht Anfälle, und vom 13. Lebensjahre ab traten dieselben auch tagsüber auf. Später wurde er täglich dreisig- bis vierzimal von Anfällen heimgesucht. In einem solchen fiel er einmal nieder und brach sich seinen Ellbogen, der jetzt zum Theil ankylosirt ist. An seinem Vorderkopfe erlitt er auch hiebei eine bis an den Knochen reichende Quetschwunde. In den letzten zwei Jahren lag er zumeist hilflos im Bette und musste gefüttert werden. Seine abnormen geistigen und die epileptischen Erscheinungen schienen in Cyclen von beiläufig drei Wochen sich einzustellen. In der ersten der drei Wochen pflegte er aufgeregt zu sein, in der zweiten war er von einer traurigen Verstimmlung erfasst, und in der dritten wurde er apathisch und fast ohne Bewusstsein. Selten sprach er etwas. Alle Kinder dieser Familie waren rhachitisch. In letzterem Stadium wurde der Knabe den 2. November 1891 in meine Klinik gebracht, wo es unmöglich war, ihn zu erwecken. Er nahm alles, was man ihm in den Mund steckte; sein Bett war immer besudelt. Arme und Beine befanden sich fast immer in athetoider Stellung, und irgend eine geringe Störung pflegte einen leichten Anfall herbeizuführen, in welchem seine Arme gewöhnlich über den Kopf gezogen wurden. Ueber den motorischen Hirnrindengebieten waren keine Narben nachweisbar. Den 7. November 1891 wurde in meiner Klinik die Operation ausgeführt. Links von der Mittellinie wurde ein langer Einschnitt gemacht, hierauf eine Trepanationsöffnung und zuletzt ein 1 *cm* weiter und 13 *cm* langer Knochenstreifen links vom *Linus longitudinalis* entfernt. Wegen Collapserscheinungen musste die Operation unterbrochen werden. Die Athmung des Patienten setzte aus, und nur mit grosser Schwierigkeit wurde er zu sich gebracht. Die Wunde wurde sobald als möglich geschlossen. Am demselben Abend gieng es ihm wohl besser, doch den nächsten Tag trat wieder die Athetose ein; schliesslich wurde er unruhig und starb an Shock sechsundzwanzig Stunden nach der Operation.

5. S. P., 9 Jahre alt, aus Russland, hatte gesunde Eltern und Geschwister. Patient zeigt eine mangelhafte Schädelentwicklung, insbesondere über dem linken Stirnlappen, er ist schwachsinnig und epileptisch: fast alle fünf Tage traten bei ihm Anfälle auf. Der Vorderkopf des Patienten verläuft so schräg nach hinten, dass letzterer hiedurch das Aussehen eines Aztekenkindes erhalten hat. Geistig ist der Patient sehr beschränkt, murmelt kaum ein halbes Dutzend Wörter her, taumelt im Zimmer herum, ist sonst gutmüthig und

sogar zutraulich. Den 14. November 1891 wurde der Knabe in meiner Klinik operirt. In diesem Falle änderte ich das gewöhnliche Operationsverfahren dahin ab, dass ich einen V-förmigen Lappen abhob, dessen Spitze fast den Gipfel des Schädeldgewölbes erreichte, und dessen Enden sich nahezu bis zu den äusseren angularen Fortsätzen erstreckten. Zu beiden Seiten der Mittellinie wurde sodann je eine kleine Trepanationsöffnung gemacht, hierauf wurden in mit den Schädeldeckeneinschnitten paralleler Richtung zwei Knochenstreifen ausgeschnitten, wodurch eine beträchtliche Spalte im Stirnbeine und in den mit letzterem vereinigten Verbindungsstücken der Nachbarknochen erzeugt worden ist. Ohne Unfall gieng die Operation weiter vor sich und wurde der erste Verbandwechsel erst in acht Tagen vorgenommen, wo man bereits eine vollkommene Wundvereinigung gefunden hat. Die unmittelbaren Wirkungen in diesem Falle waren nicht sehr ausgeprägt; dennoch waren die Anfälle minder häufig und weniger heftig, und als der Knabe wenige Wochen später das Krankenhaus verliess, hatte er bereits den schwankenden Gang verloren, auch zeigten dessen verschiedene Handlungen und Rede bei weitem mehr Zweckdienlichkeit, als es vorher der Fall war. Doch am Ende eines Jahres erstaunte ich über die in diesem Falle erzielten Resultate. Drei Monate lang hatte der Patient keine Anfälle gehabt, und eine oder zwei Wochen nachher stellte er sich in meiner Klinik vor. Er kam zu mir und fragte mich in klaren und verständigen Worten, ob er die Schule bereits besuchen könne? Ich conversirte mit ihm vor allen Leuten, um mich zu überzeugen, ob er normalen Verstand besitzt, und verständig und richtig antwortet. Nebenbei hat sich der Patient physisch recht gut entwickelt, und auch sein Gesichtsausdruck verrieth bereits Intelligenz, während derselbe vor einem Jahre einen blöden Eindruck hervorgerufen hat.

6. C. S., 12 Jahre alt, aus Warren, wurde mir von Dr. Baker zugewiesen. Dieses Kind war gleichfalls schwachsinzig, sprach sehr wenig, war ab und zu sehr gereizt und hatte zeitweilig häufig epileptische Anfälle. Der linke Arm war theilweise gelähmt, dennoch aber gebrauchte er denselben bald mehr bald weniger. In diesem Falle war auch eine bedeutende Schädelasymmetrie vorhanden, da rechterseits eine Depression bestanden hatte. Das Mädchen wurde an denselben Tage wie der vorhergehende Fall operirt. Rechts von der Mittellinie wurde ein nahezu 1 cm breiter Knochenstreifen, der nach rückwärts und nach vorwärts gegen das Stirnbein sich erstreckte, ausgeschnitten. Die Dura wurde nicht gespalten. Nach dem ersten Verbande, eine Woche nach der Operation, war die Wunde bereits vollkommen vereinigt, und nur ein leichter Verband wurde noch applicirt. Einige Stunden später wurde die Patientin unruhig, riss den Verband ab, zerzte an den Wundrändern, so dass die Wunde in ihrer ganze Weite klaffte. Nach vorgenommener Desinfection mit Wasserstoffsuperoxyd wurde die Wunde wieder verbunden, doch heilte sie dann erst bei dem langsameren Prozesse der Granulation. In den wenigen Wochen ihres Spitalsaufenthaltes besserte sie sich ein wenig. Ein Brief des Dr. Baker vom 25. October 1892, etwa ein Jahr später, setzte mich in Kenntnis, „dass das Mädchen keineswegs sich besser als vor der Operation befinde. In den ersten drei Monaten nach der Operation war die Zahl der Anfälle bedeutend geringer, doch in den letzten drei Monaten waren die Krämpfe zugleich heftig und zahlreich, indem das Mädchen mehrmals im Tage von denselben befallen worden ist. Ihr psychischer Zustand ist derselbe wie vor der Operation.“

Schlussfolgerungen.

Die kritische Durchsicht der klinischen Typen der infantilen Hirn-atrophie, ferner die Betrachtung der diese Typen hervorrufenden pathologischen Zustände und der Ergebnisse der chirurgischen Behandlung mittelst Craniotomie führen zu folgenden Schlussbemerkungen:

1. Mit oder ohne Epilepsie bei Kindern auftretende Hemiplegie, sensorische Defecte und vorkommender Schwachsinn sind der medicinischen Behandlung nicht zugänglich. Jedes gesetzlich zulässige Mittel, durch welches ein Individuum vor lebenslänglicher Invalidität bewahrt und dessen Familie der steten Versorgung desselben enthoben wird, darf angewendet werden.

2. Die pathologischen Zustände, welche die erwähnten Symptome hervorrufen, können entweder in grossen Defecten und Atrophien des Gehirnes oder in einer Entwicklungshemmung der cerebralen Zellen bestehen, ohne dass hiebei eine mikroskopische Veränderung nachweisbar ist.

3. Es ist gegenwärtig unmöglich, in jedem gegebenen Falle den vorliegenden pathologischen Zustand ohne Explorativoperation absolut zu bestimmen.

4. Derartige Operationsverfahren sind nicht ganz gefahrlos, doch wenn bei Eröffnung der Dura die nöthige Vorsicht geübt und die Operation so rasch als nur möglich zu Ende geführt wird, können die Gefahren gänzlich vermieden werden.

5. Liegen manifeste atrophische Zustände vor, dann ist das Ergebnis der Operation kein günstiges. Ist aber in einem Falle ein Zustand von gehemmter Entwicklung des cerebralen Gewebes vorhanden, dann mag die Operation von Vortheil sein. Werden vorhandene Infarcte, Cysten oder Geschwülste entfernt, dann ist die Möglichkeit einer Herstellung gesteigert. Ist der Schädel infolge frühzeitiger Vereinigung der Nähte in ausgeprägter Weise mikrocephalisch, dann kann auf operativem Wege, dem Gehirne ein weiterer Raum geschaffen werden und durch letzteren werden auch das Wachsthum und die weitere Entwicklung des Gehirnes angeregt.

6. Nach vorgenommener Craniotomie wird häufig die Frequenz der epileptischen Anfälle herabgesetzt und der Charakter derselben modificirt. Bleibt die Schädellücke nur mit weichem Gewebe bedeckt, so scheint letzteres gleichsam als Sicherheitsventil zu wirken, indem es den im intracraniellen Inhalte stattfindenden Veränderungen die freie Entfaltung gestattet, ohne irgend einen Druck auf das Gehirn zu erzeugen.

7. Hemiplegie, Aphasie, Athetose und sensorische Defecte sind durch Operation günstig beeinflusst worden, und in einer Anzahl von Fällen besserte sich der psychische Zustand sehr bedeutend.

Viertes Capitel.

Trepanation bei Hirnblutung.

Verzeichnis der Fälle, in welchen Infarcte aus dem Gehirne entfernt worden sind. Bericht über eigene und ausgewählte Fälle. Die Symptome der traumatischen Hirnblutung. Differentialdiagnose zwischen intraduraler und extraduraler Blutung. Operationen wegen nicht traumatischer Blutung.

In der beachtenswerten Arbeit, welche Macewen im Jahre 1888 in der British Association vorgetragen hatte, berichtete derselbe über drei Fälle, in welchen er von der Hirnoberfläche Blutfaserstoffgerinnsel entfernt hatte, wobei er durch Symptome, welche auf eine Affection des motorischen Hirnrindengebietes hinwiesen, zur Vornahme dieser Operationen geleitet worden ist.

In dem ersten Falle lag eine Lähmung der linken Gesichtshälfte und des linken Armes vor, und befand sich das Blutfaserstoffgerinnsel gerade über dem unteren Drittel des motorischen Feldes. Die Operation wurde in diesem Falle im Jahre 1879 vorgenommen. Im Jahre 1883 wurden zwei ähnliche Operationen mit günstigem Resultate ausgeführt: die erste behufs Behebung einer Armlähmung; die zweite in der Absicht, eine Arm- und Beinlähmung zu heilen. In allen drei Fällen haben sich die krankhaften Symptome sofort nach dem Unfalle entwickelt, es traten bei ihnen die allgemeinen Erscheinungen des Hirndruckes auf und alle drei Fälle genasen nach Entfernung der Blutfaserstoffgerinnsel.

Seit jener Zeit bis heute sind beiläufig dreissig Fälle veröffentlicht worden, in welchen Blutfaserstoffgerinnsel von dem Gehirne erfolgreich entfernt worden sind. In der Mehrzahl dieser Fälle kam es in wenigen Stunden nach der Kopfverletzung zur Hämorrhagie. Einige von diesen dreissig operirten Fällen waren solche mit spontaner intracranieeller Hämorrhagie ohne äussere Verletzung.

Traumatische Hämorrhagie.

In den von Ball und Schneider mitgetheilten Fällen bildeten sich nach Messerstichwunden in der linken Schläfegegend in allmählicher Zunahme die Erscheinungen des Hirndruckes mit Entwicklung vollständiger Aphasie und leichter rechtsseitiger Lähmung aus. In beiden Fällen war die nach Trepanation des Schädels blossgelegte Dura pulslos und durch und durch blutig imbibirt, und nach Spaltung derselben sah man breite, schwarze und theerig aussehende Blutfaserstoffgerinnsel, die in beiden Fällen leicht entfernt werden konnten. Die Patienten erlangten voll-

ständig ihre Sprache wieder, doch in Schneiders Falle blieb eine leichte Gesichtslähmung sogar am Ende von sechs Monaten noch zurück.

Die Krankengeschichte von Ball's Fall ist folgende:¹⁾

F. B., 26 Jahre alt, wurde den 21. September 1887 aufgenommen. Zehn Tage zuvor wurde Patient mit einem Federmesser an seinem Kopfe verletzt. Seit dieser Verletzung konnte er beim Sprechen nicht die richtigen und passenden Wörter finden; so sagte er beispielsweise statt „pain“ „man“, wenn er sich über Schmerzen an der wunden Kopfseite beklagte. Es schien auch, dass er nicht alles, was man zu ihm sagte, verstanden hatte; auch war er nicht imstande zu lesen und vorgesagtes nachzuschreiben. Bei der Untersuchung fand man über der Schläfebeinschuppengengegend eine mit der Schädeldecke verwachsene Narbe, die tief durch den Schläfenmuskel drang. Der Patient war unfähig, Dinge, die ihm vorgewiesen wurden, richtig zu benennen; im Sprechen gebrauchte er beständig unrichtige Wörter oder nur Theile von Wörtern. Als der Patient unter meine Beobachtung kam, konnte eine Lähmung der sichtbaren willkürlichen Muskeln nicht entdeckt werden. Da fünf Tage nach der Aufnahme die Symptome bedeutend anwuchsen, wurde zur Operation geschritten. Ein Hautlappen, der in seiner Mitte die Narbe enthielt nebst einem Theile des Schläfenmuskels, wurde nach abwärts gezogen, worauf eine Wunde auf der Schläfebeinschuppe in der Form und Grösse des spitzigen Theiles eines Federmessers sichtbar wurde. Ein mittelgrosser Trepan wurde hierauf angelegt, ein kreisförmiges Knochenstück ausgeschnitten, mit der Stichwundstelle in seiner Mitte; dies alles konnte nur mit grosser Schwierigkeit vorgenommen werden, da der untere Theil des auszuschneidenden Knochenstückes sehr dünn, während der obere Theil ausnehmend dick war; das Knochenstück wurde trotzdem ohne Verletzung der Dura durch den Trepan entfernt. Man fand weiters, dass der Messerstich durch die Dura und das Gehirn gedrunken war. Die Wunde in der Dura wurde erweitert, wobei der hintere breite Ast der mittleren Hirnhautarterie durchgeschnitten wurde, infolge dessen die Uebersicht ein wenig gelitten hat. Ein gekrümmter Forceps wurde längs der Hirnwunde langsam durchgeführt, wobei ein schwarzes Blut-faserstoffgerinnsel zutage trat, das allmählich durch den inneren Gehirndruck herausgestossen worden ist. Weitere Stücke des Gerinnsels wurden durch die Krummzange und durch eine sanfte Einspritzung einer sehr schwachen Sublimatlösung entfernt. Nachdem ein Drainrohr eingeführt worden, wurde der Hautlappen in seine frühere Lage gebracht und mittelst tiefer Nähte in letzterer fixirt. Am Abend desselben Tages war der Patient bereits viel verständiger. Den nächsten Tag war er wieder mehr aphasisch und fand man das Drainrohr ganz verstopft. Nach Durchgängigkeit desselben konnte man eine bedeutende Masse abgebröckelter Blutklümpchen entfernen, worauf sich das Sprachvermögen besserte. Von da ab gieng der Patient seiner Heilung ohne Unterbrechung entgegen.

Schneider (Archiv für klinische Chirurgie, Band XXXIV., Heft 3) theilt folgende Krankengeschichte mit:

Patient, der 18 Jahre alt war, wurde an seiner linken Schläfenseite mit einem Federmesser angestochen, worauf fast unmittelbar eine Lähmung der rechten Gesichtshälfte, des rechten Armes und Beines sich eingestellt hat.

¹⁾ Dublin Journal, 1888, vol. 86, p. 243.

Vier Tage nachher wurde er in das Krankenhaus nach Königsberg gebracht. Damals fand man eine kleine fast verheilte Wunde in der Gegend über der dritten Stirnwindung. Patient war bei vollem Bewusstsein und antwortete mittelst Zeichensprache, da er nicht ein Wort sprechen konnte. Da die Hemiplegie ohne Fiebererscheinungen zunahm, so brachte Schneider dieselbe mit einer massigen Blutextravasation in Zusammenhang und nahm behufs Wegschaffung derselben neun Tage nach der erlittenen Verletzung die Operation vor. Ueber der Wundstelle trepanirte er den Schädel, öffnete die Dura und entfernte ein kleines Blutfaserstoffgerinnsel, fasste den ersten Ast der mittleren Hirnarterie, die in das Gehirn hinein blutete, und unterband sie mit Catgut. Die Wunde wurde dann gereinigt, die Oeffnung in der Dura mit feinem Catgut vernäht, die Weichtheile, die zur Bedeckung des Gehirnes dienten, wurden gleichfalls vernäht, ein Drain eingeführt und ein Listerverband angelegt. Die Wunde heilte per primam. Den dritten Tag nach der Operation begann der Patient zu articuliren und am 4. Tage sprach er vollkommen. Die Hemiplegie gieng rascher zurück, Bein und Arm wurden in acht Tagen vollkommen beweglich, doch die Gesichtslähmung war nach Verlauf von 6 Monaten noch nicht ganz gewichen.

In den von Owen,¹⁾ Walker,²⁾ Winkler,³⁾ Homans,⁴⁾ Allingham⁵⁾ und von Croft⁶⁾ veröffentlichten Fällen entwickelten sich die cerebralen Lähmungserscheinungen innerhalb weniger Stunden nach einer schweren Verletzung, welche in zweien dieser Fälle einen Schädelbruch nach sich gezogen hat.

In diesen Fällen war die Trepanation vom Standpunkte des Chirurgen durch die Sachlage indicirt. In allen diesen Fällen führte die Nothwendigkeit, den Hirndruck zu erleichtern und die zunehmende Paralyse aufzuhalten, dazu, die Dura zu eröffnen und die vorgefundenen Blutgerinnsel zu entfernen. In allen diesen Fällen bildeten sich die Symptome nach und nach zurück und die Patienten wurden vollkommen wiederhergestellt: nicht bloss von den Folgen der Operation, sondern auch von ihren cerebralen Symptomen.

In Fällen welche von Duret,⁷⁾ Brewer und Carson,⁸⁾ Mouisset⁹⁾ und Armstrong¹⁰⁾ beobachtet worden sind, hatten sich die Cerebralsymptome nach Verletzungen entwickelt, sich aber nur langsam ausgebildet und waren nicht mit Fracturen des Schädels verbunden. In diesen Fällen wurde die Operation erst mehrere Wochen nach der Verletzung vorgenommen. In allen diesen Fällen war der Weg für die Operation durch Symptome der Lähmung oder der Aphasie vorgezeichnet. In allen wurde der Infarct aufgefunden und entfernt, und der Patient geheilt.

¹⁾ Owen: Brit. Med. Journ., 13. Oct. 1888.

²⁾ Walker: Med. and Surg. Reporter, 1890.

³⁾ Winkler: Brit. Med. Journ., 22. Aug. 1891.

⁴⁾ Homans: Bost. Med. and Surg. Journ., Juni 1890.

⁵⁾ Allingham: Brit. Med. Journ., 20. April 1889.

⁶⁾ Croft: Lancet, 10. Jänn. 1889.

⁷⁾ Duret: La Semaine Médicale, Apr., 1891.

⁸⁾ Brewer und Carson: Amer. Jour. Med. Sci., Feb., 1892.

⁹⁾ Mouisset: Lyon Medical, 1889, p. 204.

¹⁰⁾ Armstrong: Jour. Amer. Med. Assoc., 1891.

Ein ziemlich ähnlicher Fall ist der folgende, welcher vor zwei Jahren von Dr. McBurney und mir veröffentlicht wurde.¹⁾

Beobachtung XVIII. Traumatische Blutung aus einer Vene der Pia Mater — Compression der Broca'schen Windung und der sensorischen sowohl als der motorischen Region der Rinde — Aphasie — Theilweise rechtsseitige Hemiplegie und Hemianästhesie — Trepanation — Entfernung des Infarets — Heilung.

Krankengeschichte. Ein Arzt, 40 Jahre alt, ist am 17. August 1889 aus seinem Wagen gestürzt. Er war durch den Fall nur leicht betäubt, hatte keine Wunde und war instande, seiner Frau, die verletzt erschien, nachhause zu helfen. Während mehrerer Stunden schien er, ausser einigen Beulen, keinen Schaden erlitten zu haben. Er war am selben Nachmittage instande, einen Patienten zu empfangen und eine hypodermatische Injection zu verabreichen. Im Laufe des Abends aber trat Delirium, dann Stupor ein, und während der folgenden drei Tage lag er in einem halbcomatösen Zustande da. Am Morgen nach der Verletzung erschien er rechterseits vollständig hemiplegisch und war von Aphasie befallen. Als nach einer Woche sein Bewusstsein wieder vollkommen klar geworden war, zeigte sich, dass seine Aphasie eine durchaus motorische war, da er das, was zu ihm gesagt wurde, verstehen und auch lesen konnte. Die Hemiplegie war von einer theilweisen Anästhesie begleitet. In den gelähmten Gliedern hatte er ein Gefühl der Steifheit, war für Berührung und Schmerz weniger empfindlich; dagegen bestand vollkommene Empfindlichkeit für Kälte und Hitze. In diesem Zustand blieb er bis December. Jetzt wurde er nach New-York gebracht und im Roosevelt-Hospital aufgenommen, wo er unter unsere Beobachtung kam.

Untersuchung. Der Patient, ein grossgewachsener Mann, war nicht instande, irgend etwas zu sprechen, selbst nicht „ja“ oder „nein“. Nur die Vocale waren die einzigen Laute, die er mit Anstrengung hervorbringen konnte. Er verstand offenbar die an ihn gerichteten Fragen, versuchte mittelst Gebarden zu antworten und mit seiner linken Hand zu schreiben. Es wurde jedoch constatirt, dass er auch psychisch etwas schwerfällig war. Solin konnte auch die Untersuchung des Muskelsinnes kein befriedigendes Resultat ergeben. Dagegen konnten die Berührungs- und die Schmerz-Empfindlichkeit untersucht werden, welche sich an der gelähmten Seite herabgesetzt erwiesen. Seine Stimmung war sehr unbeständig, oft lachte er ohne genügende Veranlassung, und oft war er wieder sehr niedergeschlagen. Der ophthalmoscopische Befund war normal. Sehkraft und Gehör normal. Die rechtsseitige Hemiplegie war eine partielle. Er war instande, seine Augäpfel nach allen Seiten zu bewegen; war aber nicht instande, den Kopf nach rechts zu wenden. Die linke Pupille war um ein Drittel grösser als die rechte, aber beide reagirten normal. Seine Gesichtsmuskeln waren ein bischen schlaff, aber nicht gelähmt, und seine Zunge konnte er gerade vorstrecken. Sein Arm war fast gänzlich gelähmt; die einzige ausführbare Bewegung war eine geringe Abduction in der Schulter. Sein Bein war im Hüft- und Kniegelenk etwas beweglich, und mit der Unterstützung zweier Personen konnte er, das Bein nachschleppend, gehen; er konnte aber allein nicht aufrecht stehen. Die Hand befand sich in Flexion

¹⁾ Brain, Part LV., p. 255.

und Pronation, das Bein war gestreckt. Beide Glieder waren sehr steif, und alle tiefen Reflexe waren sehr gesteigert, so dass Clonus in Hand und Fingern sowie an der Patella und dem Sprunggelenk leicht hervorgerufen werden konnte. Er beherrschte seine Sphincteren vollkommen. Auf der Kopfschwarte keine Narben.

Diagnose. Es erschien wahrscheinlich, dass durch den Fall die Ruptur eines kleinen Gefäßes erfolgt war, aus welchem eine sehr langsame Blutung eingetreten war. Wegen des äusserst langsamen Auftretens der Symptome wurde angenommen, dass das Gefäss eher eine Vene als eine Arterie gewesen sei. Der Sitz des Extravats wurde an der Gehirnoberfläche, nicht im Innern der linken Hemisphäre vermuthet. Seine nähere Lage wurde im hinteren Theil der dritten Stirnwindung und oberhalb der vorderen Centralwindung, in

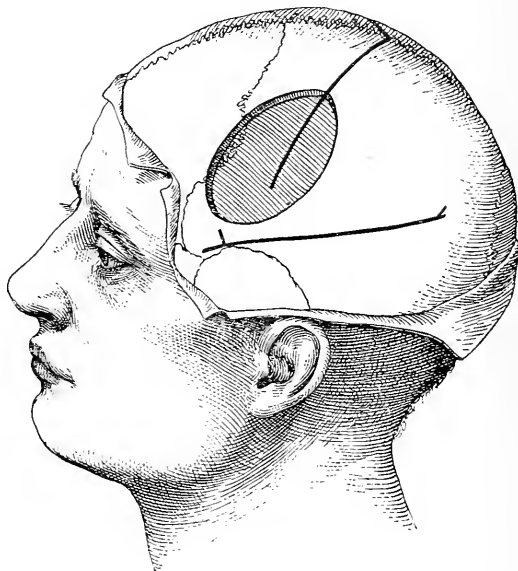


Fig 48.

Die Zeichnung zeigt die Oeffnung im Schädel im Falle der achtzehnten Beobachtung.

ihrem mittleren Drittheil, angenommen, wie das Diagramm zeigt. Ein nicht tief eindringendes Gerinnsel an dieser Stelle könnte, ohne einen Druck auf die Region für die Gesichtsmuskeln auszuüben, eine absolut totale motorische Aphasie verursachen; während hingegen ein Gerinnsel unterhalb der Cortex oder in der Kapsel schwerlich eine totale, beständige motorische Aphasie und Lähmung des Armes hervorrufen könnte, ohne gleichzeitig Paralyse der Gesichtsmuskulatur und der Zunge zu veranlassen. Es erschien am räthlichsten, sich auf das Ergebnis dieser Diagnose bei der Operation zu stützen.

Operation. Am 13. December 1889 nahm Dr. McBurney die Trepanation des Schädels vor. Die Trephine wurde an einem Punkte, $1\frac{7}{8}$ Zoll hinter und $\frac{7}{8}$ Zoll oberhalb des äusseren Winkels des Stirnbeines, angesetzt, und die Oeffnung wurde dann mit Beisszangen erweitert, bis eine ovale Region der Dura von drei Zoll Länge und zwei Zoll Breite freigelegt war. Die Dura

pulsirte nicht. Nach Eröffnung der Dura erschien die Pia sehr ödematös und farblos. Die Oberfläche des Gehirnes war von der Dura durch einen, einen halben Zoll tiefen Zwischenraum getrennt und pulsirte nicht. Der Infarct zeigte sich unter der Pia, auf dem hinteren Theil der dritten Stirnwindung sitzend. Von hier breitete er sich in einer dünnen Schichte über die vordere Centralwindung aus (in Fig. 49 durch Schraffirung bezeichnet) bis zum Rolando'schen Spalt. Dieser war, wie das Diagramm zeigt, durch ein zweites, grösseres Gerinnsel ausgefüllt, das sich nach unterhalb erstreckte und die „Sackgasse“ am unteren Ende des Rolando'schen Spaltes ganz ausfüllte und ausdehnte. Der Infarct hatte sich nicht über das untere Drittel der vorderen Centralwindung erstreckt und das oberste Viertel des Rolando'schen Spaltes nicht erreicht. In einer Entfernung von ungefähr einem Zoll rund um das Gerinnsel erschien das Gehirn gesund und pulsirte auch; aber die Theile der Rinde, auf denen der Infarct auflag, pulsirten nicht und waren fleckig, gelblich-roth verfärbt. Nach einer Incision an die Pia wurde das

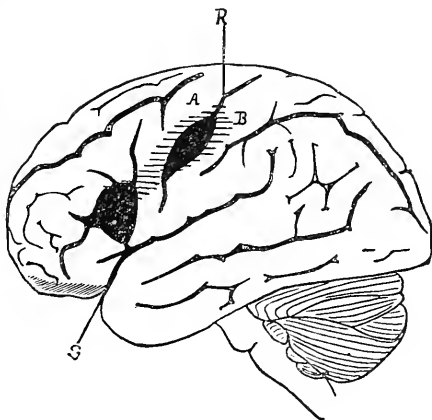


Fig. 49.

Diagramm der linken Grosshirnhemisphäre, die Lage des Gerinnsels im Falle der achtzehnten Beobachtung zeigend.

Gerinnsel nach und nach mittelst feiner Schwämme entfernt. Aus dem Rolando'schen Spalt wurde mindestens eine Drachme des Gerinnsels herausbefördert, zum Theil noch organisirte Substanz enthaltend. Nach Beendigung der Operation war es noch auffälliger, wie das Gehirn sich von der Schädeldecke zurückgezogen hatte. Die Operation wurde unter strengen aseptischen Cantelen durchgeführt, und es trat in ihrem Gefolge keine Steigerung der Temperatur auf. Die Wunde bekam einen offenen Verband, wurde mit Gaze ausgekleidet, und Drainage-Röhren wurden eingelegt. Drei Tage nach der Operation ergab sich beim Wechsel des Verbandes, dass die ganze Oberfläche des Gehirnes normal pulsirte und dass diese Oberfläche von normaler Färbung und Beschaffenheit war. Nach einer Woche konnten die Drainage-Röhren entfernt werden, und nach drei Wochen war die Wunde vollkommen verheilt. Das Niveau der Kopfhaut auf dem Grunde der Höhlung blieb einen Zoll unter dem normalen Niveau.

Ergebnis. Am Abend des Operationstages konnte der Patient zum erstenmale seit der Verletzung, die er erlitten hatte, „ja“ und „nein“

sagen. Und seither ist die Besserung in Sprache und Beweglichkeit fortschreitend geblieben. Nach ein paar Tagen konnte bemerkt werden, dass er viel intelligenter geworden und weniger wechselnden Stimmungen unterworfen war. Die Kraft im Beine begann bald zuzunehmen, und zwei Monate nach der Operation war er imstande, auf einen Stock gestützt herumzugehen. Die Rückkehr der Sprachfähigkeit war langsam aber ununterbrochen. Es sah aus, als ob er eine neue Sprache erlernen müsse. Er wiederholte die Wörter so lange, bis er sie erlernt hatte. In den ersten drei Monaten drückte er sich nur einsilbig aus; dann fügte er zwei Wörter zusammen; dann gebrauchte er kurze Sätze von drei oder vier Wörtern. Im gegenwärtigen Zeitpunkt, drei Jahre nach der Operation, versteht er seine Praxis in seiner Geburtsstadt, kann ohne Stock herumgehen, kann sofort jeden ihm gezeigten Gegenstand benennen. Beim Sprechen fasst er aber immer nur wenige Wörter zusammen, spricht nicht fließend. Er schreibt mit seiner linken Hand, und, bestünde nicht die geminderte Kraft seiner rechten Hand, so könnte er als leidlich gesund betrachtet werden. Die Paralyse der rechten Hand ist aber zurückgeblieben und gleichzeitig eine merkliche Verminderung der Berührungs- und Schmerz-Empfindlichkeit. An den Fingerspitzen werden zwei berührte Punkte selbst in einer Entfernung von 2 *cm* als einer empfunden. Der Muskel- und der Temperatursinn sind vollkommen. Er kann den Ober- und Vorderarm mit Kraft nach allen Richtungen bewegen und die Hand in Supination bringen; die möglichen Bewegungen unterhalb des Handgelenkes aber sind sehr geringfügig, die Finger bleiben gekrümmt und steif. Die Reflexe sind viel weniger gesteigert als vor der Operation; es entsteht nicht mehr Clonus, ausser am Sprunggelenk. Der Kopf kann nach allen Richtungen bewegt werden. Die beiden Pupillen sind gleich weit.

Stanley Boyd berichtet den folgenden Fall in den *Clinical Society's Transactions*, 1892, p. 157:

M. J. L., Mann von 40 Jahren, ist am 31. März 1891 vom Pferde gestürzt, war betäubt, konnte aber die Stiege hinaufsteigen und legte sich zu Bett. Er hatte Flimmern vor den Augen und war an der linken Seite des Kopfes geschwollen; hatte aber keine Wunde der Kopfschwarte. Zwei Wochen lang litt er etwas an Kopfschmerzen, dann war er imstande, aufzustehen und seinem Berufe nachzugehen. Am 18. Juni trat der Kopfschmerz wieder auf, und seine rechte Hand wurde schwerfällig. Am 22. Juni war er benommen, verworren, albern, und das Gedächtnis war geschwächt. Er hatte Lähmung der rechten Hand und Schwäche des rechten Beines. Die rechtsseitige Hemiplegie nahm zu, er verfiel in Coma und bekam Fieber. Er wurde am 28. Juni 1892 linkerseits trepanirt, an der dem Armcentrum entsprechenden Stelle. Nach Eröffnung der Dura zeigte sich eine Cyste, und aus dieser traten nach einer Incision vier Unzen einer dunkelrothen Flüssigkeit aus. Die Höhlung wurde drainirt. Er delirirte noch neun Tage, wurde aber nach und nach wieder hergestellt und am 15. August vollkommen gesund aus dem Spital entlassen. Er war bis Mai 1892, dem Zeitpunkt des Berichtes, durchaus gesund geblieben.

Die angeführten Fälle erweisen zur Genüge die Möglichkeit, cerebrale Hämorrhagien auf dem Wege der Trepanation zu heilen.¹⁾ Wenn

¹⁾ Auch Lamphear hat bei cerebraler Hämorrhagie trepanirt. Diese Krankengeschichte ist aber so unvollkommen, und der Bericht so kurze Zeit nach der Operation erstattet worden, dass von der Reproduction des Falles hier abgesehen wurde. Vgl. *Amer. Jour. of Surg. and Gyn.*, Jänner 1892.

bei dem Verletzten eine Stichwunde oder eine Fractur des Schädels vorliegt oder ein schwerer Sturz auf den Kopf stattgefunden hat, so lassen gewöhnlich die sich entwickelten Symptome von intracraniellem Druck im Zusammenhange mit den localisirbaren Symptomen der einseitigen Lähmung wenig Zweifel für die Diagnose übrig. Die Hämorrhagie, die an der Oberfläche des Gehirnes nach Verletzungen auftritt, ist gewöhnlich die Folge der Ruptur einer Vene der Pia mater. Der Blutaustritt ist ein langsamer; das Gerinnsel breitet sich unter der Pia mater oder auf derselben in einer breiten, dünnen Schichte aus. Das Blut setzt sich in den Spalten des Gehirnes fest, drängt ihre Wandungen auseinander, übt auf die neben und unter der Spalte liegende Hirnmasse einen Druck aus. Dieser langsam anwachsende Druck übt mitunter einen solchen Reiz aus, dass Krämpfe oder localisirte Convulsionen auftreten; er genügt gewöhnlich, um die Functionen der Cortex zu hemmen, so dass Lähmung entsteht, wenn das Gerinnsel in der motorischen Region liegt, Aphasie, wenn es in den Sprachcentren, Hemianopsie, wenn es in den Sehecentren seinen Sitz hat. Die langsame Entwicklung derartiger Symptome ist ein gewichtiger Grund für die Annahme einer oberflächlichen Hämorrhagie. Um die Diagnose zu sichern, muss man die Symptome des intracraniiellen Druckes mit localisirbaren Symptomen zusammenhalten. Die ersteren sind: ein stuporöser Zustand, der nach und nach in Coma übergeht, röchelnder Athem, langsamer, manchmal unregelmässiger Puls, Ansteigen der Temperatur bis 101° und 103°. Sowohl gänzliche Harnretention als auch Polyurie sind beobachtet worden, und Auftreten von Eiweiss oder Zucker im Urin ist nichts Seltenes. Erbrechen kommt vor, wenn die Patienten nicht im tiefen Coma liegen. Ungleichheit der Pupillen mit Erweiterung an der Seite der Drucksteigerung ist beobachtet worden.

Extradurale und intradurale Hämorrhagie.

So oft nach einer Verletzung am Kopfe, mit oder ohne Fractur der Schädelknochen, sofort ausgesprochene Cerebral-Symptome auftreten, entsteht die Frage, ob die Hämorrhagie, von welcher vermuthlich die Symptome ausgehen, extradural oder intradural ist. Diese Frage ist oft eine sehr schwierige, und manchmal ist ihre Beantwortung unmöglich. Extradurale Hämorrhagie erfolgt fast immer aus der mittleren Meningealarterie; intradurale Hämorrhagie kann jedoch an jeder beliebigen Stelle der Gehirnoberfläche eintreten. Die obige Frage wird nur in jenen Fällen entstehen, in welchen Anzeichen von Paralyse vorhanden sind — denn Hämorrhagie aus der mittleren Meningealarterie verursacht einen Druck, dessen grösste Intensität sich über den Centralwindungen äussert, und bewirkt stets Hemiplegie. Die Symptome der Hämorrhagie aus der mittleren Meningealarterie sind am vollständigsten durch Jacobson in den „Guys Hospital Reports.“ 1886, analysirt und beschrieben worden, eine Studie, deren Schlussresultate sich auf 78 beobachtete Fälle stützen. Jacobson macht darauf aufmerksam, dass die Gewalt, die eine Ruptur der mittleren Meningealarterie verschuldet, oft eine geringe ist und zu gering, um eine Fractur des Knochens zu veranlassen.

Er zählt die folgenden Symptome einer solchen Hämorrhagie nach der Reihenfolge ihrer Bedeutung auf:

Gewöhnlich liegt ein Intervall der Lucidität oder des Bewusstseins zwischen der anfänglichen Erschütterung und dem ersten Auftreten der Symptome des intracraniellen Druckes, als Somnolenz, Stupor und Coma. Dieses Intervall kann nur eine Stunde, es kann aber auch bis zu zehn Tagen dauern. Bei intraduralen Hämorrhagien wäre ein langes Intervall viel unwahrscheinlicher.

Die Hemiplegie tritt an der der Verletzung entgegengesetzten Seite auf. Gesicht, Arm und Bein werden gewöhnlich ergriffen; das Bein aber in weit geringerem Maasse als der Arm und niemals für sich allein. Das ist leicht zu verstehen, wenn wir uns erinnern, dass die Centren für das Bein, in der Nähe des Scheitels liegend, durch ein Gerinnsel in der Gegend der Arteria meningialis media nicht stark comprimirt werden können (s. Fig. 50). Es liegt dagegen kein Grund vor, warum ein intradurales Gerinnsel sich nicht ebenso gut auf das Bein — wie auf das Armeentrum erstrecken könnte und nicht ersteres allein ergreifen könnte. Bei extraduraler Hämorrhagie gehen Convulsionen selten dem Auftreten hemiplegischer Erscheinungen voraus; bei intraduralen Hämorrhagien sind sie jedoch nicht selten, insbesondere wenn diese Zerreibungen des Hirngewebes verursacht haben. Bei extraduralen Blutungen ist der Puls langsam und hart, wird jedoch gegen das Ende des Lebens sehr beschleunigt. Bei intraduralen Blutungen ist der Puls von Anfang an eher beschleunigt.

In beiden Fällen können langsames, behindertes, röchelndes Athmen und Erhöhung der Temperatur vorkommen.

Erbrechen ist häufiger bei extra- als bei intraduralen Blutungen. Die Veränderungen der Pupillen sind als ein wichtiges Symptom zu betrachten. Erweiterte Pupillen deuten auf intracraniellen Druck; die Pupille an der Seite des Druckes ist weit und oft gegen Licht reactionslos. Jacobson ist der Meinung, dass die Ungleichheit der Pupillen bei intraduralen Hämorrhagien weniger ausgesprochen ist. Diese Behauptung mag indessen bezweifelt werden.

Eine einseitige Herabsetzung der Sensibilität an der Seite der Lähmung deutet auf eine Ausdehnung des Gerinnsels nach hinten hin; während das Auftreten von Aphasie bei linksseitiger Lage des Gerinnsels auf eine Erstreckung nach vorn hindeutet. Dasselbe gilt für intradurale Hämorrhagien; nur ist es in diesem Falle wahrscheinlicher, dass Aphasie allein, ohne Hemiplegie, auftritt. Dies ist, wenn man Fig. 50 ins Auge fasst, leicht einzusehen.

Störungen in der Beherrschung der Sphincteren und in den automatischen Bewegungen sind in der Reihe der von Jacobson aufgeführten Symptome die letzten.

Aus dieser Uebersicht geht klar hervor, wie ungemein schwierig die Unterscheidung zwischen intraduraler und extraduraler Blutung werden kann. Wenn aber die Diagnose einer Blutung überhaupt feststeht, welche auf die Convexität des Gehirnes einen Druck ausübt, und wenn der betreffende Fall sich offenbar ernst gestaltet, so wird es sich in der Regel empfehlen, zur Trepanation zu schreiten. Findet sich

dann das Gerinnsel nicht ausserhalb der Dura, so muss es eben innerhalb derselben aufgesucht werden.

Es ereignen sich Fälle von Kopfverletzungen, bei welchen die allgemeinen Zeichen des intracraniellen Druckes im Gefolge des Trauma auftreten, jedoch keine localisirbaren Symptome, wie Paralyse, Verlust der Sensibilität, Aphasie, vorhanden sind, welche den Chirurgen bei seinem Vorgehen leiten könnten. Wo solche localisirbare Symptome fehlen und die ursprüngliche Kopfverletzung nicht genügende äusserliche Spuren hinterlassen hat, um der Operation den Angriffspunkt anzuzeigen, da ist die Trepanation eine sehr gewagte Sache, und die Chancen, das Gerinnsel aufzufinden, sind dann durchaus nicht gross.

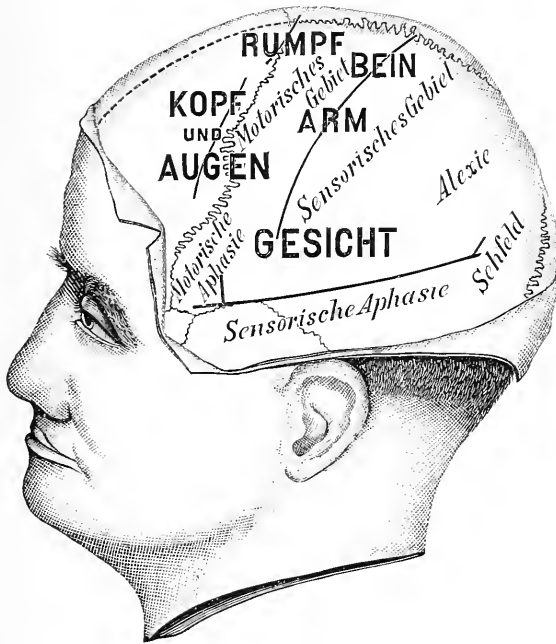

Fig. 50.

Diagramm der linken Seitenansicht des Kopfes, welche die Lage der verschiedenen Functionen entsprechenden Rindfelder und ihre Beziehung zum Rolando'schen und Sylvius'schen Spalt zeigt. Die Symptome, welche ein intradurales oder extradurales Gerinnsel hervorruft, sind von der Lage desselben abhängig.

Wenn die localisirbaren und die allgemeinen Symptome des intracraniellen Druckes vereinigt sich entwickeln, so ist es immerhin gerathen und vorsichtig, den Patienten, bevor man zur Operation schreitet, mindestens eine Woche lang zu beobachten. Während dieser Zeit muss man sich jedoch bereit halten, sofort einzuschreiten, falls die Situation gefahrdrohend würde. Dieser Aufschub für die Entfernung des Gerinnsels wird kaum je einen bleibenden Schaden verursachen, und andererseits ist es durchaus nicht unmöglich, dass eine Blutung spontan zum Stillstand kommt und dass ein kleines Gerinnsel vollständig resorbirt wird. In einem vor kurzem zu meiner Beobachtung gekommenen Falle

lag der Patient, der einen schweren Fall auf den Kopf ohne äussere Verletzung erlitten hatte, drei Tage im Coma mit linksseitiger Hemiplegie. Dann kehrte das Bewusstsein zurück, er war jedoch durch weitere drei Tage ganz und gar ausser Stande zu sprechen, obwohl er an ihn gerichtete Fragen sehr gut verstand. Er hatte unaufhörliche rhythmische Bewegungen in den Extremitäten der rechten Körperhälfte; aber trotzdem schien es, dass seine Allgemeinsymptome sich nach und nach zurückbildeten. Die linksseitige Hemiplegie deutete auf ein Gerinnsel in der rechten Hemisphäre, während die rechtsseitigen Bewegungen und die Aphasie auf ein solches in der linken Hemisphäre hinviesen.¹⁾ Die Operation wurde von Tag zu Tag aufgeschoben, da die Symptome nach und nach an Intensität und Bedrohlichkeit abnahmen, und schliesslich wurde sie gänzlich aufgegeben. Die weitere Wiederherstellung machte Fortschritte, und nach zwei Monaten konnte Patient aus- und herumgehen, war durchaus wieder im Besitze der Sprache und der Herrschaft über seine Extremitäten. In einem solchen Falle ist es wahrscheinlich, dass kleinere Gerinnsel an beiden Hemisphären zur Resorption gelangt waren, ohne irgend welche wahrnehmbare Folgezustände zurückzulassen.

Nicht traumatische Hämorrhagie.

Nur in sehr wenigen Fällen ist die Trepanation zur Entfernung von Gerinnseln angewendet worden, in welchen eine Blutung von nicht traumatischer Veranlassung vorlag.

Lucas Championnière²⁾ berichtet den Fall eines Mannes, welcher nach einem apoplectischen Anfall rechtsseitig gelähmt blieb. Der rechte Arm war die hauptsächlich betroffene Extremität. Das rechte Bein nahm an der Lähmung zwar auch Antheil, war aber nicht im gleichen Grade betheiligt. Bei diesem Patienten war im Anschlusse an den erlittenen apoplectischen Insult Epilepsie aufgetreten, und die epileptischen Erscheinungen spielten sich hauptsächlich in den Extremitäten der gelähmten Körperseite ab. Er wurde über der Mitte der motorischen Region trepanirt. Gerade vor dem Rolando'schen Spalt, im mittleren Drittheil der vorderen Centralwindung, wurde ein in eine Cyste übergegangenes Blutgerinnsel gefunden, und dieses wurde entfernt. Schon am nächsten Tage war die Contractur der rechten Hand gelöst, und nachdem die Wunde geheilt war und der Patient das Bett verlassen durfte, zeigte sich, dass er jetzt viel besser gehen konnte. Zwei Monate nach der Operation trat noch ein einziger leichter Anfall von Convulsionen auf; aber zur Zeit des Berichtes, sechs Monate nach der Operation, war die Lähmung fast gänzlich verschwunden, und es war kein Anfall von Convulsionen mehr aufgetreten.

Michaux³⁾ berichtet gleichfalls einen Fall von spontaner, nicht traumatisch veranlasster Hämorrhagie, bei welchem das Extravasat glücklich

¹⁾ Dunn, Jour. Amer. Med. Assoc., 1886, p. 75, hat einen Fall berichtet, in welchem regelmässig wiederkehrende rhythmische Bewegungen der linken Körperhälfte durch ein weit verbreitetes leichtes Gerinnsel an der Oberfläche der rechten Hemisphäre verursacht wurden.

²⁾ Brit. Med. Jour., 17. Mai 1890.

³⁾ La Semaine Méd., 1. April 1891.

localisirt und aufgefunden wurde. Dieser Patient wurde plötzlich von einem apoplectischen Anfall heimgesucht: Arm und Bein rechterseits wurden vollständig gelähmt; die linke Gesichtshälfte war gleichfalls ergriffen. Er verfiel in Coma, hatte drei Tage lang Convulsionen und war offenbar moribund. Bei der Operation durch Michaux wurden drei Trepanationsöffnungen über dem Rolando'schen Spalt linkerseits ausgeführt und wurden mehrere Unzen gestockten Blutes entfernt. Der Patient kehrte nach und nach ins Bewusstsein zurück, und zur Zeit des Berichtes, fünf Monate nach der Operation, war er im grossen und ganzen wieder hergestellt, obwohl im rechten Arm noch eine wahrnehmbare Schwäche zurückgeblieben war und auch noch einige Schwierigkeiten beim Sprechen vorhanden waren.

Im folgenden Falle, den ich gemeinsam mit Dr. Weir beobachtet habe, musste die Operation ohne präzise Diagnose ausgeführt werden, aber in der Hoffnung, das Gerinnsel aufzufinden. Mit welchem Erfolg, geht aus der Krankengeschichte hervor:

Beobachtung XIX. Eröffnung der Schädelhöhle zur Entfernung eines Blutgerinnsels — Es wird ein erweichter Herd vorgefunden.

F. J. E., 40 Jahre alter Mann, wurde im April 1891 ohne bekannte Ursache von allgemeinen Convulsionen befallen. Darauf trat eine motorische Aphasie leichten Grades auf. Drei Tage später ein zweiter Anfall, auf welchen fast gänzliche Aphasie und leichte Paralyse des rechten Armes und der rechten Gesichtshälfte folgten. Die Paralyse breitete sich langsam aus, so dass am Ende der ersten Woche sein rechtes Bein gleichfalls leicht paretisch war. Von diesem Standpunkte bis zur Gegenwart bestand eine partielle rechtsseitige Hemiplegie mit motorischer Aphasie und Agraphie. Seit seinem ersten Krankheitsanfall hat er wiederholt Convulsionen, denen stets ein Prickeln in Hand und Arm der rechten Seite vorausgeht. Die ophthalmoscopische Untersuchung ergab, dass die Retina linkerseits etwas blass und ihre Gefässe schwächer injicirt waren als rechts. An Kopfschmerz oder sonstigen Symptomen von Hirntumor hatte er nicht gelitten; dagegen war über der linken Schläfen- und Scheitelgegend ein deutliches Geräusch zu hören.

In diesem Falle war die Diagnose etwas verdunkelt. Es wurde als möglich angenommen, dass die ursprüngliche Läsion eine Blutung an der Oberfläche der Cortex gewesen sei, dass mithin eine vorzunehmende Operation zur Entfernung eines alten Blutgerinnsels führen könne, und dass auf diesem Wege Lähmung und Convulsionen geheilt werden könnten. Andererseits führte das Vorhandensein des Geräusches zum Verdachte eines Aneurysma der mittleren Cerebralarterie in der Sylvischen Spalte. Die Operation konnte deshalb nur eine exploratorische sein, was auch dem Patienten gegenüber constatirt wurde.

Operation. Am 28. October 1892 führte Dr. Weir in New-York Hospital die Eröffnung des Schädels aus. Er benützte dabei Horsleys rotirende elektrische Säge und entfernte ein quadratisches Stück Knochen von ungefähr $2\frac{1}{2}$ Zoll Seite. Ein flaches und dünnes Instrument aus Metall, von Dr. Weir zu diesem Zwecke angegeben, war zuerst durch eine kleine mit der Trepine gemachte Oeffnung eingeführt worden und diente dazu, die Dura vom Schädel

fernzuhalten und sie vor dem Angriff der Säge zu schützen, welche dann längs der Aussenlinien der auszuführenden grossen Oeffnung herumgeführt wurde. Es ergab sich, dass die auf diese Weise durchgeführte Eröffnung der Schädelhöhle rascher ausgeführt werden konnte als die gewöhnliche Trepanation. Nach Eröffnung und Zurückschlagung der Dura wurde die Pia in höchst ödematösem Zustande vorgefunden. Nachdem die seröse Flüssigkeit aus der Pia durch Compression entfernt worden war, ergab sich, dass das Gehirn in der dritten Stirnwindung und in der unteren Hälfte der vorderen Centralwindung ein ganz abnormes Aussehen hatte. Es war geschrumpft, die Oberfläche verflacht und gelblich verfärbt, die Gehirnmasse fühlte sich weich an. Es fand sich weder ein Blutentavasat noch ein Aneurysma vor. Es war also offenbar, dass der vorgefundene Zustand Erweichung des Gehirns war,

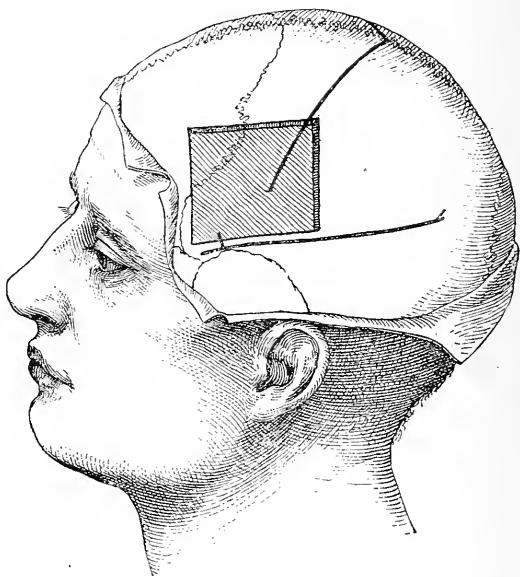


Fig. 51.

Ansicht der Oeffnung im Schädel im Falle der neunzehnten Beobachtung.

vermuthlich auf eine Thrombose zurückzuführen. Es war ebenso offenbar, dass nichts zur Besserung dieses Zustandes gethan werden konnte. Die Wunde wurde deshalb geschlossen, die ausgesägte Knochenplatte wieder eingesetzt. Diese Platte musste nach zwei Wochen wieder entfernt werden, da die Verbindung mit dem Schädel sich nicht wieder herstellte. Die Heilung der Wunde in der Kopfschwarte nahm einen günstigen Verlauf, und der Patient wurde nach Ablauf eines Monates aus dem Spital entlassen, ohne in seinem ursprünglichen Leiden gebessert worden zu sein. Während dieses Monates hatte er im Spitale zwei Anfälle.

In diesem Falle war also die Operation gänzlich erfolglos, und die Diagnose auf eine wahrscheinlich cerebrale Hämorrhagie erwies sich als falsch. Der Fall beleuchtet einerseits die Schwierigkeiten, welche einer Diagnose auf cerebrale Hämorrhagie entgegenstehen, an-

dererseits die Gefahrlosigkeit einer Operation zu Explorationszwecken, selbst wenn diese sich über einen sehr grossen Bezirk erstreckt.

Nicht traumatische Blutungen im Gehirn sind einer operativen Behandlung sehr selten zugänglich. Die weit überwiegende Majorität der plötzlichen Apoplexien ist einer Hämorrhagie im Innern der Hirnsubstanz zuzuschreiben oder der Embolie oder Thrombose grosser Arterien. Es ist am Krankenbett nur äusserst selten möglich, eine Differential-Diagnose zwischen cerebraler Hämorrhagie, Thrombose und Embolie mit Sicherheit aufzustellen. Trotz der vielen Anhaltspunkte, die für eine solche Differential-Diagnose in der Literatur niedergelegt sind, bleibt die Frage in der Praxis immer eine unentschiedene. In einigen wenigen Fällen scheint der Verlauf der Krankengeschichte deutlich auf ein Gerinnsel hinzuweisen, welches auf der Oberfläche, nicht in den tieferen Partien des Gehirnes, seinen Sitz hat.

Man muss sich gegenwärtig halten, dass die motorischen Centren in ihrer Gesamtheit einen grossen Theil der Gehirnrinde einnehmen, während ein hämorrhagischer Infarct an der Oberfläche des Gehirnes seine Einwirkungen mit dem Maximum von Intensität nur auf einem kleinen Gebiete geltend macht. Deshalb verursacht ein solcher Infarct in einer Extremität eine schwerere Lähmung als in den anderen. Mit dem Wachsthum des Infarets breitet sich die Lähmung von da nach und nach auf andere Theile des Körpers aus. Diese Lähmung ist gewöhnlich mit einer Störung des Gefühlssinnes verbunden, und diese Störung ist in der zuerst und am schwersten gelähmten Extremität intensiver als in den anderen. Sehr bald nach dem Beginn der Lähmung pflegt in dem meistbetroffenen Gliede eine spastische Contractur einzutreten; und wenn der Infarct seinen Sitz in der linken Gehirnhälfte hat, so kommt es nahezu unvermeidlicherweise auch zu einer progressiven Aphasie, motorischer oder sensorischer Natur. Wenn der Infarct an der Oberfläche des Gehirnes liegt, so ist der Stupor tiefer und dauert länger als in anderen Fällen; wenn dabei Zerreibungen der Cortex stattfinden, so können halbseitige Krämpfe dem apoplectischen Insult folgen.

In einigen wenigen Fällen mag ein solcher Verlauf des Falles den Weg anzeigen, auf welchem ein chirurgischer Eingriff vorzunehmen ist; es muss aber zugegeben werden, dass in allen Fällen spontaner Hämorrhagie der chirurgische Eingriff nur exploratorischer Natur sein kann. Noch ist die Zeit nicht gekommen, und es ist fraglich, ob sie jemals kommen wird, in welcher die Diagnose mit Bezug auf die Localisation einer Hämorrhagie mit solcher Präcision gestellt werden kann, dass der Erfolg der Trepanation nach Apoplexie vollkommen sichergestellt ist.

Wenn eine Hämorrhagie im Innern einer Gehirnhemisphäre eintritt, unter Zerreissung der Nervenzüge und Zerstörung der Gewebssubstanz, so kann von einer Operation nicht die Rede sein. Denn einmal zerstörte Gehirnssubstanz wird nicht mehr regenerirt, und der Versuch, einen in der Tiefe sitzenden Infarct auf operativem Wege zu entfernen, würde nur zu noch ausgedrehteren Zerreibungen und gefährlichen Blutungen führen. Niemand, der einige Erfahrung in der Beobachtung der Blutungen hat, welche einem Einschnitt in die Pia und in die Hirnrinde folgen, wird zu tieferen Eingriffen in das Innere einer Hemisphäre rathen können.

Fünftes Capitel.

Trepanation bei Hirnabscessen.

Die chirurgische Behandlung der Hirnabscesse. Die Varietäten der Hirnabscesse. 1. Der traumatische Abscess. Chirurgische Indicationen, allgemeine und locale, für die Trepanation. Beobachtete Fälle. 2. Hirnabscess nach Erkrankungen des Ohres. Symptome. Differential-Diagnose zwischen Abscess, Meningitis und Sinusthrombose. Angriffspunkt für die Trepanation nach Erkrankungen des Ohres. Erläuternde Fälle. Schlussfolgerungen.

Schon viele Jahre vor dem Beginn der modernen Gehirnehirurgie sind Gehirnabscesse von Chirurgen eröffnet und drainirt worden. Es war längst bekannt, dass Gehirnabscesse infolge von Kopfverletzungen und Fracturen des Schädels zu entstehen pflegen. Wenn solche Fracturen complicirt und mit Absplitterung der Knochen verbunden waren, geschah es nicht selten, dass ein Abscess der Gehirnsubstanz durch die Wunde sichtbar und dann vom Chirurgen geöffnet und drainirt wurde. Manchesmal wurden sogar exploratorische Incisionen gewagt, wenn ein solcher Abscess vermuthet wurde.

Schon vor dem Jahre 1850 wurden tiefe Hirnabscesse durch Dupuytren und Detmold eröffnet, und von da an bis auf die Gegenwart enthalten die chirurgischen Zeitschriften die Berichte über eine grosse Zahl von Fällen gleicher Art. Aus diesen Berichten lassen sich viele interessante Beiträge zur Lehre von der Localisation der Gehirnfunktionen ableiten. So berichtet Hitzig¹⁾ den Fall eines französischen Kriegsgefangenen aus dem Jahre 1871, bei welchem ein traumatischer Abscess genau auf das unterste Drittel der vorderen centralen Hirnwindung beschränkt war und in seinem Gefolge Lähmung im Gebiete des Facialis und Hypoglossus auftrat. Damals hatte Hitzig noch nicht seine Experimente an der Hirnrinde, welche zuerst zu einer Localisation der Hirncentren führten, angestellt. Durch einen Rückblick über diese Berichte chirurgischer Behandlung von Hirnabscessen und durch die Analyse der vom behandelnden Chirurgen beobachteten Symptome gewinnen wir interessante Belege für die Theorie der Localisation. Zur Zeit aber, als jene Fälle in Behandlung waren, war diese Theorie noch unbekannt und die Tragweite der beobachteten Veränderungen cerebraler Functionen blieb unbeachtet. Es muss constatirt werden, dass, obwohl die Ergebnisse der Localisationslehre die Diagnose der Gehirnabscesse ungemein erleichtert, Symptome, welche früher unverstanden blieben, den Sitz der Erkrankung vollkommen erklärten und präciser zu bezeichnen

¹⁾ Arch. für Psych., III.

erlaubten, als es durch den Sitz der äusseren Verwundung möglich ist, und dass, trotz alledem, die Trepanation bei Hirnabscessen eine Leistung der Chirurgie ist, deren sie sich schon vor Beginn der gegenwärtigen Aera rühmen könnte.

Aetiologie der Hirnabscesse.

Der Hirnabscess pflegt gewöhnlich unter einer der folgenden Bedingungen aufzutreten: 1. Als Folge einer Verletzung am Kopfe, mit oder ohne Fractur. 2. Als Folge einer Mittelohrentzündung und von Eiterungen in der Augen- und Nasenhöhle. In einigen wenigen Fällen entstehen Hirnabscesse auch aufgrund von Metastasen bei Lungengangrän, typhösem Fieber, Pyämie und allgemeiner Tuberkulose. Diese secundären Abscesse sind aber so selten und so offenbar einem chirurgischen Eingriff unzugänglich, dass wir von ihnen absehen können.¹⁾

Pathologischer Befund.

Ein Abscess im Gehirn pflegt unter einer von zwei ganz bestimmten, unter einander unterschiedenen Erscheinungsformen aufzutreten. In der ersten Gestalt stellt er eine Ansammlung von Eiter dar, welcher sich innerhalb einer unregelmässigen Höhle ohne distineten Wandungen befindet, aber von einem Hofe krankhaft veränderter, mehr oder weniger erweichter und mit Blut infiltrirter Hirnsubstanz umgeben ist. Der Eiter ist von grünlicher oder bräunlicher Farbe und fötidem Geruch. Solche Abscesse pflegen sich rasch zu entwickeln und rasch zum tödtlichen Ende zu führen. Der Process ist durchaus verschieden von der gelben Hirnerweichung, welche durch die Nekrose des Gewebes infolge von Embolien und Thrombosen eintritt, obwohl die gelbe Hirnerweichung eine Zeit lang von Pathologen mit dem Hirnabscess verwechselt wurde. Ein Abscess dieser ersten Art verlangt einen raschen chirurgischen Eingriff.

Die zweite Erscheinungsform, unter welcher der Gehirnabscess sich darstellen kann, ist die einer Ansammlung von Eiter, welcher in einer dicken Kapsel Bindegewebe eingeschlossen ist und sich von der umgebenden weissen Hirnsubstanz scharf abhebt. Auch diese Form des Abscesses zeigt mitunter die Tendenz zu raschem Fortschreiten: gewöhnlich aber bleibt ein Abscess dieser Art wie ein Fremdkörper im Gehirn eingeschlossen, ohne an Grösse zuzunehmen. Ein derartiger eingekapselter Abscess kann durch viele Jahre im Gehirn persistiren, ohne irgendwelche Symptome hervorzurufen, und bei Sectionen einen gelegentlichen überraschenden Befund bilden. Dergleichen ist offenbar das Product eines acuten Abscesses, der aus irgend einer unbekanntem Ursache in seiner Entwicklung stehen geblieben ist. Die Natur besorgt die Deponirung der producirteten Eitermasse innerhalb einer abschliessenden dicken Wandung, und wenn der Abscess, wie das gewöhnlich der Fall

¹⁾ In Sajou's Jahrbuche finden sich von 1888 bis 1892 (inclusive) die Berichte über 55 Fälle von operativ behandelten Hirnabscessen. Von diesen entstanden 28 nach Kopfverletzungen, 24 nach Erkrankungen des Ohres, 3 nach typhösem Fieber. 24 Fälle endeten mit Heilung, 21 mit Tod. Agnew hat 1891 die Berichte über 18 Fälle von Hirnabscess zusammengestellt, welche sämmtlich lethal endeten.

ist, im Schläfen- oder Stirnlappen des Grosshirnes liegt, oder in einer Hemisphäre des Kleinhirnes, — Regionen, deren functionelle Bedeutung uns, wie wir bereits gesehen haben, noch unbekannt ist — so pflegen keinerlei Symptome aufzutreten. Ein derartiger Patient lebt aber trotzdem in beständiger Todesgefahr, und viele unerklärte plötzliche Todesfälle sind dem Durchbruch eines derartigen Abscesses in einen Hirnventrikel oder nach der Oberfläche des Gehirnes zuzuschreiben.

Mitunter kommt es vor, dass bei einer Person, welche durch Jahre hindurch einen derartigen eingekapselten Abscess in ihrem Hirn mit sich herumgetragen hat, durch irgend eine unbekannte Veranlassung eine Reihe von Gehirnsymptomen zur Erscheinung gebracht wird. Dann ist eben der Abscess wieder im Wachstum begriffen, und dann mag ein chirurgischer Eingriff auch indicirt sein. Das Vorhandensein einer dicken Wandung schliesst die Möglichkeit nicht aus, dass ein Abscess im raschen Wachstum begriffen sei.

Aus dem Gesagten geht hervor, dass der Chirurg unter zweierlei ganz verschiedenen Situationen sich vor die Aufgabe gestellt sehen kann, gegen einen Abscess mittelst der Trepanation vorzugehen: 1. Nach einer frischen Kopfverletzung, wenn Hirnsymptome sofort auftreten und sich rapid steigern. 2. Bei einem Patienten, bei welchem bedenkliche Hirnsymptome ohne unmittelbaren Erklärungsgrund sich Jahre lang nach einem Trauma oder nach acuter oder chronischer Entzündung des Auges, der Nase oder des Ohres entwickeln.

Abscess nach Trauma.

In den Fällen der ersten Art wird dem Chirurgen die Art seines Vorgehens theils durch den Sitz der ursprünglichen Verletzung vorgeschrieben, theils durch das bedenkliche Anwachsen der Symptome des Hirndruckes, der im Gefolge der Verletzung auftritt, theils durch das Bild der auftretenden localen Symptome.

In manchen Fällen sind die Symptome eines Abscesses nach Trauma ganz klar. Hierher gehört der bekannte Fall Fenger,¹⁾ in welchem nach einem Pistolenschuss ins Auge die Kugel im Stirnlappen stecken blieb und die Untersuchung durch den Wundkanal zur Entdeckung eines Abscesses führte, der scheinbar evacuirte und geheilt wurde. Einige Monate später wurde der Patient auf einem Spaziergange von einer Ohnmacht befallen, und in der Folge traten bedenkliche Hirnsymptome auf. Fenger trepanirte das Stirnbein, fand einen Abscess, 2½ Zoll tief im Stirnlappen sitzend, und drainirte ihn mit Erfolg. Der Patient wurde hergestellt.

In anderen Fällen bestehen neben den rein chirurgischen Indicationen noch locale Symptome, von welchen der Chirurg sich leiten lassen kann.

So berichtet Elean²⁾ den Fall eines kleinen Knaben der einen complicirten Splitterbruch des linken Stirnbeines erlitten hatte, aus welcher Gehirnsubstanz hervorgequollen war. Nach einigen Tagen trat Hemiplegie und Aphasie ein, und der Knabe verfiel in Coma. Die

¹⁾ Amer. Jour. Med. Sci., Juli 1884.

²⁾ Amer. Jour. Med. Sci., April 1880.

Fractur wurde blossgelegt, das Stirnbein gehoben und Knochen-
substanz abgetragen. Darauf trat eine herniöse Aussackung der Hirn-
substanz ein und die Symptome der Aphasie und Hemiplegie per-
sistierten, während das Bewusstsein klar blieb. Vier Tage darauf wurde
die Wunde wieder untersucht. Während dieser Manipulation wurden
plötzlich aus einem sich unversehens öffnenden Abscess elf Unzen Eiter
entleert. Darauf verschwanden Aphasie und Lähmung wieder, die
Wunde verheilte, und der Knabe wurde hergestellt.

Stimson¹⁾ eröffnete und drainirte einen Abscess in der hinteren
Centralwindung (Centrum für das Handgelenk) ungefähr 6 Wochen, nach-
dem eine Fractur oberhalb des rechten Ohres stattgefunden hatte. Die
Fractur war geheilt, aber der Patient in einem Zustande der Apathie
mit fortwährenden heftigen Kopfschmerzen und einer constanten Tem-
peratur von 99^o (Fahrenheit) verblieben. Vom Zeitpunkte des Traumas
an waren das linke Handgelenk und die Finger der linken Hand
gelähmt. In diesem Falle deutete also alles, die Fractur, die cerebralen
Symptome und die schön localisirte Lähmung im linken Handgelenk,
auf einen Abscess in der Mitte der motorischen Region der rechten
Hemisphäre hin. Heute erscheint es nicht überraschend, dass der Abscess
wirklich in der Region vorgefunden wurde; aber im Jahre 1880, als
Stimson operirte, waren die Thatsachen der Localisation noch so neu,
dass die Operation nahezu sich als ein Experiment darstellte.

Janeway²⁾ berichtet einen Fall von Abscess im rechten Hinter-
hauptlappen, welcher nach einem Schlag auf die linke Seite sich ent-
wickelt hatte, und in welchem 2 Monate nach dem Trauma die Tre-
panation durch Bryant vorgenommen wurde. Der Patient war von den
unmittelbaren Folgen des Schlages hergestellt, litt aber seit Wochen an
Kopfschmerzen, Betäubung, an langsam zunehmender Schwäche des
linken Armes und Beines, sowie an geistiger Erschlaffung und Apathie.
Bei seiner Aufnahme in Bellevue war er somnolent, hatte eine Tem-
peratur von 100^o, einen Puls von 106^o, linksseitige Hemiplegie und
Hemianopsie mit Einschränkung des Gesichtsfeldes und heftige Kopf-
schmerzen. Er wurde zuerst an der dem rechten Scheitellappen ent-
sprechenden Stelle, dann am Orte der Verletzung trepanirt; die Punktur
des Gehirnes ergab aber kein Resultat. Bei der Section wurde der
Abscess im rechten Hinterhauptlappen gefunden. In diesem Falle war
es unmöglich gewesen zu constatiren, ob die Hemianopsie der Hemiplegie
vorangegangen oder gefolgt war, und man hatte sich einigermaassen auf
die äussere Verletzung als Anhaltspunkt verlassen, obwohl offenbar die
dieser entgegengesetzte Hemisphäre der Sitz der eigentlichen Erkrankung
war. Wäre es ausser Zweifel gewesen, dass die Hemianopsie das erste
der aufgetretenen Gehirnsymptome war, so hätte man die Trepanation
an der dem Hinterhauptlappen entsprechenden Stelle vorgenommen und
den Abscess gefunden.

Wernicke und Hahn³⁾ haben einen Abscess im Hinterhauptlappen
mit Erfolg localisirt und drainirt, indem sie sich durch eine vorhandene
Hemianopsie zu ihrer Diagnose bestimmen liessen.

¹⁾ Archives of Medicine, April 1881.

²⁾ Jour. Ment. and Nervous Dis., 1886, p. 226.

³⁾ Wernicke: Virchows Arch., Bd. 87, 5, 335.

Der folgende Fall dient zur Illustration des Verlaufes eines traumatischen Gehirnabscesses.

Beobachtung XX. Traumatisher Abscess im Gehirn — Trepanation — Tod.

Im Jahre 1888 sah ich in St. Marys Hospital in der Behandlung des Dr. Poore ein kleines Mädchen, bei welchem bald nach einem Fall auf das linke Scheitelbein mit Verletzung der Kopfschwarte Cerebralsymptome sich entwickelten. Durch zwei Wochen waren diese Symptome mehr allgemeiner Natur, dann entwickelte sich rechtsseitige Hemiplegie mit Verlust eines grossen Theiles der Sensibilität in den gelähmten Gliedern, und, obwohl das Mädchen zur Beantwortung von diesbezüglichen Fragen zu jung und zu blöd war, schien

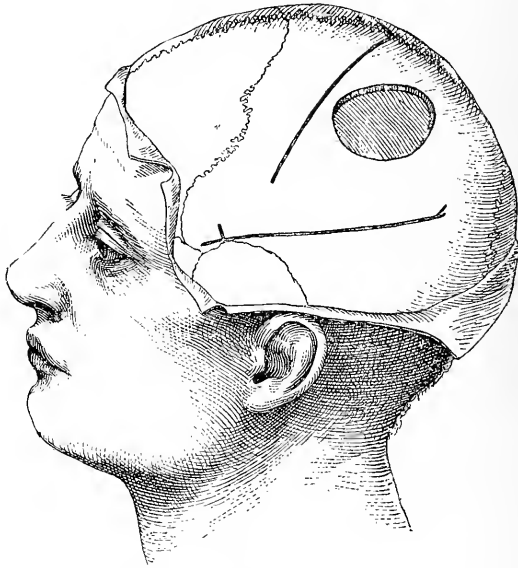


Fig. 52.

Lage der Trepanationsöffnung bei der zwanzigsten Beobachtung.

auch rechtsseitige Hemianopsie vorhanden. Diese Symptome nahmen an Intensität zu und der Stupor gieng in Coma über. Jetzt wurde das Kind durch Dr. Poore trepanirt, wozu die Mitte des Scheitelbeines, knapp hinter der Rolando-Spalte gewählt wurde. Nach Freilegung des Gehirnes zeigte sich keine Spur von Meningitis, und die Gehirnrinde erschien von normaler Beschaffenheit, fühlte sich nur etwas weicher als normal an. Da sich bei dem Kinde Erscheinungen von Shok zeigten, so wurde mit der Operation nicht weiter fortgeföhren und die Wunde geschlossen. Das Kind lebte noch zwei Wochen und starb dann. Die Section ergab das Vorhandensein eines riesigen Abscesses, welcher den gesammten Scheitel- und Hinterhauptlappen einnahm, sich nach unten in den Schläfenlappen erstreckte und in diesem sich mindestens einen Zoll unterhalb der Rinde in die weisse Substanz einsenkte. Er enthielt acht Unzen eines dicken, grünen Eiters, der in eine fast einen Viertel-

zoll dicke Kapsel eingeschlossen war. Die Kapsel wäre zweifellos von einer Punktirnadel nach innen gedrückt und nicht durchbohrt worden, und bei dem Versuche einer Drainage hätte sich der vorhandene Eiter als zu sehr eingedrückt erwiesen, um ausgepumpt zu werden.

Das Bild des Gehirnes, welches diesen Abscess enthielt, zeigt die Figur 53.

Es wäre leicht ausführbar, noch eine grosse Anzahl ähnlicher Fälle anzuführen, in welchen chirurgische Indicationen und klinische Symptome gemeinsam auf das Vorhandensein einer Läsion und auf einen wachsenden Abscess in der Hirnsubstanz hinweisen. In solchen Fällen stützt sich der auf der Höhe der Zeit stehende Chirurg nicht weniger als auf sein chirurgisches Wissen, auf seine Kenntnis der Gehirnlocali-




Fig. 53.

Photographie einer linken Hemisphäre (zwanzigste Beobachtung), einen Abscess enthaltend. Die Höhlung des Abscesses wird im Scheitellappen sichtbar, von wo aus sie sich nach vora in die motorische Region und nach hinten in die Hinterhauptlappen erstreckt. Durch die Oeffnung wird auch die Kapsel des Abscesses sichtbar.

sation. Vom medicinischen Standpunkte bedürfen diese Fälle keines weiteren Commentars.

Abscess nach Erkrankung des Ohres.

Eine andere Classe von Gehirnabscessen wird durch jene Fälle gebildet, welche, mit acutem oder chronischem Verlauf, entweder gleichzeitig mit Otitis media sich entwickeln oder in ihrem Gefolge auftreten. Solche Abscesse sind das Resultat einer directen Infection, die vom Mittelohr aus auf die Gehirnssubstanz übergreift.

Körner¹⁾ hat gezeigt, dass diese Abscesse weit häufiger an der rechten Seite auftreten. Barr²⁾ hat 76 derartige Fälle zusammengestellt und davon 55 in den Schläfenlappen, 13 in einer Hemisphäre des Kleinhirns,

¹⁾ Zeitschr. f. Ohrenheilk. Bd. XVI. p. 212.

²⁾ Brit. Med. Journ., I., 723.

2 in der Brücke und 1 im Hirnschenkel gefunden. Poulsen¹⁾ verzeichnet 13 Fälle, davon 9 im Schläfenlappen, 4 im Kleinhirn.

Der Abscess im Schläfenlappen ruft keine localisirbaren Symptome hervor, wenn er nicht so weit fortschreitet, dass er linkerseits die erste oder zweite Schläfenwindung in seinen Bereich zieht. In diesem Falle tritt sensible Aphasie ein. Die Abscesse in einer Hemisphäre des Kleinhirns machen sich durch keinerlei localisierbare Symptome bemerkbar, wenn der Process nicht so weit fortschreitet, dass er den Wurm oder die Kleinhirnschenkel an ihrer Basis ergreift, in welchem Falle der wankende Gang beim Patienten erscheint. Mithin muss in der grossen Mehrheit der Fälle von Gehirnabscess nach Erkrankungen des Ohres die Diagnose sich auf allgemeine cerebrale Symptome stützen, ohne localisirbare Anzeichen zu ihrer Verfügung zu haben. Diese allgemeinen Cerebralsymptome sind nach der Reihenfolge ihrer Wichtigkeit: 1. Kopfschmerz, gewöhnlich diffus, mitunter heftiger an der Seite, wo der Abscess sitzt; 2. psychische Reizbarkeit und leichte Erschöpfbarkeit mit Verlangsamung des Denkens, mangelhafter Aufmerksamkeit und Versagen des Gedächtnisses, mitunter Delirium; 3. Hinälligkeit, Stupor und ein Allgemeinbild der Erkrankung, dessen Schwere ausser Verhältnis zu den einzelnen Symptomen steht; 4. Temperatur mitunter unternormal, wenig variierend, selten erhöht und gewöhnlich um 99° sich bewegend; Puls verlangsamt und bisweilen intermittierend; 5. Empfindlichkeit des Kopfes gegen Percussion und eine Erhöhung der Temperatur an jener Seite des Kopfes, unter der der Abscess liegt; 6. Gefühl von Kälteschauern, manchmal wirklicher Schüttelfrost; 7. Störungen des gesammten Verdauungstractes, Ueblichkeit, Erbrechen und Verstopfung; 8. Lähmungen im Gebiete des Facialis, vom peripherischen Typus, an der betreffenden Seite; 9. Neuritis optica kann hier gleichfalls auftreten, ist aber keine constante, nicht einmal eine häufige Erscheinung. Das Bewusstsein ist gewöhnlich erhalten, aber bis zur Stupidität herabgesetzt, und mit dem Fortschreiten des Processes kann der Stupor in Coma übergehen, und allgemeine Convulsionen sind kein seltener Befund.

Wenn derartige Cerebralsymptome auftreten, entweder nach einer acuten Otitis media oder (was häufiger der Fall ist) im Gefolge einer alten, chronischen Mittelohrentzündung, so handelt es sich darum, die Frage zu entscheiden, ob ein Hirnabscess oder Meningitis oder Thrombose des Sinus lateralis vorliegt. Die relative Frequenz dieser drei Complicationen nach Mittelohrentzündung ist eine ungefähr gleiche. In 36 Fällen Poulsens, die Folgezustände nach Otitis media betreffend, beziehen sich 13 Fälle auf Abscess, 12 auf Thrombose des Sinus, 10 auf Meningitis und einer auf hämorrhagische Meningitis.

Bei Meningitis ist das Auftreten und der Fortschritt der Symptome gewöhnlich ein rascherer als bei Abscess. Bei Meningitis ist der Kopfschmerz gewöhnlich von Hyperästhesie gegen Schall und Licht und Hyperästhesie des Tastsinnes an der ganzen Körperoberfläche begleitet, Symptome, die bei Gehirnabscess gewöhnlich fehlen. Bei Meningitis ist die Temperatur hoch, der Puls beschleunigt, unregelmässig und intermittierend. Bei Meningitis kommen Krämpfe und Convulsionen vor,

1) Arch. of Otol., Juli 1892, p. 346.

Strabismus tritt auf und Trismus ist eine gewöhnliche Erscheinung. Mit dem Fortschreiten der Erkrankung klagt der Patient über Schmerzen und Steife im Nacken. So gibt es zahlreiche Anhaltspunkte um beide Erkrankungen auseinander zu halten.

Auch die Sinusthrombose unterscheidet sich durch viele differenzirende Merkmale vom Gehirnabscess. Hochgradiges Fieber mit pyämischen Steigerungen in seinem Verlaufe, ödematöse Schwellung oberhalb des Processus mastoideus und Oedem des Nackens, Geschwulst längs der Vena jugularis, die wie ein harter Strang aus dem Halse hervortritt, Exophthalmus und selbst Geschwulst der Conjunctiva, endlich venöse Stasen in den Gefässen der behaarten Kopfhaut; das alles sind Symptome, welche bei Gehirnabscess nicht beobachtet werden, aber für die Thrombose des Sinus charakteristisch sind. Einschränkung des Gesichtsfeldes tritt schon zu Beginn der Fälle ein, während sie bei Gehirnabscess oft gänzlich ausbleibt.

Hierdurch ist es gewöhnlich möglich, den Gehirnabscess von den beiden einzigen anderen Complicationen nach acuten oder chronischen Erkrankungen des Ohres zu unterscheiden, und was vom Gehirnabscess noch Ohrerkrankungen gilt, das gilt auch vom Abscess nach Erkrankung der Nasen- oder Augenhöhle.

Somit ist es evident, dass der Gehirnabscess allgemeine Cerebralsymptome von charakteristischer Beschaffenheit producirt. Treten zu diesen allgemeinen noch die localisirbaren Symptome der Aphasie oder des cerebellaren Schwankens hiezu, oder beeinflusst der Druck des Abscesses die motorische oder sensible Region so sehr, dass Hemiplegie oder Hemianästhesie der entgegengesetzten Körperhälfte eintritt, so kann der Sitz des Abscesses mit genügender Sicherheit erschlossen werden, um den Chirurgen bei seinem Vorgehen zu leiten. Selbst wenn der Sitz nicht sicher zu bestimmen ist, ist es seine Pflicht, zu exploriren. Denn ein cerebraler Abscess bedingt einen hoffnungslosen Zustand mit sicherem tödtlichen Ausgang, so dass immerhin auch ein etwas gefährlicher Eingriff, um den Patienten zu retten, gerechtfertigt erscheint.

Der günstigste Punkt für die Trepanation liegt ein und dreiviertel Zoll oberhalb und einen und einviertel Zoll hinter dem äusseren Gehörgang, da an dieser Stelle der Schläfenlappen am bequemsten erreicht wird.¹⁾ Einige Ohrenärzte haben versucht, durch die Cellulae mastoideae bis zum Gehirn vorzudringen. Dieses Vorgehen erscheint mir aber durchaus verwerflich, da die Dicke des Knochens hier beträchtlich, die Lage eine zu tiefe ist, um hier das Gehirn zu erreichen, da weiters die Gefahr vorhanden ist, auf den Sinus lateralis zu stossen und die Unmöglichkeit erwogen werden muss, eine grössere Partie des Gehirnes auf diesem Wege blosszulegen. Wir haben bereits gesehen, dass grössere Oeffnungen im Schädel den kleineren vorzuziehen sind, weil sie weniger Anlass zu einem herniösen Vorfall der Hirnsubstanz geben und dem Chirurgen mehr Raum bieten. Sie sind besonders angezeigt, wenn wegen eines Abscesses in der Nähe der Hirnbasis trepanirt werden soll, denn in einem solchen Falle wird leicht die Noth-

³⁾ Siehe Birmingham: Dublin Jour. Med. Sci., Febr., 1891.

wendigkeit eintreten, das Gehirn mit einer grösseren Aspirationsnadel zu exploriren und sodann den vorgefundenen Abscess zu drainiren.

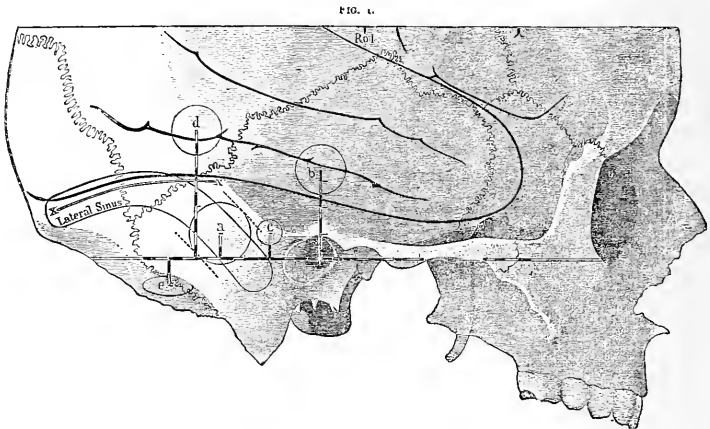


Fig. 54.

Seitenansicht des mässig grossen Schädels eines Erwachsenen (nach Ballance). Die Zeichnung zeigt die Lage des Sinus lateralis in Beziehung zur Wandung der Schädelhöhle und die Stelle, welche für die Trepanationsöffnung gewählt werden sollte (*a*), wenn die Nothwendigkeit eintritt, ersteren zu eröffnen. Die Basislinie (nach Reid) schneidet die Mitte des äusseren Gehörganges und berührt die Augenhöhle an ihrem unteren Rande. Sie ist ebenso wie die Verticalen, die auf ihr errichtet sind, in Achtel Zolle eingetheilt. Die Eintheilung der Basislinie geht vom Mittelpunkte des knöchernen Gehörganges aus. In der Zeichnung erscheinen ferner die Windungen des Schläfenlappens, der Sylvius'sche Spalt und die Lage des unteren Endes der Rolando'schen Furche (Rol.). *xx* bezeichnet die Lage des Hiruzelts, insoweit es zur Aussenwand des Schädels in Beziehung steht. Das vordere *x* bezeichnet die Stelle, wo das Zelt die Aussenwand des Schädels verlässt und sich an den oberen Rand des Felsenbeins anheftet. *a* ist die Trepanationsöffnung, um den Sinus lateralis blosszulegen. Sie hat einen Durchmesser von fünf Achtel Zollen und ihr Mittelpunkt liegt einen Zoll hinter, einen Viertel Zoll über dem Mittelpunkte des Gehörganges. Diese Oeffnung kann mittelst einer geeigneten winkelschneidenden Knochenzange leicht nach hinten und unten, sowie nach vorn und oben erweitert werden (vgl. die punktirten Linien). Es wird sich immer empfehlen die Erweiterung nach vorn vorzunehmen, die Cellulae mastoideae zu eröffnen und einen eventuell vorhandenen Canal blosszulegen, der innerhalb cariöser Knochensubstanz vom Antrum, vom Cavum tympani oder vom Gehörgang zur Fossa sigmoidea hinab führen kann. Zum Zwecke der Gegenüberstellung und der Vollständigkeit sind in die Zeichnung auch die Trepanationsöffnungen aufgenommen worden, welche zum Zwecke der Heilung anderer entzündlicher Hiruprocesses als Pyämie des Sinus, nach Erkrankungen des Ohres vorgenommen werden müssen. Die Lage dieser Oeffnungen ist, wie folgt: *b*, Trepanationsöffnung zur Exploration der vorderen Fläche des Felsenbeins, des Daches der Paukenhöhle und der Fissura petroso-squamosa. Die Oeffnung hat einen halben Zoll Durchmesser und ihr Mittelpunkt liegt sieben Achtel Zolle vertical über dem Mittelpunkte des Gehörganges. Am unteren Rande dieser Trepanationsöffnung kann zwischen der Dura mater und dem Knochen eine Sonde eingeführt werden, vermittelst welcher die ganze vordere Fläche des Felsenbeins untersucht werden kann. *c* ist die Trepanationsöffnung, um direct die Cellulae mastoideae (das Antrum mastoideum) zu eröffnen. Sie hat einen Viertel Zoll Durchmesser und liegt einen halben Zoll hinter, einen Viertel Zoll oberhalb des Mittelpunktes des Gehörganges oder einen Viertel Zoll oberhalb des Mittelpunktes des Gehörganges und einen Viertel Zoll hinter dem hinteren Rande desselben. Bei der Trepanation soll die Richtung nach innen, dabei ein wenig nach vorwärts und abwärts eingehalten werden. Nachdem eine oberflächliche Knochenscheibe entfernt worden ist, empfiehlt es sich die Operation mit dem Hohlmeissel zu wiederholen. Hier kann es auch vorthellhaft sein, eine grössere Trepanationsöffnung anzubringen, besonders bei Erwachsenen. *d* ist die Trepanationsöffnung bei Abscess im Schläfenlappen mit einem Durchmesser von einem halben Zoll. Sie liegt nach der Empfehlung Barkers einen und einen Viertel Zoll hinter und einen und einen Viertel Zoll oberhalb des Mittelpunktes des Gehörganges. Die Nadel des Aspirators soll zuerst nach innen, dabei ein wenig nach vorn und abwärts dirigirt werden. Birmingham zieht eine Lage ein und drei Viertel Zoll oberhalb vor, um den Sinus lateralis zu vermeiden. *e* ist die Trepanationsöffnung bei Abscess im Kleinhirn. Sie hat einen halben Zoll im Durchmesser und liegt einen und einen halben Zoll hinter und einen Viertel Zoll unterhalb des Mittelpunktes des Gehörganges. Birmingham zieht eine Lage zwei Zoll hinter und einen Zoll unterhalb vor, um die Arteria occipitalis zu vermeiden. Der vordere Rand der Trepanationsöffnung sollte sich gerade mit dem hinteren Rande des Processus mastoideus decken. Die Zeichnung erweist, dass eine an dieser Stelle angebrachte Trepanationsöffnung vom Sinus lateralis weit entfernt ist, und dass von da aus der Trocar und die Aspirationscanüle, wenn sie nach vorwärts, einwärts und aufwärts geführt werden, einen Abscess erreichen müssen, welcher im vorderen Theile des Seitenlappens des Kleinhirns, dem gewöhnlichen Sitz der Eiteransammlungen in diesem Theile des Gehirnes, liegt.

Ballance¹⁾ gibt einem bewundernswerten Artikel über Trepanation zum Zwecke der Entfernung pyämischer Thrombi aus dem Sinus lateralis eine Zeichnung bei, welche ich hier reproducire und welche die Beziehungen des äusseren Gehörganges zum Gehirn, zum Sinus lateralis und zum Kleinhirn darstellt. Sie bezeichnet auch die günstigsten Punkte für die Trepanation, um diese verschiedenen Regionen zu erreichen. (Fig. 54.)

Mitunter ereignet es sich, dass Abscesse, die sich nach Erkrankung des Ohres entwickeln, so oberflächlich liegen, dass eine ausgesprochene Empfindlichkeit der behaarten Kopfhaut und des Knochens an der betreffenden Stelle entsteht. Regelmässig aber liegen Abscesse tief innerhalb der weissen Substanz, und um sie zu erreichen und zu entleeren, müssen tiefe Einschnitte in das Gehirn gemacht werden. Horsley hat, zum Zwecke der Exploration des Gehirns in solchen Fällen, ein Instrument erfunden, das sich als nützlich bewährt hat. Es ist ein cylindrisches Speculum, lang und zugespitzt und so in zwei Theile getheilt, dass die beiden Hälften leicht von einander entfernt werden können, nachdem das Ganze in das Gehirn eingedrungen ist. Selbst mit diesem Instrumente kann es geschehen, dass die Wand des Abscesses nach einwärts gedrängt und nicht durchstoehen wird. Der Eiter ist in der Regel zu sehr eingedickt, um mittelst einer gewöhnlichen Aspirationscanüle entfernt werden zu können. Nachdem der Abscess entleert ist, muss er ausgewaschen und drainirt werden. Er heilt in der Regel langsam und erfordert eine beständige Sorgfalt, um das Auftreten einer secundären Meningitis zu vermeiden.

Fälle, in denen Hirnabscesse mit Erfolg eröffnet wurden.

Stimson berichtet den folgenden interessanten Fall:

M. D., 39 Jahre alt, wird infolge einer Erkältung von einer acuten Otitis media mit eitrigem Ausfluss aus dem linken Ohr im December 1890 befallen. Einen Monat später wird er in das New-York-Hospital aufgenommen, mit chronischem Ausfluss aus dem Ohre und heftigem linksseitigen Kopfschmerze behaftet. Zwei Tage vor seiner Aufnahme hat er Convulsionen gehabt, und seither befindet er sich in einem halb comatösen Zustand mit Unterbrechungen von Ruhelosigkeit und Delirium. Bei seiner Aufnahme ist Druckempfindlichkeit oberhalb des Processus mastoideus vorhanden, aber keine Röthe und Schwellung. Pupillen normal, Temperatur 102°. Er bleibt sechs Tage lang in einem sich verschlimmernden, halb comatösen Zustand; dann schreitet Dr. Stimson zur Operation. Es wird eine Incision längs einer krummen Linie ausgeführt, welche hinter der Basis des Processus mastoideus beginnt und von dort, in einem Verlaufe von ungefähr 4 Zoll immer in der Nähe des Ohres bleibend, nach vorn und oben geführt wird. Der Hautlappen wird zurückgeschlagen, der Knochen blossgelegt und mit dem Meissel eine Oeffnung von dreiviertel Zoll Durchmesser ausgeführt, oberhalb und wenig hinter dem äusseren Gehörgange, in der pars squamosa des Schläfenbeines. Eine Incision der Dura bewirkt den Austritt von ungefähr drei Unzen Eiter. Der Finger

¹⁾ Lancet, 17. Mai 1890.

kann jetzt unbehindert nach vorne und hinten vordringen. Es wird vermuthet, dass sich ein Abscess zwischen den Hirnhäuten, nicht in der Hirnsubstanz selbst, gebildet habe, und dass dieser besonders auf den hinteren Theil des Schläfenlappens in seinen nach unten und aussen gelegenen Partien gedrückt habe. Es wird ein Drainagerohr eingelegt und die Wunde geschlossen.

Wenige Stunden später besserte sich dessen psychischer Zustand und der Schmerz wurde geringer. Die Besserung schritt vor, und die Wunde ist sechs Wochen nach der Operation geheilt.

Inzwischen geben die cerebralen Functionen des Patienten Anlass zu interessanten Beobachtungen. Während der ersten 14 Tage scheint er im Besitz seiner Intelligenz zu sein, ist aber nicht imstande, seine Umgebung zu verstehen. Wenn er angesprochen wird, so hört er mit gespannter Aufmerksamkeit zu und gibt eine unarticulirte Antwort von sich. Bisweilen spricht er dabei ein Wort aus, das einen verständlichen Sinn hat, aber gewöhnlich mit der Frage keinen Zusammenhang hat. Erst in der zweiten Woche kann er Gegenstände bezeichnen. Am Ende der vierten Woche vermag er noch nicht Physiognomien zu unterscheiden und auch nicht zu lesen. Einen Monat nach der Operation beginnt sein Gedächtnis zu functioniren, und jetzt erwacht nach und nach die Erinnerung an die Vergangenheit und seine Krankheit; er hat aber noch immer keine Erinnerung an seine Aufnahme und an seinen Aufenthalt hier während eines Monats. Er spricht von der Schwierigkeit, die er bei dem Versuche empfunden habe, Dinge bei ihrem rechten Namen zu nennen. Diese Schwierigkeit sei noch immer vorhanden, aber sehr gemindert. Er empfindet auch noch Schwierigkeit beim Lesen. Lähmung war nicht vorhanden, aber der Gang schwächlich. Es tritt offenbare vollkommene Heilung ein. — N. Y. Med. Journ., 30. Mai 1891.

Der folgende Fall, durch v. Bergmann beobachtet,¹⁾ ist eine gute Illustration eines Krankheitsverlaufes bei Hirnabscess nach Erkrankung des Ohres:

Patient hat durch 15 Jahre zeitweise an eitrigem Ausfluss aus dem Ohre und an gelegentlichen Schmerzen im Ohr gelitten. Plötzlich beginnt der Schmerz heftiger als gewöhnlich zu werden, und es treten Anfälle von Schwindel auf. Im Verlauf einiger Tage versagt der Appetit. Es tritt Gefühl des Krankseins ein, Schüttelfrost und in der Nacht Fieber. Zugleich wird der Kopfschmerz sehr heftig und hält ihn in der Nacht wach. Der Kopfschmerz ist diffus, aber an der rechten Seite intensiver, die auch bei der Percussion empfindlich ist. Bei seiner Aufnahme in das Spital, wenige Tage nach dem Auftreten dieser acuten Symptome, bietet er das Bild eines hochgradig Erkrankten dar. Er ist apathisch und stuporös, gibt auf Fragen mit Anstrengung und langsam Antwort. Die Haut ist leicht gelblich verfärbt, und die Zunge zeigt einen dicken Belag. Die Temperatur ist 99° und die Pulsfrequenz beträgt nur 50. Es besteht ein geringer Unterschied in der Kraft und in der Sensibilität der Extremitäten, indem sein linker Arm und sein linkes Bein etwas schwächer und unempfindlicher erscheinen als die rechtsseitigen Extremitäten. Hie und da Zucken in der rechten Gesichtshälfte. Die Pupillen sind gleich weit und reagieren prompt. Das rechte Ohr ist mit Granulationen erfüllt und lässt Eiter ausfliessen; das Gehör ist stark herabgesetzt. Am Processus mastoideus keine Schwellung oder Empfindlichkeit;

¹⁾ „Die Chirurg. Behandl. d. Hirnkrankh.“, p. 59.

aber oberhalb des Ohres über dem Schläfenlappen verursacht die Percussion lebhaften Schmerz.

Während der folgenden Woche nehmen die genannten Symptome an Intensität zu; der Schmerz wird heftiger, und der Zustand der Intelligenz verschlimmert sich. Jetzt schreitet v. Bergmann zur Trepanation oberhalb des Ohres und legt einen Raum von 3 cm in Quadrat bloss. Die Dura pulsirt und, nachdem sie gespalten ist, drängt sich das Gehirn in die Wunde vor. Die ersten Schnitte in die Gehirnsubstanz führen nicht zur Entdeckung des Abscesses; aber nach der dritten Incision, die etwas tiefer geführt wird, treten etwa 30 cm³ grünlichen, fétiden Eiters aus. Jetzt kann mit dem Finger die Cavität des Abscesses, die von einer dicken Wandung eingeschlossen ist, explorirt werden. Sie wird mit Jodoformäther ausgewaschen und mittelst eines 4 cm langen Rohres drainirt. Das Rohr wird mit Jodoformgaze umwickelt, um das Gehirn und die Membranen vor dem Contacte mit dem Eiter zu schützen, und die Wunde wird gründlich ausgewaschen, bevor der Verband angelegt wird.

Sobald der Eiter entleert ist, steigt die Pulsfrequenz von 50 auf 88. In den folgenden Tagen wird der Verband täglich erneuert, und die Höhlung des Abscesses schliesst sich, so dass am neunten Tage die Drainageröhre verkürzt wird und am Ende der sechsten Woche die Wunde vollkommen geheilt ist. Seither ist der Patient ein volles Jahr hindurch vollkommen gesund geblieben.

Ein weiterer Fall ist der folgende Barker's:¹⁾

Mann von 33 Jahren. Vorausgegangene Erkrankung im rechten Mittelohr und in der Jugend epileptische Anfälle. 1886 Schwäche und Kältegefühl im rechten Bein, darauf Kopfschmerzen und Druckempfindlichkeit in der Gegend des Processus mastoideus und in der rechten Hinterkopfgegend. Am 23. Januar 1887 zwei epileptische Anfälle innerhalb einer Stunde, Convulsionen der rechten Körperseite. In der Folge unsicherer Gang, Schwanken nach links, Contraction der rechtsseitigen Pupille. Am 25. Januar Trepanation, wie gewöhnlich in der Gegend des Mastoideus; es wird kein Eiter vorgefunden. Später halb-comatöser Zustand, Parese des linken Armes und Dilatation der rechten Pupille. Diagnose: Vereiterung innerhalb oder oberhalb der rechtsseitigen Centren für den Arm und das Gesicht. Am 3. Februar 1887 Operation. Trepanation oberhalb der Rolando'schen Spalte. Die Dura drängt sich hervor. In einer Tiefe von 1¹/₄ Zoll seröse Flüssigkeit. Beim Vordringen bis 1¹/₄ Zoll hinter dem äusseren Gehörgang, wird in beträchtlicher Tiefe der Eiter vorgefunden und etwa eine halbe Unze entleert. Die Abscesshöhle wird mittelst Gummirohr drainirt, und es erfolgt noch eine weit reichlichere nachträgliche Eiterentleerung. Schwere Collaps des Patienten, welcher aber endlich überwunden wird. Patient wird rasch gebessert und nahezu vollkommen geheilt.

v. Bergmann berichtet sieben weitere Fälle von erfolgreicher Operation bei Gehirnabscess, die alle in ihrem Verlaufe seinem eigenen Falle ähnlich sind.²⁾ Andere Fälle sind glücklich behandelt worden durch Truckenbrod, Poulsen, Mayo, Pritchard, Cheyne, Paget und andere,

¹⁾ Brit. Med. Jour., 1888, 14. April.

²⁾ Es sind Fälle von Schede (1), Barker (2), Greenfield, Macwren (2), Horsley.

und die Berichte aus den letzten drei Jahren beweisen, dass ein sehr ansehnlicher Percentsatz der nach Ohrentzündung auftretenden Hirnabscesse, welche genau diagnosticirt worden waren, von den Chirurgen auch vorgefunden und entleert worden sind. Da diese Erkrankung vor der Einführung der Behandlung mittelst Trepanation, eine durchaus tödtliche war, so müssen die gegenwärtig erzielten Heilerfolge zu den brillantesten Ergebnissen der modernen Hirnchirurgie gerechnet werden.

Abscesse nach Erkrankung der Nasenhöhle sind seltener als solche nach Erkrankungen des Ohres. Ein solcher ist gewöhnlich im Stirnlappen gelegen und verursacht keine localisirbaren Symptome.

Park¹⁾ hat jüngst einen Fall von Abscess berichtet, der sich im Stirnlappen nach Entfernung eines Polypen aus der Nase entwickelt hat:

Vier Wochen nach der Operation traten beim Patienten Gehirnsymptome und endlich Bewusstlosigkeit ein. In diesem comatösen Zustande waren keine localisirbaren Symptome zu unterscheiden, und Park entschloss sich, mehr durch Schlussfolgerungen als durch sichere Anzeichen geleitet, dazu, den Stirnlappen zu exploriren. Er trepanirte oberhalb der Augenhöhle an der Seite, an welcher der Polyp abgetragen worden war. Die Exploration mit einer Nadel ergab endlich das Vorhandensein einer Abscesshöhlung, aus welcher 12 *cm*³ Eiter entleert wurden. Die Cavität wurde mittelst eines Gummirohres drainirt, die Wunde geschlossen und verbunden. Der Patient starb am folgenden Tage. Die Section ergab das Vorhandensein eines zweiten Abscesses im anderen Stirnlappen, dessen Lage mit der des eröffneten Abscesses übereinstimmte.

Schlussfolgerungen.

So oft im Gefolge eines Trauma, das zu einer Verletzung der Kopfschwarte geführt hat, oder nach einer Operation an Nase, Auge oder Ohr, oder während des Verlaufes oder im Gefolge einer chronischen Mittelohrentzündung, oder nach chronischen Ausflüssen aus der Nase schwere Gehirnsymptome sich entwickeln, muss an die Möglichkeit gedacht werden, dass ein Hirnabscess besteht. Wenn ein anderer Process ausgeschlossen erscheint und die Lage des Abscesses durch die Analyse der localisirbaren Symptome, oder durch die Kenntnis der veranlassenden Ursache determinirt werden kann, so sollte sofort zur Operation geschritten werden. Je früher der Chirurg berufen wird, desto besser sind die Chancen für den Patienten. Die Oeffnung im Schädel muss so gross ausgeführt werden, dass eine leichte Exploration des Gehirnes und nachträglich eine unbehinderte Drainage ausgeführt werden können. Die Drainage muss fortgesetzt werden, bis die Höhlung des Abscesses, von ihrem Grunde her zuwachsend, sich schliesst. Es muss alles aufgeboten werden, um einen Contact des Eiters mit den gesunden Geweben zu vermeiden. Die Wunde muss reingehalten und der Verband oft gewechselt werden. Dem Gesamtzustand des Patienten muss Aufmerksamkeit geschenkt werden, um die günstigsten Bedingungen für die Genesung herzustellen.

¹⁾ Med. News, 3. December 1892.

Sechstes Capitel.

Trepanation bei Hirntumoren.

Häufigkeit und Varietäten der Hirntumoren. Analyse von 600 Fällen von Hirntumoren. Gegensatz zwischen den Tumoren im Kindesalter und den Tumoren der Erwachsenen. Diagnose der Beschaffenheit des Tumors. Diagnose des Sitzes des Tumors. Der Percentsatz der einer Operation zugänglichen Tumoren. Resultate der Operationen bei Hirntumor. Analyse von 97 Fällen. I. Tumoren im Grosshirn. Ausgewählte amerikanische Fälle. Eigener Fall. Tumor im Stirnlappen. II. Tumoren im Kleinhirn. Diagnose. Schwierigkeiten bei der Operation. Drei eigene Fälle. Tabelle der sämtlichen operirten Tumoren. Schlussfolgerungen.

Bis in die jüngste Zeit war das medicinische Interesse an einem Hirntumor mit der Diagnose abgeschlossen; denn die Prognose war hoffnungslos, und eine Behandlung, ausser im Falle eines Tumors syphilitischer Natur, überflüssig.

Aber mit den Fortschritten unserer Fähigkeit, die Beschaffenheit und den Sitz eines Hirntumors zu diagnosticiren, trat auch die Möglichkeit ein, diese Fähigkeit therapeutisch zu verwerten. Die wunderbare Entwicklung der aseptischen Chirurgie hat gerade auf dem Felde der Entfernung von Hirntumoren zu Resultaten geführt, die glänzender sind als auf irgend einem anderen Gebiet. Die Leistungen eines Macewen, Durante, Horsley, Weir, Keen und Park und die späteren Erfolge von v. Bergmann, Czerny, Lucas Championnière, Troissier, McBurney, Deaver, Gerster und Anderer haben die Gehirneirurgie auf eine sichere und dauernde Grundlage gestellt. In keinem Theile dieses Gebietes der Chirurgie sind die Resultate überraschender und glücklicher gewesen als bei der Exstirpation der Neubildungen.

Diese Thatsachen haben dem Studium der Hirntumoren ein erneutes Interesse verliehen. Es ist notwendig, deren Frequenz, deren Verschiedenheiten in Beschaffenheit, Lage und Structur und deren Diagnose zu besprechen, um so Anhaltspunkte zu gewinnen, von denen aus wir die Wahrscheinlichkeit des Erfolges einer Trepanation abschätzen können.

Häufigkeit und Varietäten der Hirntumoren.

Die Autoritäten sind darin einig, dass Tumoren mit ungefähr gleicher Frequenz im Kindesalter und bei Erwachsenen auftreten. Gowers constatirt, dass ein Drittel der Fälle Personen im Alter von 20 Jahren betrifft, so dass es den Anschein gewinnt, dass Kinder eine etwas grössere Tendenz zu dieser Erkrankung haben als Erwachsene. In der Rangordnung der organischen Nervenkrankheiten des Kindesalters, nach

ihrer Frequenz geordnet, finden wir den Hirntumor ganz oben. Es gehen ihm an Frequenz nur die Meningitis, die spinale Lähmung des Kindesalters und die cerebrale Hämorrhagie voran. Im späteren Lebensalter nimmt der Tumor keinen so hervorragenden Platz ein. Er wird nach cerebraler Hämorrhagie nach Embolien und Thrombosen eingereiht und ist weniger häufig als locomotorische Ataxie und paralytischer Blödsinn.

Vor einigen Jahren habe ich eine Zusammenstellung von 300 Fällen von Hirntumor im Kindes- und Jünglingsalter ausgeführt, wozu ich das Material aus den Sammlungen Bernhards und Steffans und aus der Zeitschriftenliteratur vor 1888 entnommen habe. Hier reproducire ich die damals entworfene Tafel. Sie zeigt die verschiedenen Arten und die verschiedenen Localisationen der Tumoren im frühen Lebensalter.

Ich habe aber, um Belehrungen in Bezug auf die Unterschiede der Tumoren im Kindesalter einerseits, bei Erwachsenen andererseits, zu liefern, mich hier auch einer zweiten Tafel bedient, die ich aus 300 an Personen im Alter von mehr als 20 Jahren constatirten Fällen von Tumoren zusammengestellt habe. Letztere Fälle sind entnommen aus den Tabellen Bernhards, aus meiner eigenen Sammlung amerikanischer Fälle von Gehirnkrankung, aus dem Buche Bramwells und aus den kritischen Bearbeitungen Bernhards vom Jahre 1888 bis 1892 inclusive in Virchows Jahresbericht.

II. Tabelle. — Hirntumoren bei Kindern und Erwachsenen.

Sitz	Tuber- kulös	Glio- matös	Sarko- matös	Glio-sar- komatös	Cysten	Carcino- matös	Granulata	Nicht bestimmt	Zu- sammen									
I. Cerebrale Achse:																		
1. Basalganglien und Seitenventrikel . . .	14	3	3	9	5	8	. . .	1	1	1	2	. . .	1	3	5	27	34	
2. Vierhügel und Hirn- schenkel	16	1	1	2	3	2	. . .	5	1	1	7	21	14	
3. Brücke	19	11	10	. . .	5	1	2	1	1	. . .	2	. . .	3	1	. . .	38	17	
4. Verlängertes Mark	2	1	1	2	1	. . .	6	2	
5. Basis	3	. . .	2	1	3	1	1	1	. . .	1	4	1	8	9	
6. Vierter Ventrikel . .	1	. . .	1	1	1	1	2	. . .	1	1	5	4	
II. Kleinhirn	47	8	15	8	10	13	1	6	9	. . .	3	11	10	96	45	
III. Multiple Tumoren . .	34	4	. . .	2	3	5	. . .	2	2	1	3	3	1	43	17	
IV. Hirnrinde	13	9	6	19	1	46	. . .	8	. . .	1	1	19	. . .	13	. . .	12	21	127
V. Centrum ovale	6	2	1	11	5	7	1	4	15	. . .	1	3	1	. . .	5	14	35	51
	152	41	37	54	34	86	5	25	30	2	10	33	2	20	30	41	300	300

Die erste Colonne enthält Tumoren im Kindesalter, die zweite Tumoren der Erwachsenen.

Beim Vergleich der Columnen dieser Tabelle untereinander wird man bemerken, dass die relative Frequenz der verschiedenen Gattungen von Tumoren im Kindes- und im Alter der Erwachsenen differirt, indem der tuberculöse Tumor im Kindesalter überwiegt, bei Erwachsenen aber relativ selten ist.

Gliom und Sarkom sind im Kindesalter ungefähr gleich häufig. Bei Erwachsenen aber ist das Sarkom häufiger als jede andere Art von

Tumor, während sich das Gliom der Frequenz nach anschliesst. Das Carcinom ist, wie selbstverständlich, viel häufiger bei Erwachsenen als bei Kindern, ebenso das Gumma.

Es ist einigermaßen auffallend, dass so wenige Gummata in der Literatur erwähnt werden. Ich habe aufgrund meiner klinischen Beobachtung den Eindruck, dass das Gumma die häufigste Form des Hirntumors bei Erwachsenen ist. Rumpff hat in seinem Buche „Syphilis des Nervensystems“ eine sehr grosse Zahl von Fällen, betreffend Gumma im Gehirn, sammeln und eine erschöpfende Darstellung dieses Gegenstandes liefern können. Dass das Gumma durch eine spezifische Behandlung zur Resorption gebracht werden kann, ist eine Thatsache, an der die Majorität der Syphilis-Specialisten festhält und welche von meiner eigenen Erfahrung bekräftigt wird. Horsley aber leugnet dieselbe und empfiehlt bei Gummata die Operation ebenso wie in anderen Fällen von Hirntumor. Es scheint mir, dass die Seltenheit, mit welcher Gummata in der Literatur als Todesursache des Patienten erscheinen, darauf hinweist, dass diese Art von Tumoren, obwohl eine häufige Erscheinung, einer Medication zugänglich und nicht von so fataler Bedeutung wie die anderen Varietäten der Hirntumoren ist.

Cysten des Gehirns können auftreten, entweder in Verbindung mit Gliom oder Glio-Sarkom, oder unabhängig als Resultat einer parasitären Infection.

Cysten, Echinococcus und Cysticercus finden sich weit häufiger in deutschen und australischen Berichten, als in englischen oder amerikanischen Zeitschriften. Küchenmeister hat in einem Artikel über diesen Gegenstand 88 Fälle zusammengestellt. Ich habe dieselben aber in die Tafel nicht aufgenommen, weil sie den irreführenden Anschein einer dieser Erkrankung nicht zukommenden Frequenz erwecken würden. In Amerika ist eine Gehirncyste von parasitärem Ursprunge eine Curiosität und in unseren Zeitschriften finden sich nur einige wenige derartige Fälle. Cysten, welche nur das Resultat einer vorausgegangenen Erweichung oder Hämorrhagie sind, können nicht unter die Tumoren gerechnet werden, da sie nicht die Symptome der Tumoren darbieten.

Das primäre Carcinom des Gehirns ist eine grosse Seltenheit. Unter den in die Tafel aufgenommenen Fällen befinden sich vier, welche secundär in das Hirn eingewandert sind, nachdem sie zuerst die Retina eines Auges ergriffen hatten, eine nicht seltene Form dieser Erkrankung im Kindesalter. Die übrigen Fälle sind secundär nach Carcinom in anderen Körpertheilen aufgetreten.

Bei Vergleichung dieser Tafel der relativen Frequenz der verschiedenen Varietäten der Tumoren mit Aufzeichnungen von geringerem Umfang, finde ich, dass die relative Frequenz in allen Verzeichnissen ungefähr gleich bleibt. Ich glaube deshalb, dass dieses Ergebnis als ein recht verlässliches betrachtet werden kann, obwohl statistische Zusammenstellungen stets mit Vorsicht zu benützen sind.

Die Diagnose der Art des jeweilig vorhandenen Tumors bleibt immer eine Sache, bei welcher die Wahrscheinlichkeit eine Rolle spielt. Deshalb hat ein solches Verzeichnis einen gewissen diagnostischen Wert. Natürlich wird es die Aufgabe eines jeden Arztes, der ein mit einem Hirntumor behaftetes Kind zu behandeln hat, sein, sorgfältige Nachfragen nach

einer etwaigen erblichen Veranlagung zur Tuberculose anzustellen und sorgfältig nach anderen Anzeichen der Tuberculose, vergrösserten Lymphdrüsen, Skrofulose und Phthisis der Gelenke, chronischen Diarrhöen etc. zu forschen. Gelegentlich hat man einen tuberculösen Tumor nach dem Tode, als einziges Anzeichen der stattgefundenen Infection, vorgefunden: dies ist aber durchaus nicht die Regel. Tuberculöse Tumoren sind so oft gleichzeitig multiple Tumoren, dass das Vorhandensein von Symptomen, welche auf mehr als einen Tumor hindeuten, auch die tuberculöse Natur der Tumoren anzeigen. Die sichere Beantwortung der Frage, ob Tuberculose vorhanden, ist für die Möglichkeit eines chirurgischen Eingriffs von der grössten Bedeutung. Es sei ein Tumor des Gehirns diagnosticirt, und zwar in solcher Lage, dass er im Wege der Trepanation erreicht werden kann. Ist nun die Operation zu rechtfertigen, falls der Tumor als ein tuberculöser diagnosticirt worden ist? Ein solcher Eingriff kann das Leben verlängern, aber das Leiden kann im Gehirn oder anderswo wieder auftreten. Mit der Operation ist sicherlich in einem derartigen Falle eine grössere Gefahr verbunden, als bei einer nicht tuberculösen Person. Freilich ist Tuberculose kein Hindernis für die chirurgische Behandlung tuberculöser Gelenke oder des tuberculösen Hodens. Soll sie den Chirurgen von einem Eingriff bei Hirntumor abschrecken? v. Bergmann¹⁾ bejaht diese Frage und ist der Meinung, dass es unmöglich sei, die käsigen Massen aus den zarten Hüllen und Geweben des Gehirnes mit jener Präcision auszuschälen, welche erreichbar ist, wenn man mit Knochen zu thun hat. Er behauptet, dass die Operationen immer unvollkommen bleiben und ein Rückfall in sicherer Aussicht stehen wird. Diese Meinung wird durch die Thatsache unterstützt, dass vor Kurzem hier im St. Lucas-Hospital ein tuberculöser Tumor an einem Patienten des Dr. J. A. Booth durch Dr. B. Farquhar Curtis operativ entfernt wurde und innerhalb dreier Monate wieder erschien. Die englischen Chirurgen sind anderer Meinung und haben mit Erfolg einige tuberculöse Tumoren ohne Rückfall gänzlich extirpirt. Gewiss muss aber das Ergebnis weiterer Erfahrung abgewartet werden, bevor ein abschliessendes Urtheil ausgesprochen werden kann. Die grösste Schwierigkeit bei der chirurgischen Behandlung tuberculöser Hirntumoren liegt in der Möglichkeit, dass mehr als ein Tumor vorhanden ist. Dann kann die Entdeckung und Entfernung eines Tumors ein Misserfolg werden, wenn sich später ein zweiter Tumor entwickelt und durch die Symptome, die er verursacht, eine zweite Operation nothwendig erscheinen lässt.

Wenn in einem Falle von Hirntumor das Vorhandensein von Tuberculose unwahrscheinlich ist, so ist die Diagnose der Art des vorhandenen Tumors eine schwierige.

Carcinom des Gehirns, obwohl in einigen wenigen Fällen primär, tritt in der Regel secundär nach Carcinom an anderen Stellen auf. Wird ein Carcinom im Körper, insbesondere in der Augenhöhle, in Verbindung mit der Retina stehend, constatirt, so kann die Diagnose des vorhandenen Hirntumors gestellt werden. Unter anderen Bedingungen kann sie nicht als sicher angesehen werden. Das secundäre Carcinom

¹⁾ „Chirurg. Behandl. d. Hirnkrankheiten,“ p. 58.

im Gehirn zu entfernen, während das originäre bestehen bleibt, wird ein tüchtiger Chirurg kaum auf sich nehmen.

Die wahrscheinlichste Form des Hirntumors ist bei Erwachsenen das Gumma; die Diagnose bleibt aber unsicher, wenn nicht eine klare Anamnese erworbener Syphilis mit anderen syphilitischen Erscheinungen, insbesondere nächtlichem Kopfschmerz und Schlaflosigkeit vorliegt. Die Probe einer specifischen Behandlung muss jedenfalls angestellt werden. Horsley nimmt als Grenze der Dauer einer solchen Medication sechs Wochen an. Ich würde wünschen, dass, wenn der Tumor nicht schon allzuweit entwickelt ist, eine gründlichere Probe gemacht wird. Wenn innerhalb dreier Monate keine Besserung der Symptome erzielt wird, so ist es wahrscheinlich, dass auch eine länger fortgesetzte Behandlung nutzlos bleiben wird.

Cysten des Gehirns entwickeln sich sehr langsam; sie zerstören das Gewebe des Gehirns nicht, sondern drücken es zur Seite. Sie geben selten oder nie Anlass zu localisirbaren Symptomen. Wenn in einem Falle von Hirntumor die Symptome durchwegs allgemeiner und nicht localisirbarer Art sind, sollte man die Möglichkeit des Vorhandenseins einer Cyste nicht übersehen. Dann muss die Krankengeschichte des Kindes durchforscht werden in Bezug auf die Möglichkeit einer Infection, und es muss auf etwa vorhandenen Bandwurm oder hydatide Tumoren an anderen Körperstellen geachtet werden. Es liegt kein Grund vor, die Entfernung solcher Cysten zu unterlassen.

Die übrigen Varietäten der Tumoren: Gliom, Sarkom und Gliosarkom, können nicht streng auseinander gehalten werden. Gelegentlich können Sarkome an anderen Körperstellen zu dem Verdachte führen, dass sich ein Sarkom im Gehirn befinde; secundäre Sarkome des Gehirns sind jedoch relativ selten. Dieser Stützpunkt der Diagnose ist also unverlässlich. Gliom und Sarkom können von gleicher Langsamkeit der Entwicklung sein, sie können beide sehr ausgesprochene Symptome oder auch gar keine hervorrufen. Sie unterscheiden sich auch nicht merklich durch die Wahl des Sitzes ihrer Entwicklung. Bramwell ist der Meinung, dass das Gliom von der weissen Substanz ausgeht und von da in die graue Substanz eindringt. Ziegler behauptet das Gegentheil, und die hier angeführten Fälle sprechen gewiss zugunsten der Behauptung des deutschen Pathologen. Aus einer pathologischen Streitfrage lässt sich aber für die Diagnose keine Folgerung ziehen. Auch klärt der Ausgangspunkt der Entwicklung durchaus nicht darüber auf, ob Sarkom oder Gliom vorliegt. Beide entstehen mit gleicher Frequenz nach Kopfverletzungen durch Schlag und Sturz.

Eine einzige Thatsache ist geeignet, die Differential-Diagnose zu erleichtern, nämlich die, dass das Gliom in der Regel sehr gefässreich ist, weit mehr als andere Tumoren. Ein gefässreicher Tumor aber ist in seiner Grösse veränderlich, er ist, sozusagen, erectil. Veränderlichkeit der Grösse wäre innerhalb des Gehirns an sich unmöglich: das Moment aber, welches die Erection solcher Tumoren compensirend begleitet, ist die Zunahme des intereraniellen Druckes. Schwankungen des intracraniellen Druckes geben sich zu erkennen, subjectiv durch wechselnde Intensität der Symptome und durch die Möglichkeit, die Symptome durch Mittel, welche den Blutdruck beeinflussen, zu modi-

ficiren, objectiv durch den Grad venöser Congestion in der Retina. Ferner kömmt es bei Gliom bisweilen zu Hämorrhagien innerhalb des Tumors oder in seiner Nähe, welche Lähmungserscheinungen provociren. Wenn also in einem Falle von Hirntumor grosse und plötzliche Schwankungen in der Intensität der Symptome vorkommen, wenn sich sichtbare Schwankungen der Circulation in der Retina constataren lassen, wenn die Symptome durch Maassregeln, wie heisse Bäder, kalte Douchen auf das Rückgrat, heisse Senfbäder für die Füsse oder Wasserklystire, beeinflusst werden, so ist ein gefässreicher Tumor zu vermuthen, wahrscheinlich ein Gliom. Diese Diagnose wurde durch das etwaige Vorkommen apoplectiformer Anfälle im Verlaufe des Falles unterstützt. Trotzdem kommen Fälle von Gliom vor, in welchen der Tumor ganz hart und eingekapselt ist und in welchen uns die erwähnten Symptome in Stich lassen.

Für das chirurgische Vorgehen ergibt sich jedoch aus diesen diagnostischen Erwägungen der vasculären Beschaffenheit des Tumors eine praktische Folgerung. Die zur Exstirpation geeignetste Varietät ist der harte, eingekapselte, nicht gefässreiche Tumor. Diese Erscheinungsform ist die gewöhnliche des Sarkoms; sie kommt gewöhnlich bei Glio-Sarkom vor, nicht aber bei Gliom. Ob aber Gliom oder Sarkom vorhanden ist, jedenfalls ist der Fall für eine Operation viel günstiger, wenn auf Gefässreichthum deutende Symptome, wie die angeführten, nicht vorhanden sind. Vice versa wird ein Tumor, welcher derartige Symptome aufweist, für die Operation wenig geeignet sein, ganz unabhängig davon, zu welcher Art er gehört und an welcher Stelle er sitzt.

Von diesen Betrachtungen über die verschiedenen Arten der Tumoren und deren Differentialdiagnose gehen wir nunmehr auf den Sitz der Tumoren über.

Der Sitz der Gehirntumoren.

Aus Tafel II geht mit Evidenz hervor, dass die Invasion eines Tumors in jedem Theile des Gehirns stattfinden kann, dass aber, sowohl bei Kindern als bei Erwachsenen, gewisse Theile häufiger ergriffen werden als andere. Diese Regionen sind bei Kindern die Achse des Gehirns und das Kleinhirn, bei Erwachsenen die Rinde. Unter „Achse des Gehirns“ verstehe ich jenen Theil des Gehirns, welcher die Basalganglien und die Capsula interna, ferner Vierhügel und Hirnschenkel, endlich die Brücke und das verlängerte Mark umfasst. Dieser Theil liegt auf dem knöchernen Boden der Schädelhöhle und in ihn dringen deshalb die Tumoren ein, die an der Basis des Gehirns entstehen. Unter den zusammengestellten 600 Tumoren befinden sich 185 in dieser cerebralen Achse. Die Diagnose derartiger Tumoren bietet keine Schwierigkeit, da sie gewöhnlich sehr zahlreiche localisirbare Symptome veranlassen, besonders solche, die durch Degeneration der Gehirnnerven vermittelte sind. Ich beabsichtige nicht, dieselben hier zu erörtern; sie sind in allen neueren Arbeiten über die Localisation der Gehirnerkrankungen besprochen. Der Punkt, auf den es hier vor allem ankommt, ist der Umstand, dass kein Tumor, der in dieser cerebralen Achse seinen Sitz hat, durch einen chirurgischen Eingriff erreicht werden kann. Die Lage

dieser Partien ist derartig, dass ein hier sitzender Tumor von der Aussenfläche des Schädels zuweit entfernt ist, um zugänglich zu sein (vergl. Fig. 56). Bei einer Erörterung darüber, wie viele unter den in dieser Sammlung aufgenommenen Tumoren chirurgischer Behandlung zugänglich gewesen wären, muss also diese Classe, die ungefähr ein Drittel der Fälle umfasst, sofort ausgeschieden werden.

Zunächst zu den Tumoren des Kleinhirns übergehend, finden wir ihre Anzahl mit 141 angegeben. Sie kommen bei Kindern zweimal

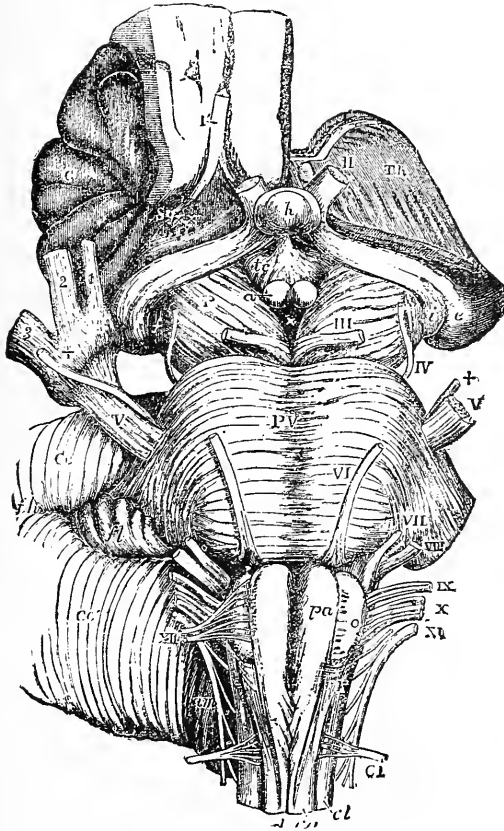


Fig. 55.

Die cerebrale Achse, Basalganglien, Hirnschenkel, Brücke und Oblongata mit den Gehirnnerven. — Nach Allan Thompson.

so häufig vor als bei Erwachsenen. So finde ich in einer Liste amerikanischer Fälle von Hirntumoren, die ich ohne Rücksicht auf das Lebensalter zusammengestellt habe, dass unter 45 Fällen von Grosshirntumoren 3 vor dem 19. Jahre auftraten, während unter 29 Kleinhirntumoren 11 vor dieser Altersgrenze sich entwickelten. Offenbar sind also Kinder besonders zur Entwicklung von Kleinhirntumoren geneigt. Die Ergebnisse der Versuche, Kleinhirntumoren operativ zu entfernen, werden im weiteren Verlaufe dieses Capitels sorgfältig erörtert werden; es soll

aber schon hier darauf hingewiesen werden, dass Tumoren in dieser Region äusserst schwer zu erreichen und zu entfernen sind.

Die nächst zahlreiche Classe unserer Tafel wird durch die multiplen Tumoren gebildet, 60 an der Zahl. Da sie gegenwärtig ausserhalb des Bereiches einer Operation liegen, müssen sie von unserer ferneren Betrachtung ausgeschlossen bleiben. Bei dieser Gelegenheit soll nur bemerkt werden, dass, wo zahlreiche localisirbare Symptome

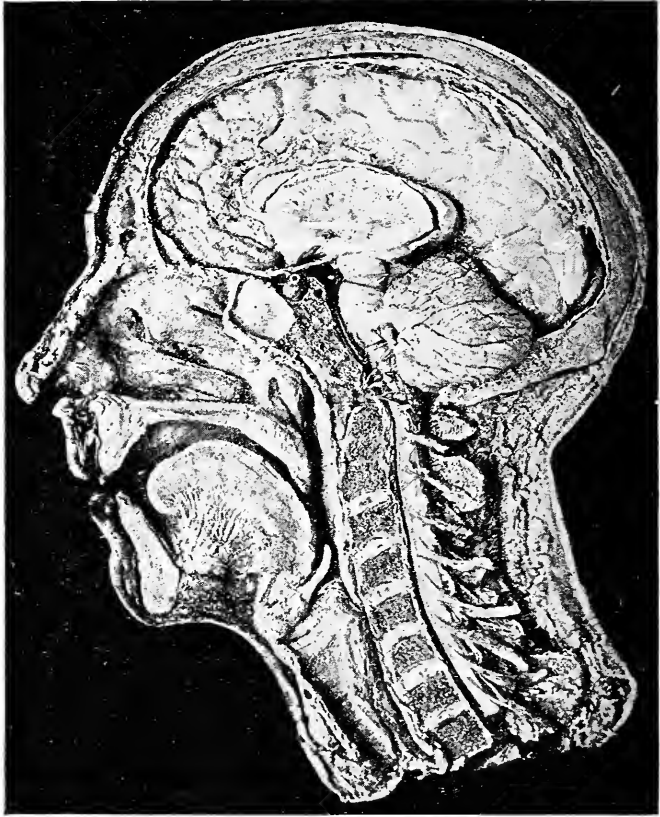


Fig. 56.

Photographie (nach Fraser) eines Schnittes durch die Leiche, woraus die Lage der Basalganglien des Kleinhirns, der Brücke, des verlängerten Markes und des Rückenmarkes und deren Beziehungen zu den anderen Theilen ersichtlich ist. Die ganze Rinde der linken Hemisphäre ist abgetragen worden, um die Basalganglien und die linke Hemisphäre des Kleinhirns blosszulegen.

in einem Falle vorhanden sind, die durch eine einzige Läsion nicht genügend erklärt werden können, die Diagnose auf multiplen Tumor gerechtfertigt erscheint.

Die noch übrigen Classen sind die Tumoren der Cortex und diejenigen des Centrum ovale, letztere nicht tief genug unter der Cortex gelegen, um die Basalganglien in ihren Bereich zu ziehen — 56 Fälle im Kindesalter, 178 bei Erwachsenen. Diese beiden Gattungen der Tumoren

sind den Chirurgen zugänglich. Da für die Entdeckung und Operation solcher Tumoren im Kindesalter keine anderen Vorschriften zu geben sind als für deren Behandlung an Erwachsenen, so kann beides zusammen besprochen werden.

Eine diagnostische Unterscheidung zwischen corticalen und sub-corticalen Tumoren ist unmöglich, da Tumoren in der Nähe der Cortex dieselben Symptome hervorrufen wie jene innerhalb der Cortex. Wir wollen uns jetzt einen Ueberblick über die Entstehungsorte dieser Tumoren in den verschiedenen Theilen der zugänglichen Hirnrinde verschaffen, so weit die Krankengeschichten eine derartige Classification zulassen.

III. Tafel. — Der Operation zugängliche Tumoren.

Sitz in der Cortex und im Centrum ovale	Tuber- kulös	Glio- matös	Sarko- matös	Glio- sarko- matös	Cyste	Carcino- matös	Gum- mata	Nicht be- stimmt
Frontal	9	9	13	6	4	5	4	9
Central	12	11	22	1	.	3	7	6
Parietal	2	2	3	.	1	2	.	.
Occipital	3	3	4	.	.	5	.	1
Temporal	1	1	8	1	.	3	2	1
	27	26	50	8	5	18	13	17

Unter dieser Gesamtzahl von 164 Tumoren, die alle nahe genug zur Oberfläche des Gehirnes lagen, um vom Chirurgen erreicht werden zu können,¹⁾ befanden sich 46 Fälle, in welchen eine Operation durch die allgemeinen und die localen Symptome klar indicirt war, und 37, in welchen, falls ein Versuch gemacht worden wäre, die Operation vermuthlich erfolgreich gewesen wäre. Mithin wären unter 600 Tumoren 37 i. e. ungefähr 6 Percent auf diesem Wege heilbar gewesen.

Es würde zuviel Raum einnehmen, hier die Krankengeschichte aller dieser Fälle zu reproduciren und jedesmal die Gründe für und wider die Operation zu discutiren. Es genügt hier auszusprechen, dass ein Endurtheil in dieser Frage gewonnen wird einerseits durch eine Analyse jener Localsymptome, welche während des Lebens einen klaren Hinweis auf den Sitz der Erkrankung darbieten, andererseits durch eine Betrachtung des bei der Section vorgefundenen pathologischen Zustandes, welcher jedesmal darthun wird, ob die Entfernung des Neugebildes während des Lebens möglich gewesen wäre.

Viele Tumoren dieser Zusammenstellung hätten zwar diagnostieirt und localisirt werden, aber trotzdem bei einem etwaigen Versuche nicht entfernt werden können. Andere hätten zwar, objectiv betrachtet, entfernt werden können, die Symptome wiesen aber nicht mit genügender Deutlichkeit auf den Sitz der Erkrankung hin, um dem Chirurgen eine angemessene Richtschnur zu gewähren. Die Majorität der entfernbaren Tumoren bestand aus eingekapselten Sarcomen, welche

¹⁾ Die übrigen 70 waren unzugänglich.

in den centralen Windungen der Cortex lagen und zu Krämpfen und Lähmungen Veranlassung gaben. Drei Tumoren im Occipitallappen mit consecutiver Hemianopsie und fünf Stirntumoren mit consecutiver Aphasie hätten entfernt werden können. Die grosse Mehrzahl der Gliome und Glio-Sarcome war aber so innig mit der Gehirns substanz verwachsen, dass sie bei einer Operation nicht entdeckt worden wären oder doch nicht ausgeschält hätten werden können. Dasselbe gilt von den Carcinomen. Viele unter den tuberculösen Tumoren waren multipel, und wäre der eine erreicht worden, so wäre doch der andere schon der Diagnose entgangen.

Mehrere Fälle, bei denen der Hirntumor im Sehhügel oder in einem Seitenventrikel lag, zeigen, wie Diagnose und Operation auf Irrwege gerathen können. In diesen Fällen hätten die Symptome leicht zur Diagnose eines corticalen Tumors in der motorischen Region führen können; bei einer etwaigen Operation hätte man aber dort keinen Tumor gefunden. Solche Fälle sollten als Warnung dienen. Sie lehren, dass selbst bei sorgfältigster Beobachtung die Diagnose niemals absolut genau ist, und dass viele Operationen deshalb nothwendigerweise exploratorischer Natur sein müssen. Mit letzterer Thatsache sind übrigens die Chirurgen vertraut, und sie braucht kein Hindernis für den Fortschritt der Hirnchirurgie zu sein.

Es mag daran erinnert werden, dass bei einer Durchsicht von 100 Tumoren im Museum von Guys Hospital Dr. Hale White 10 Fälle fand, welche mit Sicherheit hätten extirpirt werden können. Sein Percentsatz, 10 Percent, ist grösser als mein Percentsatz, 6 Percent, mit Einschluss der tuberculösen Tumoren. Mills und Lloyd fanden in ihrer Sammlung von 100 Fällen 10 Fälle, welche hätten operirt werden können. Knapp fand in seiner Sammlung von 40 Fällen nur 2 solche, und er nimmt an, dass 7 Percent der 485 von Bernhardt zusammengestellten Fälle hätten entfernt operirt können. Dana constatirt, dass 5 unter 29 von ihm beobachteten Fälle hätten entfernt werden können. Wenn wir alles zusammenfassen, so ergibt sich: 7 Percent der Fälle können operirt werden.¹⁾

Dieses Ergebnis scheint ein für den chirurgischen Eingriff bei Hirntumoren sehr ungünstiges zu sein. Es muss aber daran erinnert werden, dass viele Patienten erst in einem vorgeschrittenen Stadium zur Beobachtung kamen, nachdem der Tumor zu einer solchen Grösse gediehen war, dass die anfänglichen localisirbaren Symptome, wie das leicht geschieht, durch spätere allgemeinere Symptome verdunkelt worden waren. Er muss ferner daran erinnert werden, dass gegenwärtig die Beobachtung nervöser Symptome eine sorgfältigere und genauere ist als in früheren Jahren, und dass viele Fälle gegenwärtig in einem früheren Stadium zur Beobachtung kommen, so dass die Diagnose gemacht werden kann, bevor der Tumor zu erhebliche Fortschritte gemacht hat.

Von diesen theoretischen Betrachtungen wollen wir nunmehr zur Erörterung der Erfahrungen übergehen, welche bei der Entfernung von Hirntumoren gemacht worden sind.

¹⁾ Vgl. auch Knapp: „Intracranial Growth.“

Analyse der Operationen zur Entfernung von Tumoren.

Die Zahl der Fälle von Gehirntumor, in welchen eine Heilung auf chirurgischem Wege versucht worden ist, beträgt bis auf den heutigen Tag 97,¹⁾ so weit es nur möglich war, die Liste aus der laufenden Literatur und mit Hinzufügung meiner eigenen Fälle zusammenzustellen. 81 davon waren Tumoren der Grosshirnhemisphären, 16 solche des Kleinhirnes. Die bei diesen Fällen erzielten Erfolge werden durch folgende Tafel wiedergegeben:

IV. Tafel. — Tafel der Erfolge bei Operationen wegen Gehirntumor.

	Grosshirn	Kleinhirn	Zusammen
Gesamtzahl der operirten Fälle	81	16	97
Fälle, in denen der Tumor nicht entdeckt wurde . .	26	9	35
Fälle, in denen der Tumor gefunden, aber nicht entfernt wurde	1	2	3
Fälle, in denen der Tumor entfernt und der Patient geheilt wurde	39	3	42
Fälle, in denen der Tumor entfernt wurde, der Patient aber starb	15	2	17

Hieraus ergibt sich, dass der Percentsatz der Heilungen nach gelungener Entdeckung und Entfernung des Tumors 46 Percent beträgt. Wenn man in Anschlag bringt, seit wie kurzer Zeit die Thatsachen der Localisation feststehen und wie neu die ganze Procedur chirurgischer Eingriffe ins Gehirn ist, so erscheint dieser grosse Percentsatz glücklicher Resultate ebenso interessant als ermutigend. Er macht es uns zur Pflicht, dass jeder Fall, in welchem Verdacht auf Hirntumor besteht, mit vermehrter Sorgfalt beobachtet und die Frage nach der Thunlichkeit einer Operation jedesmal gründlich erwogen werde.

Es empfiehlt sich sehr, einen durchgreifenden Unterschied zwischen den Tumoren des Grosshirnes und jenen des Kleinhirnes zu machen. Die Differentialdiagnose zwischen diesen beiden Erkrankungsformen ist so leicht, und der Grad der Gefahr bei den Operationen in diesen beiden Classen ist so verschieden, dass jede derselben für sich allein betrachtet werden muss.

Erstens: Tumoren des Grosshirns.

Wie aus der Tafel hervorgeht, sind 81 Tumoren der Grosshirnhemisphären chirurgisch behandelt worden.

In 54 von diesen 81 Fällen ist der Tumor glücklich aufgefunden und aus dem Gehirn entfernt worden. 39 Patienten wurden geheilt, 15 starben.

¹⁾ Die Literatur ist umfangreich. Neuere wichtige Arbeiten sind die folgenden: Weir und Seguin, Amer. Jour. of Med. Sci., Juli, August und September 1888. Keen, Amer. Jour. of Med. Sci., November 1888. Park, „Surgery of the Brain,“ Transactions of the Association of Americ. Physicians and Surgeons, 1889. v. Bergmann, „Die chirurgische Behandlung von Hirnkrankheiten“ 1-89. P. C. Knapp, „Intracranial Growth,“ 1891. Letztere Arbeit enthält Uebersichten aller Fälle bis Juni 1891. Theodor Diller, Pittsburgh Medical Review, Oct., 1892. Endlich Artikel in Virchows Jahresbericht und in Sajous Jahrbuch.

Von diesen 54 Tumoren sind 43 aus der motorischen (centralen) Region des Gehirnes entfernt worden. In dieser Region kann die Localisation eines Tumors am leichtesten vorgenommen werden, und hier sind die wenigsten Irrthümer in der Diagnose vorgekommen. Das Vorkommen von Krämpfen oder Lähmung, entweder auf eine Extremität beschränkt oder von einer zur anderen in einer bestimmten Reihenfolge fortschreitend, ist hier pathognostisch. In einem meiner eigenen Fälle waren die motorischen Symptome zur Localisirung des Tumors zweifellos im höchsten Grade dienlich. Ebenso in einem Falle, den Erb in der *Deutschen Zeitschrift für Nervenheilkunde*, Juli 1892, beschreibt. Dieser Fall verdient wegen seiner ganz einzigen Krankengeschichte erwähnt zu werden:

Der Patient war ein Mann, der seit Monaten an den allgemeinen Symptomen eines Hirntumors laborirte, als Kopfschmerzen, Schwindel, Erbrechen und Neuritis optica. Das Auftreten gelegentlicher Krämpfe und darauffolgende Lähmung des linken Armes und Beines deutete auf die Centralwindungen der rechten Hemisphäre als auf den Sitz des Tumors hin. Czerny operirte im November 1890, fand den Tumor als ein mit der Hirnsubstanz verwachsenes Glio-Sarcom vor und entfernte einen Theil davon, da die gänzliche Exstirpation nicht möglich war. Der Patient genas nach der Operation, befand sich 8 Monate lang in einem sehr gebesserten Zustand, und wurde dann wieder von den alten Symptomen befallen. Im November 1891 war sein Zustand so schlimm geworden, dass man es für angezeigt hielt, die Operation zu wiederholen. Es wurde constatirt, dass der Tumor in der Zwischenzeit wieder gewachsen war, und wieder wurde ein ähnliches Stück desselben entfernt. Wieder war die Besserung sehr auffällig; aber zur Zeit des Berichtes, Juli 1892, wurde eine dritte Operation ins Auge gefasst, da die Symptome wieder aufgetreten waren.

Es ist offenbar, dass in einem solchen Falle, in welchem die vollkommene Exstirpation des Neugebildes nicht erreicht werden kann, auch ein definitiver Heilerfolg nicht erwartet werden kann. Trotzdem zeigt dieser Fall, dass es gegenwärtig möglich ist, bei einer Erkrankung, die früher als unheilbar galt, bedrohliche Symptome zu bekämpfen und das Leben zu verlängern. Die Operation kann mit der des Carcinoms der Mamma verglichen werden, welche gleichfalls das Leben verlängert, auf die Gefahr der Recidive hin.

Der Sitz des Tumors in den übrigen 23 Fällen war, wie folgt: Im Stirnlappen in 5, im Scheitellappen in 1, im Hinterhauptlappen in 2 Fällen. In den übrigen Fällen ist der Sitz in den Krankengeschichten nicht genau angegeben. Tumoren im Hinterhauptlappen können durch das Vorhandensein der Hemianopsie so sicher diagnosticirt werden, dass es auffällig erscheint, dass nur 2 entfernt worden sind. Tumoren des Scheitellappens geben Anlass zu Sensibilitätssymptomen, zu welchen motorische hinzutreten, und, wenn sie in der linken Hemisphäre sitzen, verursachen sie auch sensorische Aphasie, von jener Art, welche als Wortblindheit oder Alexie bezeichnet wird. Es muss aber zugegeben werden, dass die Diagnose von Tumoren, welche hier ihren Sitz haben, viel unsicherer ist als die von Tumoren in der motorischen Region. Tumoren im linken Schläfenlappen verursachen auch sensorische Aphasie, von der

Art, die wir Worttaubheit nennen. Bei Tumoren des Stirnlappens kommen psychische Veränderungen und secundäre motorische Symptome vor. Sie werden im Zusammenhange mit einem hier dargestellten Falle ausführlich erörtert werden.

In 25 Fällen war die Operation erfolglos, weil der Tumor an der Stelle, an der er vermuthet worden war, vom Chirurgen nicht vorgefunden wurde, oder weil die Operation nur zu dem Zwecke unternommen worden war, um Abhilfe gegen die Symptome des Hirndrucks zu schaffen, und nicht in der Absicht, den Tumor zu entfernen (8 Fälle). In einigen dieser Fälle waren die localisirbaren Symptome offenbar ungenügend, um den Sitz des Tumors zu erkennen, und ein vorsichtiger Nervenarzt hätte nicht zu einem Versuch rathen können, den Tumor aufzufinden. In anderen Fällen waren die localisirbaren Symptome deutlich ausgesprochen, und die Diagnose erschien vollkommen sicher; aber der Tumor lag trotzdem in einer solchen Tiefe, dass er nicht mehr zugänglich war; oder er war mit der Hirnsubstanz derartig verwachsen, dass seine Exstirpation unmöglich erschien. Solche Fälle müssen offenbar bei der Abschätzung des Percentsatzes der Heilerfolge als misslungene gezählt werden. Trotzdem darf eine zum Zwecke der Exploration dienende Operation nicht verworfen werden; denn wir haben es hier mit einer hoffnungslosen Erkrankung zu thun, und es ziemt sich, einen Versuch zur Rettung des Kranken zu unternehmen, auch wenn der Fall verzweifelt erscheinen sollte.

Es erscheint mithin unzweifelhaft, dass in nahezu allen Partien innerhalb der Convexität der Hemisphären, Tumoren mit Erfolg diagnosticirt und operirt worden sind.

Es ist jedoch ganz unmöglich, Tumoren, welche an der medianen oder basalen Oberfläche der Hemisphären liegen, in zufriedenstellender Weise zu diagnosticiren oder zu entfernen, und es ist auch kein Versuch einer solchen Operation unternommen worden.

Es erscheint unmöglich, die detaillirten Krankengeschichten aller dieser Fälle zu reproduciren. Ich wähle einige amerikanische Fälle heraus, bei welchen die Diagnose sowohl in Bezug auf die Art, als auch auf den Sitz der Erkrankung klar war. In allen diesen Fällen wurde der Tumor bei der Operation vorgefunden.

Ausgewählte Fälle exstirpirter Hirntumoren.

Hirschfelder und Morse. M., 33 Jahre alt, beginnt im August 1884 an Kopfschmerz im Hinterkopf und Schwindel zu leiden. Später bemerkt er Trübung des Gesichtes, Steifheit und Schwäche im linken Bein, dann im linken Arm mit gelegentlichen epileptischen Anfällen und Zuckungen der linken Gesichtshälfte und im linken Bein.

Bei der Untersuchung im Februar 1886 ergeben sich: häufige linksseitige Krämpfe, welche im Arm beginnen, eine linksseitige Hemiplegie mit Verlust des Muskelsinnes im linken Arm und Anästhesie der linken Gesichtshälfte. Ausserdem Allgemeinsymptome des Hirntumors.

Die Diagnose lautet: Hirntumor im mittleren Theil der hinteren Centralwindung.

Am 15. Februar 1886 wird durch Dr. Morse die Trepanation ausgeführt. Die Knochendecke ist dünn, die Dura straff gespannt und weiss. Nach der Spaltung der Dura quillt das Gehirn vor. Die Hirnsubstanz erscheint hämorrhagisch infiltrirt und gliomatös. Das Neugebildé, $2\frac{1}{2}$ cm^3 gross, wird theilweise exstirpirt, da es unausführbar erscheint, es vollkommen aus dem gesunden Hirngewebe auszulösen. Es ist ein Gliom.

Der Patient erholt sich von dem Shock der Operation, aber die linksseitige Lähmung bleibt zurück. Der Ausfluss aus der Wunde wird septisch. Die Hirnsubstanz in der Umgebung des Tumors zeigt sich erweicht. Am 23. Februar stirbt Patient. — *Pacific Med. Jour.*, April 1886.

Birdsall und Weir. M., 44 Jahre alt. Symptome der Parese in den Extremitäten der rechten Körperhälfte; zugleich Dipoplie, Uebelkeiten, Kopfschmerz etc.; später Hemianopsie und Neuro-Retinitis. Diagnose: Tumor im Zwickel. Diese Diagnose wird durch die weitere Beobachtung bekräftigt und die Symptome von Coordinationsstörungen durch den Druck des Tumors auf das Kleinhirn erklärt. Operation am 9. März 1887 durch Dr. Weir. Nach Eröffnung der Schädelhöhle pulsirt die Dura nicht, erscheint aber dunkel gefärbt. Incision. Es erscheint ein röthlich gefärbter Tumor, mit gefässreichem Bindegewebe bedeckt. Derselbe wird nach einer gemachten Incision in seine Masse ausgeschält und in zwei Partien entfernt. Die Blutung ist schwer zu stillen. Der Tumor ist ein aus spindelförmigen Zellen bestehendes Sarkom. Sein grösster Umfang beträgt $8\frac{1}{2}$ Zoll, sein Gewicht 140 Gramm. Fünf Stunden später Collapsus des Patienten, infolge einer nachträglichen Blutung. Infusion von Salzlösung; die Blutung dauert an. Tod 9 Stunden nach der Operation. — *Med. News*, 16. April 1887, p. 423.

Seguin und Weir. M., 39 Jahre alt. Krämpfe der rechten Körperseite und im Genick. 1886 fällt er eines Tages bewusstlos zusammen. Epileptische Anfälle, denen eine Aura in der rechten Hand, dem rechten Arm und der rechten Gesichtshälfte vorangeht. Diagnose auf Tumor in der motorischen Region rechterseits. Operation durch Weir am 17. November 1887. Die Dura drängt sich etwas vor, erscheint sonst normal. Nach einer längeren Incision scheint die Gehirnmasse sich vorzudrängen. Beim Betasten entsteht der Eindruck eines in der Tiefe sitzenden Widerstandes. Der Tumor, in der Grösse einer Mandel, wird einen Zoll tief sitzend aufgefunden; er ist nicht eingekapselt und offenbar mit dem umgebenden Gehirngewebe verwachsen. Er wird mit einem Volkmann'schen Löffel entfernt. Ein kleines Stück, das sich während der Operation abgetrennt hatte, wird für sich entfernt. Keine Blutung aus dem Gehirn. Die Wunde wird drainirt und irrigirt. Die Knochenscheiben und mehrere Fragmente werden über der Dura wieder eingepflanzt. Der Tumor ist ein Sarkom, hauptsächlich aus runden Zellen bestehend. Der Patient wird geheilt und befindet sich mehrere Monate später in vorzüglichem Allgemeinzustand. Die Parese des Gesichtes und der Hand ist vermindert, die Sprache sehr gebessert. 5 Monate später war das Neugebildé nicht wieder aufgetreten. — *Am. Jour. of the Med. Sciences*, Juli 1888, p. 225.

Drei Jahre später tritt dieses Neugebildé wieder auf, und der Patient stirbt.

Keen. M., 26 Jahre alt. Ist im Alter von 3 Jahren aus dem Fenster und mit dem Kopf auf einen Ziegelstein gefallen. Damals ist eine oberflächliche Wunde entstanden, und bis zum 23. Jahre sind keine Störungen

aufgetreten. In jenem Alter tritt Epilepsie, verbunden mit Aphasie und Lähmung des Armes und Beines rechterseits, ein. Später bessern sich diese Störungen wieder beträchtlich. Operation am 15. December 1887. Keen entfernte eine ansehnliche Partie des Schädeldaches und entdeckte einen Tumor, dessen Längachse fast drei Zoll maass. Während der Operation macht die Blutung grosse Schwierigkeiten, welche theilweise durch heisses Wasser zum Stehen gebracht wird. Patient befindet sich wohl. Am dritten Tage werden durch einige Stunden Symptome von Hirndruck beobachtet, und diese werden einem hämorrhagischen Infarct zugeschrieben, der an Grösse den ursprünglichen Tumor übertrifft. Der Infarct wird durch sorgsames Auswaschen entfernt, und durch zehn Tage geht alles vortrefflich. Dann werden neuerdings Symptome von Gehirndruck bemerkt. Dabei etwas Diarrhöe und eine Temperatur von $104\frac{1}{2}^{\circ}$. Es wird Eiterung vermuthet und die Wunde geöffnet. Eiter wird nicht vorgefunden, dagegen eine einigermaassen beträchtliche herniöse Aussackung der Hirnsubstanz. Es wird angenommen, dass die ungünstigen Symptome hauptsächlich der Diarrhöe zuzuschreiben sind, und zwei oder drei weitere ähnliche Anfälle machen dies noch wahrscheinlicher. Die Hernie wird endlich bewältigt; zum Theil durch Einpflanzen von Hautstücken. Die Wunde wird durch acht Wochen mittelst Bichlorid-Gaze drainirt. Sie heilt vollkommen, aber mit concaver statt mit convexer Oberfläche. Vier Monate später befindet sich Patient ganz wohl; hat einen epileptischen Anfall gehabt. — Amer. Journ. Med. Sci., October 1888.

„Was das Endergebnis des im American Journal 1888 berichteten Falles betrifft, so lebt der Mann heute noch im Lancaster, Pa. Er hat gelegentlich epileptische Anfälle; aber weder so häufig, noch so heftig wie früher, und zwischen zwei Anfällen ist bereits ein Intervall von ungefähr einem Jahre vorgekommen. Seine Sehkraft hat bis zu einem gewissen Grade zugenommen, aber nicht um sehr viel. Der Zustand der Intelligenz ist, glaube ich, etwas, aber nicht beträchtlich, gebessert. Er leidet nicht mehr an Kopfschmerzen, und seine Bewegungsfähigkeit ist zufriedenstellend.“ — Brief des Herrn Dr. Keen vom 23. Jänner 1893.

Knapp und Bradford. M., 32 Jahre alt. Erlitt 1868 einen Schlag auf den Kopf, der von Convulsionen gefolgt war. Er befand sich aber seither vollkommen wohl bis 1886. Jetzt beginnen Uebelkeit, Kopfschmerz und Erbrechen. Im März 1887 tritt Krampf mit Extension und Abduction des linken Armes ein. Ungefähr zur selben Zeit geminderte Muskelkraft im linken Arm und linken Bein, Steifheit der linken Hand, Steigerung der Reflexe und Contractur. Dann tritt Neuritis optica auf, während die Convulsionen andauern und die Lähmung fortschreitet. Die Convulsionen beginnen gewöhnlich mit einer sensorischen Aura in der linken Hand und mit clonischem Krampf im linken Handgelenk, der sich bis zum Ellenbogen ausdehnt. Mitunter werden die Convulsionen allgemein, und das Bewusstsein wird unterbrochen. Im Jänner 1888 werden die Kopfschmerzen so heftig, dass er seine Arbeit aufgeben muss, das Gedächtnis beginnt zu versagen, und die Sprache ist verlangsamt. Im November 1888 findet Knapp Einschränkung der Augenbewegung nach links, linksseitige Hemiplegie mit Contracturen und linksseitige, besonders im Arm ausgesprochene Hemianästhesie. Die zur Beobachtung kommenden Convulsionen nehmen von verschiedenen Theilen des Armes ihren Ausgang. Trepanation am 28. December 1888 durch Dr. Bradford; über

dem mittleren Drittel der vorderen Centralwindung. Aus dem mittleren Drittel der beiden Centralwindungen rechterseits wird ein tuberculöser Tumor von 2 zu 3 *cm* Grösse mit einem Gewicht von 35 *gr* entfernt. Der Patient stirbt durch den Choc der Operation nach ungefähr 1 Stunde. — *Bost. Med. and Surg. Jour.*, 14. April 1890.

Church und Frank. M., 39 Jahre alt. Leidet an Convulsionen seit 1888, welche bis zur Operation sich fortsetzen. Jede Convulsion beginnt mit Schmerzen und Krampf im rechten Zeigefinger, welche theilweise auf die übrigen Theile der Hand übergehen und sich bis in den Arm hinauf erstrecken. Die Extremität präsentirt sich in flectirter Stellung, mit raschen clonischen Bewegungen behaftet. Sobald diese den Stamm erreichen, geht das Bewusstsein verloren, und der Patient stürzt zusammen. Die Convulsionen werden dann allgemein und sind vom Schlaf gefolgt. Im Jänner 1889 wird die rechte Hand andauernd schmerzhaft¹⁾ und schwach; Patient wird psychisch trepid und rechtsseitig hemiplegisch. Er leidet an beständigen Kopfschmerzen in der Stirngegend, ist an der linken Kopfseite gegen Percussion empfindlich, weist aber keine Neuritis optica auf. Er wird am 21. Mai 1891 trepanirt, über dem mittleren Drittel der motorischen Region linkerseits. Im vorderen Theile der Oeffnung wird ein kleiner Knoten sichtbar, und nachdem die vollkommene Blosslegung ausgeführt ist, wird eine verdickte Masse von narbigem Aussehen und von der Breite eines Fischbeines aufgedeckt, von welcher filamentöse Fortsätze ausgehen. Diese Masse wird abgetragen und hinterlässt in der Rinde einen Substanzverlust in einer Ausdehnung von 1½ Zoll im Durchmesser. Die Wunde wird drainirt, geschlossen und verheilt. Während der folgenden Monate ist der Zustand des Patienten stationär, die Convulsionen treten nicht wieder auf; Zuckungen im Arm sind aber häufig. Eine Steigerung der Temperatur des Patienten gibt Veranlassung dazu, die Wunde wieder zu eröffnen. Man findet die trepanirten Partien nekrotisch und die Höhlung im Gehirn mit eingedicktem Eiter erfüllt, welcher ausgewaschen wird. Hierauf bessert sich der Zustand. Die Wunde heilt, der Patient wird wieder hergestellt und befindet sich nach Ablauf von sechs Monaten in einem befriedigenden Gesundheitszustand. Convulsionen treten jetzt an jedem zehnten Tage auf. Er ist mit einem geringen Grade von Parese an der rechten Hand und dem rechten Arm behaftet; ist aber imstande herumzugehen. *Amer. Jour. Med. Sci.*, Juli 1890.

„Dieser Fall wurde bis zum Juli 1892 beobachtet. Es war so weit gebessert worden, dass der Abstand zwischen den Anfällen sich auf das Doppelte und selbst Dreifache erweitert hatte. Der Schmerz im Bein und im Arm war vollkommen verschwunden. Patient war kräftig und hatte beträchtlich Fleisch angesetzt. Trotzdem erwarte ich nicht, dass die Besserung noch weiter fortschreiten werde, und dass Patient jemals imstande sein werde, seinen Lebensunterhalt selbständig zu verdienen.“ — Brief des Hrn. Dr. Frank, 30. Jänner 1893.

Thomas und Bartlett. Weiblicher Fall. Krämpfe, in den Fingern der linken Hand beginnend und sich auf den Arm erstreckend, mit Steifheit der betroffenen Theile verbunden, treten vom Jänner 1887 bis März 1889 in Intervallen auf.

¹⁾ Dies ist einer der wenigen bekannten Fälle von „central bedingtem Schmerz“, wie er von Edinger beschrieben wird.

Später werden die Anfälle häufiger und dehnen sich auf das linke Bein, gelegentlich auf das Gesicht aus. Nach dem Anfall bleiben Arm und Bein im Zustand der Parese. Diese Anfälle wiederholen sich bis zum Juni 1889. Kopfschmerzen sind constant, Neuritis optica aber nicht vorhanden. Diagnose auf Tumor im mittleren Drittheil der Centralwindungen. Operation am 13. Juni 1889. Nach Eröffnung des Schädels findet sich ein spitziger, drei Achtel Zoll langer konisch geformter Knochenfortsatz, der, die Dura durchbrechend, in die Gehirnmasse eindringt. Unterhalb derselben liegt ein grosser Tumor von $3\frac{1}{2}$ zu $2\frac{1}{2}$ zu $1\frac{1}{2}$ Zoll, an welchen die Dura adhärirt. Diese wird entfernt. Die Hirnwindungen sind an dieser Stelle plattgedrückt und erweicht. Zwei Tage später tritt linksseitige Hemiplegie auf. Patient verfällt in Coma und stirbt. Die Section ergibt, dass die Wundhöhle durch ein Blutgerinnsel ausgefüllt und das umgebende Hirngewebe sehr erweicht ist. — *Hahnemannian Monthly*, Mai 1890.

Bremer und Carson. M., 23 Jahre alt. War gesund bis zum Jahre 1887. Beginnt dann an Krämpfen des linken Armes zu leiden, die sich über das Genick und später, an Frequenz zunehmend, auch über das linke Bein ausdehnen. Auf diesen Zustand folgt spastische Contraction mit häufigen Krämpfen im linken Fuss und in den linksseitigen Halsmuskeln, die später auf den linken Arm übergehen. Die Steifheit ist mit etwas Schwäche verbunden. Im Jahre 1889, in dem Patient zur Beobachtung Dr. Bremers kommt, haben sich Erbrechen, Schlaflosigkeit und hochgradige Nervosität entwickelt. Beginnende leichte Neuritis optica vorhanden. Parese der ganzen linken Körperhälfte, Extremitäten in Contractur können mit Anstrengung noch gestreckt werden. Gegen jede willkürliche Bewegung äussert sich ein Widerstand durch gleichzeitige Contractions der Antagonisten. Keine Anästhesie vorhanden. Häufige Krämpfe der linken Körperseite, im Genick beginnend. Die localisirbaren Symptome, die an Intensität langsam zunehmen, deuten auf einen Tumor in der rechtsseitigen motorischen Region in der Gegend der Centren für das Platysma und das Handgelenk in den postcentralen Windungen. An der entsprechenden Stelle wird auch eine alte Narbe gefunden. Trepanation am 26. März 1890 durch Dr. Carson, an der durch die Narbe bezeichneten Stelle. Die Dura stülpt sich vor, pulsirt aber nicht. Das freigelegte Gehirn ist von rothbrauner Färbung mit schlaffen Gefässen. Die Umrisse des Tumors sind an drei Seiten erkennbar. Er ist sehr biegsam, von der Grösse einer Wallnuss und wird mit dem scharfen Löffel entfernt. Der Tumor ist ein cavernöses Angiom. Die Höhlung wird drainirt und die Wunde verbunden. Nach einer Woche ist die Kopfschwarte verheilt. Nach der Operation fortschreitende Besserung. Die Krämpfe treten nicht wieder auf, und die Lähmung, die unmittelbar nach der Operation etwas zugenommen hatte, besserte sich nach und nach. Anästhesie der Hand und des Armes findet sich nach der Operation vor und ist bis zum Zeitpunkt des Berichtes noch vorhanden. — *Amer. Jour. Med. Sci.*, September 1890.

„Obwohl nach der Operation die Krampfanfälle besonderer Art, dem Jackson'schen Typus entsprechend, nicht wiederkehrten, so dauerte doch bei dem Patienten, welcher ungefähr durch 16 Monate unter unserer Beobachtung im Mullanphy Hospital blieb, die allgemeine Besserung, das heisst das Nachlassen der diffusen spastischen Erregbarkeit fast der gesammten Musculatur, nur ungefähr drei bis vier Monate an. Mit dem Verlauf der Zeit trat die

allgemeine Rigidität der Muskeln wieder ein und nahm immer mehr zu. Ueber sein Ansuchen wurde Patient in ein städtisches Hospital überführt, wo sich sein Zustand fortschreitend verschlimmerte, und wo er ungefähr ein Jahr später starb. Die hauptsächlichlichen Ergebnisse der Section waren folgende: Allgemeine Milliar-Tuberculose der Eingeweide. Linke Niere geschrumpft. Das Gehirn wurde von Dr. Carson und von mir untersucht, und es fanden sich die folgenden pathologischen Veränderungen vor: Die rechte Hemisphäre, an welcher operirt worden war, war an ihrem oberen Rande etwas verflacht, die Dura der Hirnsubstanz adhären. Nach Ausführung eines Querschnittes durch das Gehirn, der die Gegend der Operation schneidet, zeigt sich unterhalb der Rinde, ungefähr einen Zoll tief unter der adhären Dura, eine Höhlung, deren Lage ungefähr dem mittleren Drittheil der Rolando'schen Region entspricht. Die Höhlung war von unregelmässiger Gestalt und von der Grösse einer Wallnuss. Die umgebende Hirnsubstanz war mehr oder minder erweicht und das ganze Gehirn ödematös. Die Höhlung entsprach der Stelle, aus welcher jene schwammige, cavernöse Masse bei der Operation entfernt worden war. Der pathologische Process, welcher vermuthlich nach der Operation eingetreten war, bestand zunächst in der Bildung einer Blutcyste, welche, nach Art der Cysten bei Apoplexien, sich in eine Lymphe führende Cyste verwandelte. Dass die Höhle leer vorgefunden wurde, erklärt sich vielleicht durch die gründliche Entwässerung, welche der ganze Körper infolge der excessiven Diarrhöe erlitt. Die hauptsächlichliche Lehre, die sich aus diesem Falle ergibt, ist die auch von anderen Beobachtern constatirte Thatsache, dass subcorticale Tumoren oder deren Aequivalente (Cysten etc.) Anlass zu tonischen Krämpfen geben können.

Die trepanierte Knochenscheibe, welche nach Macewens Methode wieder eingefügt worden war, war in eine solide knöcherne Verbindung mit dem Rande des Trepanationsloches getreten, so dass die Schädelwölbung praktisch intact erschien. Die Vollständigkeit des chirurgischen Erfolges in diesem Detail hat hier offenbar einem besseren und dauernderen Erfolg der Operation entgegen gearbeitet. Wäre die Knochenscheibe nicht wieder eingesetzt worden, und hätte man sich mit der Kopfschwarte zur Deckung des verletzten Gehirns begnügt, so hätte diese elastischere und nachgiebigere Bedeckung den Druck von unten erleichtert. Dann wäre auch eine zweite Operation, Anbohrung oder Auskratzung der zu präsumirenden post-operativen Blutcyste leichter gewesen.“ — Brief des H. Dr. Bremer, 4. Februar 1893.

Wood und Agnew. In seiner Ansprache an die American Surgical Association, im September 1891, berichtete Agnew in Kürze, dass er einen Patienten des Dr. H. C. Wood operirt habe, bei welchem eine im Zwickel liegende Cyste blossgelegt und entleert worden war. Der Patient starb aber nach 36 Stunden, und bei der Section wurde im Schläfenlappen ein grosses Sarkom vorgefunden, das vor der Operation sich durch kein localisierbares Symptom manifestirt hatte.

Der folgende Fall aus meiner eigenen Beobachtung ist in extenso wiedergegeben, weil er die allgemeine Symptomatologie des Gehirntumors und die localen Fingerzeige für den Chirurgen gut illustriert:

Beobachtung XXI. Sarkom im linken Stirnlappen — Psychische und motorische Symptome — Gelungene Localisation und Operation — Tod des Patienten.

C. S., 40 Jahre alt, Landwirt von Beruf, ohne erbliche Belastung, von kräftiger Gesundheit bis zu seiner Erkrankung (mit Ausnahme spezifischer Infection, die er mit 23 Jahren acquiriert hat, die aber ohne spätere Folgen geblieben ist), wird im December 1890, während er einen Karren lenkt, plötzlich von Convulsionen ergriffen. Er erinnert sich an eine plötzliche Empfindung von Elend und Schwindel und als ob ihm der Kopf mit Gewalt nach der rechten Seite gedreht würde. Er erinnert sich an das Folgende nicht, hat aber gehört, dass man ihn auf der Strasse gefunden, aufgehoben und nachhause gebracht hat, wo er 2½ Stunden bewusstlos liegen geblieben ist. Er kann nicht mit Sicherheit angeben, ob seine Convulsionen damals allgemein waren. Bei der Wiederkehr des Bewusstseins fand er seine rechte Körperhälfte, mit Einschluss von Arm, Bein und Gesicht, etwas geschwächt und empfand Schwierigkeit beim Sprechen. Dieser Zustand bildete sich nach und nach zurück, so dass er nach 2 Wochen zu seiner Arbeit zurückkehren konnte und sich im Zustand gewohnter Gesundheit befand. Das war die einzige Convulsion oder der einzige plötzliche Anfall, der im ganzen Verlauf seiner Krankheit auftrat.

Von diesem Anfall an datirt aber seine Krankheit. Die verschiedenen Symptome, die sich nacheinander entwickelten, waren in ihren Anfängen sehr wenig bemerkbar, so dass es ganz unmöglich ist, den Zeitpunkt des Auftretens der einzelnen Erscheinungen zu fixiren. Während der sechs Monate von Jänner bis Juli 1891 litt er gelegentlich an Uebelkeit und Kopfweh. Im Juli 1891 bemerkte er eine Abnahme seiner Sehkraft und eine Zunahme seiner Kopfschmerzen, die häufiger und intensiver auftraten. Während der Zeit vom Juli 1891 bis Jänner 1892 localisirte sich der Schmerz linkerseits in der Stirn- und Scheitelgegend. Er war nicht gerade in der Nacht besonders heftig, aber zuweilen sehr intensiv. Während dieser Zeit bemerkte er eine zunehmende Trägheit im Denken, allgemeine Erschlaffung, eine Unlust zur Arbeit, welche ihm sonst fremd war, und eine Verlangsamung der psychischen Processe, welche er als zunehmende Verdummung bezeichnete. Es trat eine zunehmende Schwierigkeit im Gebrauch der Sprache ein, so dass er seine Gedanken nur langsam zur Aeusserung bringen konnte; wobei jedoch keine Schwierigkeit in der Articulation und kein Ausfall einzelner Wörter bestand.

Gegen Schluss des Jahres bemerkte er auch, dass seine rechte Körperseite etwas schwächer als die linke geworden war, dass seine Hand ein wenig ungeschickt geworden war und in seinem Beine ein Gefühl von Schwere. Aber das Symptom, das ihn am meisten ängstigte, war die zunehmende Trübung seines Gesichts. Dieses war auch der Grund, dass er von seinem Wohnsitz in Alabama sich nach New-York begab. Er wurde auf der New-Yorker Augen- und Ohrenklinik durch Dr. Derby untersucht, und dieser constatirte einen ausgesprochenen Zustand von optischer Neuritis in beiden Augen, im linken Auge ausgesprochener: rechts $S = \frac{20}{L}$ links $S = \frac{20}{XX}$. Im rechten Auge war der innere und obere Quadrant des Gesichtsfeldes ausgefallen. Dr. Derby schickte ihn auf die Nervenabtheilung der Vanderbilt-Klinik behufs Bestätigung seiner Diagnose auf Hirntumor und zur Behandlung.

Als Patient am 14. Jänner 1892 zum erstenmale zu meiner Beobachtung kam, zeigten sich die folgenden Symptome: heftiger und constanter frontaler Kopfschmerz in der Scheitelgegend, besonders linkerseits

localisirt, in der Gegend des oberen Drittels der Kronennaht. In dieser Gegend, auf einem Raume von ca. 3 Zoll Durchmesser, besteht auch grosse Empfindlichkeit gegen Percussion. Es besteht kein Schwindel beim Aufstehen oder beim Wechsel der Stellung. Es ist ein Zustand partieller Erblindung vorhanden, durch den sehr ausgesprochenen Zustand von Neuritis optica bedingt und entschieden im linken Auge ausgebildeter.

Es besteht ein Zustand geistigen Torpors, der sehr bemerkbar ist und der, wie er und ein ihn begleitender Freund nachdrücklich bemerken, gar nicht seiner Natur entspricht. Dieser Torpor kommt durch eine Verlangsamung des Denkens zum Ausdruck, welche ihn als verblödet erscheinen lässt. Er braucht einige Zeit, um den Sinn der an ihn gerichteten Fragen zu begreifen, und es kostet ihn Anstrengung, dieselben zu beantworten. Diese Anstrengung ist nicht durch eine wirkliche Störung der Sprache, einen Ausfall von Wörtern oder Hemmung der Articulation bedingt; obwohl Patient darüber klagt, dass er nicht so fliegend und rasch sprechen könne wie sonst. Der Zustand ist in keiner Weise als Aphasie aufzufassen, sondern kann nur als eine Verlangsamung des Denkprocesses bezeichnet werden. Sein Auffassungsvermögen ist gut, und seine Schlüsse sind richtig, wenn er Zeit zum Nachdenken hat. Rasches Denken ist ihm aber unmöglich, und wenn er gedrängt wird, so wird er verwirrt und sagt, dass er nicht imstande ist zu denken. Daher misstraut er seinem eigenen Verstand und meint, seine Urtheilskraft habe gegen frühere Zeiten abgenommen. Er ist jeder Beschäftigung abgeneigt und sitzt, ohne auf etwas zu achten, da, viele Stunden lang kein Wort hervorbringend. Er schläft häufig bei Tage, während in der Nacht sein Schlaf durch den Kopfschmerz oft unterbrochen wird. Es wird ihm schwer, seine Aufmerksamkeit durch einige Zeit auf irgend einen Gegenstand zu concentriren. Sein psychischer Zustand kann als Torpor und Ausfall der Aufmerksamkeit bezeichnet werden. Er macht dadurch den Eindruck eines Erkrankten.

Eine sorgfältige Untersuchung führte zur Entdeckung einer leichten rechtsseitigen Hemiplegie; seine Gesichtsmuskeln rechterseits waren etwas schlaff und deren Beweglichkeit verlangsamt, seine Hand etwas ungeschickt und plump, deren Kraft, am Dynamometer gemessen, ergab 140, die der Linken 160. Obwohl sein Gang nichts Auffallendes hatte, liess er doch die Zehen etwas schleifen. Es war hochgradige Steigerung des Kniephänomens und ausgesprochener Clonus im Sprunggelenk vorhanden. Er klagte über ein Gefühl von Eingeschlafensein in Hand und Fuss; aber Anästhesie war nicht vorhanden.

Diagnose. Diese Symptome führten zu einer Diagnose auf Hirntumor. Den Sitz dieses Tumors festzustellen, war keine leichte Sache. Die leichte rechtsseitige Hemiplegie deutete darauf hin, dass er sich in der linken Hemisphäre befinde, in der Nähe der motorischen Region, aber nicht innerhalb derselben. Die Hemiplegie war lange nach den übrigen Symptomen aufgetreten; daher war offenbar die motorische Region erst dann beeinflusst worden, als der Tumor sich bereits stark entwickelt hatte. Der Sitz der Kopfschmerzen und der gegen Percussion empfindlichen Stelle in der Stirngegend, ferner das Vorhandensein der beschriebenen psychischen Symptome schien auf den Stirnlappen als wahrscheinlichen Sitz des Tumors hinzudeuten. Diese Annahme wurde unterstützt durch das Fehlen von Anästhesie, Hemianopsie oder sensorischer Aphasie, Symptome, welche wahrscheinlich vorhanden gewesen wären, wäre der Tumor in der Nähe der motorischen Region, aber hinter derselben, in

der Scheitelgegend, gessen. Den psychischen Symptomen wurde das Hauptgewicht für die Diagnose auf Läsion des Stirnlappens beigelegt.

Eine Studie über 23 Fälle von Erkrankung des Stirnlappens, die ich 1883 publicirt hatte, hatte ergeben, dass in der Hälfte der Fälle ausgesprochene geistige Störung vorhanden war.¹⁾

Damals hatte ich die folgenden Schlussfolgerungen gezogen: „Das Bild der geistigen Störung bei Läsionen des Stirnlappens deckt sich nicht mit irgend einer andern bekannten Form geistiger Erkrankung. Der Zustand kann etwa bezeichnet werden als Verlust der Selbstbeherrschung und daraus folgende Aenderung des Charakters. Die Psyche übt einen fortwährenden hemmenden Einfluss auf alle Thätigkeiten, die des Körpers und die im Bewusstsein sich abspielenden aus; von der einfachen Hemmung der einfachen Reflexe, wie z. B. die der Schliessmuskeln an bis zur höheren Controle über die zusammengesetzten Reflexe, wie affective Impulse und ihre Aeusserung in Sprache und Geberden. Diese Controle erfordert ein Festhalten im Bewusstsein der Bedeutung einer Handlung mit Rücksicht auf andere entferntere Thatsachen, d. h. sie erfordert eben Urtheilsfähigkeit und Vernunft, die höchsten psychischen Leistungen. Indem diese Controle alle Impulse hemmt, bis auf die, die einer gewählten Reihe von Motiven angehören, kommt die Richtung der Aufmerksamkeit auf einen bestimmten Gegenstand und das Festhalten dieser Richtung zustande. Es ist wahrscheinlich, dass die psychischen Vorgänge, welche Urtheilskraft und Vernunft umfassen, ihre materielle Basis in den Stirnlappen haben. Wenn sich die Sache so verhält, so würde die vollkommene Zerstörung der Stirnlappen den Menschen auf den Zustand des Cretinismus reduciren; partielle Zerstörungen aber müssten sich durch auffallende Lücken der Urtheilskraft und der Vernunft manifestiren. Eine der ersten Ausfallserscheinungen müsste der Verlust der Selbstcontrole sein, welche normalerweise alle psychischen Vorgänge begleitet, und dieser Verlust wurde dazu führen, dass die Aufmerksamkeit nicht fixirt werden kann, dass es dem Patienten nicht mehr möglich ist, eine Gedankenreihe bis zum Schlusse zu verfolgen und die intellectuellen Vorgänge willkürlich zu leiten. Das ist das eigentliche Hauptsymptom, welches eine Hälfte der gesammelten Fälle darbietet. Es zeigte sich, wie immer die Läsion beschaffen war, ob Verletzung durch Fremdkörper, ob Zerstörung durch einen Abscess, Druck und Erweichung durch einen Tumor; es kann also nicht einer bestimmten Art der Erkrankung zugeschrieben werden. Andererseits blieb dieses Hauptsymptom aus bei Läsionen in anderen Theilen des Gehirns. Seine Gegenwart in einer so grossen Anzahl von Fällen der hier vorliegenden Localisation berechtigt zu der Forderung, dass in Fällen vermutheter Läsion der Stirnlappen der psychische Zustand des Patienten, insofern er durch die Leistungen seiner Urtheilskraft und Fähigkeit vernünftiger Entschliessung zum Ausdruck kommt, mit Sorgfalt untersucht, eine etwaige Aenderung des Charakters und Betragens sorgfältig verzeichnet werden sollte.“

Ferrier, in seinen „Croonian lectures“, 1890, lenkte die Aufmerksamkeit gleichfalls auf den Zusammenhang derartiger psychischen Veränderungen mit Erkrankungen der Stirnlappen.

Welt, (Alienist and Neurologist, April 1890) schloss aus einer Untersuchung von acht Fällen seiner Beobachtung gleichfalls, dass Veränderung

¹⁾ Starr: „Cortical Lesions of the Brain,“ Am. Journ. of Med. Sci., April 1884.

des Charakters und der Neigungen charakteristisch für Läsionen in den Stirnlappen ist. Diese kann, sagt er, das einzige wahrnehmbare Symptom sein.

W. Gilman Thompson (Medical News, Mai 1890) hat Veränderungen des Gehabens und Störungen der intellectuellen Sphäre in drei von ihm beobachteten Fällen von Tumor des Stirnlappens beschrieben.

Schönthal berichtet gleichfalls einen Fall, der wegen der vorhandenen psychischen Sonderbarkeiten und des Ausfalles der Selbstcontrole als Hysterie diagnosticirt worden war, in welchem jedoch nach dem Tode ein grosser Tumor im Stirnlappen vorgefunden wurde.

Griffith und Sheldon (Jour. of Mental Science, 1890, p. 223), welche über einen Fall berichten, in welchem ein Tumor die medianen Oberflächen und die Basis beider Stirnlappen eingenommen hatte, und bei welchem psychische Symptome fehlten, machen darauf aufmerksam, dass psychische Symptome namentlich dann zur Erscheinung kommen, wenn die Rinde der Convexität der Stirnlappen Sitz der Läsion ist. Diese Constatirung wird durch meine eigene, früher erwähnte Sammlung von Fällen durchaus bestätigt.

Die Erwägung aller dieser Fälle führte also zu der Schlussfolgerung, dass psychische Symptome höchst wahrscheinlich von einem Tumor in der Stirnregion veranlasst werden.

Die Diagnose der Art des Tumors war ziemlich schwierig. Die Anamnese einer specifischen Erkrankung schien auf Gumma zu deuten und einen Versuch mit einer specifischen Behandlung zu erheischen. Es wurde deshalb eine Schmiercur ins Werk gesetzt, Quecksilber und Jodkali in wachsenden Dosen bis zu 300 Grain angewendet. Diese Behandlung wurde fortgesetzt ohne irgend welche merkliche Veränderung der Erscheinungen. Der Patient verschwand dann auf Monate aus meiner Beobachtung, kehrte aber um den 1. Juni herum wieder auf meine Klinik zurück.

Es wurde constatirt, dass sein Kopfschmerz noch immer heftig und noch immer linksseitig in der Stirngegend localisirt war. Seine Sehkraft hatte sich sehr verschlimmert, so dass er auf dem rechten Auge nahezu erblindet war und mit dem linken Buchstaben nicht unterscheiden konnte. Die Hemiplegie war jetzt deutlicher. Die Gesichtsmuskeln waren rechterseits schlaffer; Hand und Fuss waren ungeschickter, und es war ein deutliches Nachschleppen des rechten Fusses vorhanden. Er klagte, dass sein rechtes Bein steif werde, und dass er es absterben fühle. Er habe in letzter Zeit Zuckungen im rechten Bein gehabt, zwei- oder dreimal im Tage. Er erzählte auch, dass seine rechte Hand sich bisweilen geballt habe, ohne dass er es habe verhindern können, verneinte aber Fragen auf das Vorhandensein clonischer Krämpfe. In den letzten Monaten waren auch Schwierigkeiten der Harnentleerung aufgetreten. Er konnte seine Blase nicht vollkommen beherrschen, und der Urin floss bisweilen unerwartet aus. Seine Sprache war verlangsamt, und es bestand bei ihm eine merkliche Tendenz, einzelne Wörter in den Sätzen an unrechter Stelle einzureihen, was er jedoch selbst bemerkte und corrigirte. Oft sagte er „nein“ statt „ja“ und vice versa. Seine psychische Activität war offenbar noch viel geringer als vor fünf Monaten.

Unter solchen Umständen war es offenbar, dass die specifische Behandlung wirkungslos geblieben war. Der Patient wurde angewiesen in das Roosevelt-Hospital einzutreten und sich einer Operation zu unterwerfen.

Operation. Die Operation wurde am 23. Juni 1891 durch Dr. Mc. Burney ausgeführt. Aethernarcose. Es wurde eine halb-elliptische Incision

in die Kopfhaut gemacht, einen Bezirk von ungefähr drei Zoll Ausdehnung nach beiden Richtungen umfassend, wobei die haftende Basis des Hautlappens nach unten zu stehen kann. Der Mittelpunkt des Hautlappens entsprach einem Punkte auf der Oberfläche des Gehirns, der ein und einen halben Zoll von dem Rolando'schen Spalt, auf der Höhe des Uebergangs des mittleren in das obere Drittel dieses Spaltes, liegt.

Es wurde vorausgesetzt, dass der Tumor im hinteren Theile der zweiten Stirnwindung liege, gerade vor der Verbindungsstelle dieser Windung mit der vorderen Centralwindung. Die Blutung, welche durch diese erste Incision hervorgerufen wurde, war excessiv, gewiss dreimal so reichlich als gewöhnlich. Es bedurfte einer grossen Zahl von Compressionszangen und Ligaturen, um sie im Zaum zu halten. Dann wurde der Hautlappen nach unten zurück-

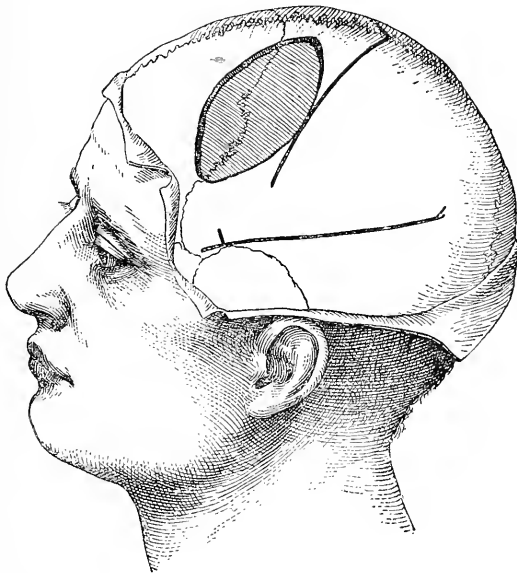


Fig. 57.

Die Oeffnung im Schädel im Falle der einundzwanzigsten Beobachtung.

geschlagen und in der Mitte der so blossgelegten Partie des Schädels eine Knochenscheibe von einem Zoll Durchmesser mittelst der Trephine entfernt. Diese Oeffnung wurde dann mit Beisszangen nach unten und vorn erweitert, bis eine Grösse von zwei zu ein dreiviertel Zoll erreicht war. (Fig. 57.)

Die Dura erschien verdickt und unnatürlich blass; die Pulsation derselben war aber normal, und es trat aus ihr keine Blutung ein. Dagegen erfolgte eine profuse Blutung aus den Venen der Diploë, und deren Bekämpfung machte nicht geringe Schwierigkeiten. Die grössten dieser Blutgefässe hörten erst dann zu bluten auf, nachdem kleine Stückchen Schwamm in ihre Mündungen gestopft worden waren.

Dann wurde, nahe am Rande der Oeffnung im Schädel, eine Incision in die Dura gemacht und diese als Lappen nach unten geschlagen. Sie war durchaus der unter ihr liegenden Hirnoberfläche adhärent, und diese Ober-

fläche erschien gleichmässig dunkel gefärbt und sehr gefässreich. Beim ersten Anblick machte die Oberfläche den Eindruck, die einer gewöhnlichen, nur stark congestionirten corticalen Substanz zu sein. Sie war jedoch von härterem Gefüge als normal, und, nachdem eine ansehnliche Partie mit dem Messer abgetragen worden war, ergab sich, dass die ganze blossgelegte Region von dem Gewebe eines Tumors erfüllt war. Nach der Abtragung dieser Partie stiess man auf eine deutliche Kapsel und, indem man der Oberfläche dieser Kapsel mit dem Finger und der stumpfen Scheere folgte, gelang es leicht, den grossen Tumor vollkommen herauszuschälen, der sich nach jeder Richtung unterhalb der Ränder der in den Schädel gemachten Oeffnung weiter erstreckt hatte.

Der Tumor (Fig. 58) war von ovaler Gestalt und maass $3\frac{1}{2}$ zu $1\frac{3}{4}$ Zoll. Er war vollständig in eine Kapsel eingeschlossen, und nach seiner Entfernung



Fig. 58.

Photographie eines Sarkoms, das aus dem Stirnlappen entfernt wurde. Einundzwanzigste Beobachtung: Der Maassstab oberhalb des Tumors ist in Centimeter eingetheilt.

blieb eine grosse Höhlung in der Hirnrinde zurück. Aus der ganzen Wandung dieser Höhle trat copiöse Blutung ein, und um diese zu bewältigen, musste der ganze Raum mit Jodoform-Gaze vollgestopft werden. Der Lappen der äusseren Hautdecke wurde theilweise wieder in die frühere Lage gebracht und bloss an den Seiten genäht. Ueber das Ganze wurde ein grosser und lockerer antiseptischer Verband gelegt.

Vor der Beendigung der Operation wurde der Gesamtzustand des Patienten durch den Blutverlust und den Choc merklich beeinflusst, und es mussten sowohl per rectum als hypodermatisch stimulirende Mittel angewendet werden. Nachdem der Patient zu Bett gebracht worden war, wurde sein Gesamtzustand sorgfältig im Auge behalten und alles angewendet, um denselben zu verbessern. Nach einer reichlichen intravenösen Infusion von normaler Salzlösung war vorübergehend entschiedene Besserung zu constatiren;

aber bald setzte der Puls wieder aus, und der Patient starb um Mitternacht, acht Stunden nach der Operation.

Die genaue Lage des Tumors war wie folgt: Sie begriff in sich den hinteren Theil der zweiten Stirnwindung, den anstossenden Theil der ersten Stirnwindung und die obere Hälfte der vorderen Centralwindungen. Die ganze vordere Centralwindung muss in einem ziemlichen Grade comprimirt worden sein und auf die dritte Stirnwindung, unterhalb des Tumors, muss ein indirecter Druck ausgeübt worden sein. Der Sitz des Tumors entsprach also sehr genau der vor der Operation gemachten Diagnose; die Grösse seiner Masse war aber viel beträchtlicher als angenommen worden war. Nach seiner Härtung in Müller'scher Flüssigkeit und Alkohol verdrängte er 50 C. C. Wasser, wog vier Gramm und maass zwei und einen halben zu ein dreiviertel Zoll. Der Tumor wurde durch Dr. Hodenpyl sorgfältig untersucht und wurde von ihm als echtes Sarkom bestimmt, bestehend aus einer grossen Anzahl zarter Blutgefässe und aus ziemlich grossen unregelmässigen, aber nicht verzweigten Zellen, die mit sehr wenig Intercellularsubstanz dicht aneinander gelagert waren.

Eine frühere Operation, zur Zeit, als der Tumor noch viel kleiner und die Gewebe weniger gefässreich waren, wäre höchstwahrscheinlich erfolgreich gewesen. Sie wurde dem Patienten im Februar vorgeschlagen, vier Monate vor der schliesslichen Ausführung. Dem Aufschub, den er dringend verlangte, stimmten wir bereitwilliger zu in Anbetracht seiner specifischen Vorgeschichte, die uns bestimmte, ihm die Wohlthat des Zweifels zu lassen und eine anti-syphilitische Behandlung zu versuchen. Hätten wir uns an dem Lehrsatz Horsley's gehalten, dass Gumma durch Medication nicht geheilt werden kann und operirt werden sollte (ein Lehrsatz, der freilich durch die Erfahrungen Anderer in verschiedenen Fällen nicht gestützt wird), so hätten wir vielleicht die Operation in einem früheren Zeitpunkte ausgeführt. Die Grösse eines Tumors steht offenbar in naher Beziehung zur Grösse des Chocs, der durch seine Entfernung entsteht.

Zusammenfassung. In diesem Falle ist die Diagnose des Hirntumors theils aufgrund der Symptome allgemeiner Natur gemacht worden, wie: Kopfschmerzen, Neuritis optica und Empfindlichkeit gegen Percussion am Kopfe, theils aufgrund der localisirbaren Symptome, psychischer Torpor, Verlangsamung der Sprache, leichte rechtseitige Hemiplegie mit folgendem Gefühl von Eingeschlafensein und mit gelegentlichen Zuckungen in den gelähmten Gliedern. Der Sitz des Tumors war genauer bestimmt durch die langsame Entwicklung der Hemiplegie, durch die ausgesprochenen psychischen Symptome und durch die Lage des empfindlichen Bezirkes der Kopfhaut. Auf die Bedeutung der psychischen Symptome für die Localisation des Tumors ist bereits aufmerksam gemacht worden und eine weitere Erörterung derselben ist unnöthig. Hier liegt aber der erste Fall vor, in welchem dem chirurgischen Eingriff sein Ziel so deutlich durch psychische Symptome bezeichnet wurde.

Zweitens. Tumoren des Kleinhirns.

Aus der Tabelle IV (p. 143) ergibt sich, dass 16 Tumoren des Kleinhirns operirt worden sind. In neun Fällen ist der Tumor nicht aufgefunden worden. In zwei Fällen ist er zwar aufgefunden worden,

konnte jedoch nicht operirt werden. In drei Fällen ist der Tumor entfernt und der Patient hergestellt worden. In zwei Fällen ist die Entfernung des Tumors zwar gelungen, der Patient aber gestorben.

Die Diagnose des Kleinhirntumors ist nicht schwierig. Die allgemeinen Symptome des Hirntumors entwickeln sich in diesen Fällen rasch und vollständig; also: Kopfschmerzen, psychische Störungen, Reizbarkeit und Apathie, Schwindel, Erbrechen, Neuritis optica, mit oder ohne Erblindung, endlich mitunter allgemeine Convulsionen. Diese Allgemeinsymptome treten in rascher Entwicklung auf, weil der Sitz des Tumors unterhalb des Hirnzelts geeignet ist, den Abfluss des Blutes aus der Vena Galeni zu hindern, auch die Bewegungen der Hirnflüssigkeit innerhalb der Ventrikel zu stören. Auf diese Art entstehen sowohl allgemeiner Hydrocephalus als auch eine Spannung der Dura Mater, von der angenommen wird, dass viele Symptome des Hirntumors von ihr ausgehen. Es muss hervorgehoben werden, dass Kopfschmerz bei Kleinhirntumor fast stets vorhanden ist, dass er oft im Hinterkopf empfunden wird, aber auch in jeder anderen Region des Kopfes gefühlt werden kann, und ebenso oft frontal oder temporal als occipital ist. In vielen unter den hier verzeichneten Fällen von Kleinhirntumoren war der Kopfschmerz rein frontal. Der Schmerz zeigt also den Sitz des Tumors nicht an. Empfindlichkeit gegen Percussion am Hinterkopf ist aber ein wertvolles Anzeichen für eine Erkrankung im Kleinhirn.

Es treten jedoch zu den allgemeinen Symptomen des Hirntumors in diesen Fällen andere, localisirbare Symptome von grossem Werte hinzu. Diese sind: Schwindel und vom Kleinhirn abhängige Ataxie, nämlich schwankender Gang. Der Patient hat das Gefühl unzufallen, schwankt während des Gehens, und zwar schwankt er mit auffallender Constanz stets nach derselben Seite. Das Symptom des Schwankens deutet darauf hin, dass der Unterwurm des Kleinhirns entweder der Sitz des Tumors ist, oder doch von einem Tumor in einer der Hemisphären des Kleinhirns tangirt wird. Wenn dieses Symptom sehr früh im Verhältnis zu den Allgemeinsymptomen aufgetreten ist, so ist der Tumor im Unterwurm selbst entstanden. Wenn es jedoch erst spät auftritt, nachdem das Leiden schon Monate lang gedauert hat, so ist der Tumor in einer der Hemisphären entstanden, hat schon von dort aus die Allgemeinsymptome veranlasst, hat aber später erst den Unterwurm erreicht und dann das localisirbare Symptom hervorgerufen. Jetzt müssen wir die Frage aufwerfen: In welcher Hemisphäre hat der Tumor sich zu entwickeln begonnen? Hier tappen wir oft im Dunkeln. Man behauptet, dass die Patienten beim Gehen nach jener Seite schwanken, welche der, an welcher der Tumor sitzt, entgegengesetzt ist. Eine Untersuchung von 20 Fällen, in welchen das Schwanken nach einer Seite ein hervorstechendes und constantes Symptom war, ergab, dass in 16 Fällen der Patient nach der dem Tumor entgegengesetzten Seite schwankte, in 4 Fällen nach der Seite der Läsion. Aus der Richtung des Schwankens kann also kein sicherer Schluss darauf gezogen werden, auf welcher Seite die Läsion liegt. Wenn keine Tendenz des Schwankens nach einer Seite vorliegt, so kann eine solche, nach vorwärts oder rückwärts zu fallen, vorhanden sein. Es ist jedoch bis jetzt unmöglich, über die Bedeutung dieses Symptoms eine bestimmte Meinung zu äussern, weil es

nicht feststeht, ob dasselbe durch Reizung oder Zerstörung des Gewebes bedingt ist.

Wenn uns diese Symptome im Stiche lassen, so ist es bisweilen möglich, die Frage, in welcher Hemisphäre der Tumor liege, durch die Beobachtung zu beantworten, an welcher Seite die von den Hirnnerven ausgehenden Symptome auftreten, also Strabismus, Anästhesie oder Parese des Gesichtes oder der Zunge, Taubheit oder Retrotraction des Kopfes. Diese Symptome treten gewöhnlich zuerst auf der Seite des Tumors auf, weil dieser das Kleinhirn auf die Hirnbasis niederdrückt und dadurch die Hirnnerven comprimirt, oder das Kleinhirn seitlich verdrängt und dadurch die Nerven zerrt. Paralyse eines der Nerven des vierten Paares, obwohl schwer zu entdecken, ist ein wertvolles Symptom, da es immer zuerst an der Seite des Tumors auftritt.

Durch Compression einer Seite des Pons oder der Oblongata kann ein Tumor Parese, oder Steifheit, oder gesteigerte Reflexe in Arm und Bein der Gegenseite hervorrufen, und diese Symptome können die Diagnose unterstützen.

Nachdem die Diagnose festgestellt ist, tritt die Frage der Operation auf: können Tumoren des Kleinhirns operativ entfernt werden? Das Kleinhirn wendet nur eine seiner Oberflächen dem Schädeldache zu, und wir besitzen bis jetzt kein Mittel, um festzustellen, ob ein Tumor in der Nähe gerade dieser Oberfläche liegt oder nicht. Jede Operation muss also zunächst die Bedeutung einer Exploration haben.

Falls ein Tumor auf der blossgelegten Oberfläche erscheint, kann er entfernt werden. Bei allen Manipulationen an den Hemisphären des Kleinhirns muss aber sorgfältig darauf gedacht werden, dass das verlängerte Mark nicht comprimirt oder der Vagus nicht gezerrt oder zerrissen wird.

Die Zeichnung (Fig. 56, Seite 140) zeigt, wie tief das Kleinhirn innerhalb der Schädelhöhle liegt, und wie unmöglich es ist, seine nach oben, oder die nach vorn und unten gekehrte Oberfläche zu erreichen. Es ist also nicht zu verwundern, dass die Schwierigkeiten, die einer gründlichen Exploration des Kleinhirns entgegenstehen, in diesem Theile des Gehirns die Entdeckung eines Tumors oft vereiteln.

Die folgenden Fälle von Kleinhirntumor, die von mir diagnosticirt und von Dr. McBurney operirt worden sind, illustriren die Symptomatologie dieser Erkrankung und beleuchten die Schwierigkeit der Operation.

Beobachtung XXII. Fibro-Sarkom des Kleinhirns und der Varolsbrücke — Schwanken nach der dem Tumor entgegengesetzten Körperseite — Operation — Tod.

30 Jahre alter Mann. War unter meiner Beobachtung vom Jänner 1890 bis zu seinem Tode im December 1891. Wurde durch Dr. Weeks auf die Nervenabtheilung der Vanderbilt-Klinik geschickt. Bei seiner Aufnahme litt er an heftigen Kopfschmerzen in der Stirn- und Hinterkopfgegend, an Schwindel, der durch rasche Bewegungen des Kopfes oder durch Niederlegen sehr gesteigert wurde, an Klingen in den Ohren, an einer Empfindung von Starre in der linken Gesichtshälfte und im Munde und an einem beständigen Gefühl von Schläfrigkeit und Betäubung. Diese Symptome hatten sich nach und nach

während der drei vorausgegangenen Jahre ausgebildet. Seit einem Jahre bemerkte er auch Doppeltsehen und allmähliche Abnahme der Sehkraft. Seine Freunde sagten, dass seine Sprache langsam und schwerfällig geworden sei.

Die Untersuchung des grossgewachsenen Mannes constatirte einen schläfrigen, verblödeten Zustand, vortretende Angäpfel, das linke Auge nach links abweichend, erweiterte Pupillen und ausgesprochenen Nystagmus bei seitlichen Bewegungen der Augen.

Dr. Weeks hatte deutliche Einschränkung der Gesichtsfelder constatirt. Es lag eine Langsamkeit der Sprache vor, welche seiner psychischen Hemmung zugeschrieben wurde, da nichts auf Aphasie oder Lähmung der Zunge deutete. Störungen der Sensibilität, der Motilität oder der Reflexe waren nicht vorhanden. ebensowenig war etwas von Ataxie in seinem Gange zu bemerken. Das Vorhandensein von Kopfschmerz, Schwindel, Ohrenklingen, Nystagmus, Doppeltsehen und eingeschränkten Gesichtsfeldern sicherte die Diagnose auf Hirntumor; aber inbezug auf die Localisation desselben liess sich keine Schlussfolgerung ziehen. Bei Erwägung der Frage, ob nicht ein Gumma vorliege, verneinte der Patient alle Fragen auf spezifische Infection. Trotzdem wurden Quecksilber und Jodkali in Anwendung gebracht, da er ja die Infection auch ohne sein Wissen erlitten haben konnte.

Während des Jahres 1890 blieben die Symptome bestehen und nahmen nach und nach an Intensität zu, so dass er am 1. October gänzlich erblindet war, unter deutlichen Anzeichen von Atrophie des Opticus. Auf dem linken Ohre war er jetzt taub; in diesem Ohre war das Klingen sehr intensiv. Inzwischen hatten sich auch localisirbare Symptome entwickelt, welche einen Fingerzeig für die Ermittlung der Lage des Tumors geben konnten. Es war jetzt ein sehr ausgesprochenes Wanken beim Gehen vorhanden, mit der Tendenz, nach vorn und rechts zu fallen, und mit einer Tendenz, sich beim Gehen nach rechts zu wenden. Dazu kam noch etwas Schwäche in der rechten Hand. Der Dynamometer ergab 39 rechts, während er links 60 anzeigte. In den Extremitäten war keine Ataxie oder Sensibilitätsstörung vorhanden. Zwischen den beiden Beinen bestand keine merkliche Differenz der Muskelkraft. Dagegen war rechterseits das Kniephänomen gesteigert, und am rechten Fusse konnte ein leichter Clonus hervorgerufen werden.

Das Wanken war durchaus von jener Beschaffenheit, wie sie bei Kleinhirnerkrankungen beobachtet wird. Ein Gang, wie der eines Betrunkenen, zwar ohne wirkliches Niederfallen, aber mit fortwährend unsicherem Gleichgewicht. Die Tendenz, sich nach rechts zu wenden und rechts zu fallen, wurde bei jeder wiederholten Untersuchung immer wieder beobachtet.

Diagnose. — Das Wanken deutete darauf hin, dass der Sitz der Erkrankung im Kleinhirn gelegen war. Die Tendenz, nach rechts abzuweichen und zu fallen, wurde zwar als nicht genügend diagnostisch betrachtet, um die Frage, welche Seite ergriffen war, mit absoluter Sicherheit zu entscheiden; sie war aber immerhin ein wichtiger Fingerzeig, der auf die linke Kleinhirnhälfte verwies. Diese Annahme schien durch die Würdigung der übrigen Symptome bekräftigt zu werden. Der Patient hatte bald nach Beginn seiner Erkrankung über Schmerz und Gefühllosigkeit in seiner linken Gesichtshälfte geklagt, während die Untersuchung zu keiner Zeit eine Spur von Annästhesie ergeben hatte. Er hatte auch viel über Klingen im linken Ohr geklagt, worauf zunehmende Taubheit eingetreten war. Sein Kopfschmerz, welcher anfänglich frontal war, wurde später auf die linke Hinterhauptgegend bezogen, und wenn

Patient von seinem Kopfschmerz sprach, so pflegte er gewohnheitsmässig mit der Hand hinter das linke Ohr zu greifen. Die Schwäche der rechten Hand und die Steigerung der spinalen Reflexe rechterseits im Zusammenhang mit Lähmungen im Gebiete der linksseitigen Gehirnnerven schienen auf einen Druck an der linken Seite der Brücke und Oblongata zu deuten.

Mithin liess alles: Das Schwanken nach rechts, die linksseitigen Gehirnnerven-Lähmungen und die rechtsseitige Hemiplegie — auf eine Läsion an der linken Seite der Schädelhöhle schliessen.

Die Diagnose wurde also auf Tumor in der linken Hälfte des Kleinhirns gestellt. Das negative Resultat der spezifischen Behandlung ergab, dass kein Gumma vorlag, und die sehr langsame Entwicklung der Krankheitserscheinungen liess auf einen sehr langsam wachsenden Tumor schliessen, wahrscheinlich ein Sarkom, da diese Classe von Tumoren häufiger vorkommt als alle anderen.

Während des folgenden Jahres, vom October 1890 bis November 1891, wurde der Patient hie und da untersucht. Er befand sich anscheinend in einem stationären Zustand. Am Ende dieses Zeitraumes wurde er bewogen, das Roosevelt-Hospital aufzusuchen, um sich operiren zu lassen. Er war, obwohl im Bewusstsein der Gefahr, bereit, sich der Operation zu unterziehen; denn sein Leben war ihm zur Last geworden. Er war blind und halb taub, litt an heftigem Kopfschmerz, an Schwindel bei jeder Bewegung und schwankte so stark, dass er nicht mehr herumgehen konnte. Eine sorgfältige Untersuchung im Hospital am 1. December 1891 bestätigte neuerdings das Vorhandensein aller bisher erwähnten Symptome, förderte aber keine weiteren zutage.

Operation durch Dr. McBurney am 3. December 1891. — Aethernarkose. Ueber der linken Hälfte des Hinterhauptbeines wurde mit dem Messer eine Incision gemacht, welche einen zungenförmigen, verticalen Hautlappen umschrieb. Der obere, freie convexe Rand dieses Lappens entsprach ungefähr der oberen Curve dieses Knochens. Die anhaftende Basis des Lappens lag im Nacken, in der Höhe des zweiten Halswirbels. Die Incision wurde in die Tiefe bis zum Periost geführt, und sämtliche Decken wurden in einem Lappen zurückgeschlagen. Versuche am Cadaver hatten den Operirenden überzeugt, dass die sicherste und geeignetste Methode des Eindringens in die Höhle des Kleinhirns die Arbeit mit Meissel und Hammer ist. Diese Methode wurde befolgt und auf diese Art eine Oeffnung von $1\frac{1}{2}$ Zoll Durchmesser durch das dünne Bein geschlagen, wobei sorgfältig darauf geachtet wurde, in genügender Entfernung von dem grossen venösen Sinus zu bleiben. Die Dura mater war nicht krankhaft verändert, sie stülpte sich aber durch die Oeffnung im Schädel so kräftig heraus, dass sofort auf das Vorhandensein hohen intracranialen Druckes geschlossen werden konnte. Nachdem die Dura incidirt und als Lappen heruntergeschlagen war, machte sich das Entgegendrängen der Gehirnschubstanz noch mehr bemerkbar. Trotzdem war die Oberfläche des Kleinhirns sonst von normaler Beschaffenheit, und durch Betrachtung konnten keine Anzeichen vom Vorhandensein eines Tumors wahrgenommen werden. Es war leicht möglich, nach allen Richtungen den Finger zwischen Schädel und Kleinhirnhemisphären bis in einige Tiefe einzuführen, auf diese Art einen grossen Theil der Oberfläche dieser Hemisphären zu betasten und den lateralen und verticalen Sinus mit dem Finger wahrzunehmen. Aber nirgends war das Vorhandensein eines Tumors nachzuweisen. Das Herausdrängen der Hirnmasse

war so heftig, dass es sich als nothwendig erwies, um die Oeffnung im Schädel einigermaassen sicher verschliessen zu können, eine ausgestülpte Partie derselben abzutragen, was mit so wenig Substanzzerstörung als möglich ausgeführt wurde, da schon die bisherigen vorsichtigen Manipulationen die zarten Oberflächenwindungen geschädigt hatten. Die Blutung während der ganzen Dauer der Operation war sehr mässig und konnte leicht gestillt werden. Der Lappen der Dura mater und die darüber gelegenen Weichtheile wurden wieder an ihre Stelle gebracht und in ihren tieferen Partien mit Catgut befestigt, während die äussere Hautwunde mit Seide vernäht wurde. Ein feuchter Sublimat-Gaze-Verband wurde über alles gelegt, und der Patient wurde in vorzüglichem Gesamtzustand zu Bett gebracht.

Die Reconvalescenz war vollkommen zufriedenstellend, und am 9. December, 6 Tage nach der Operation, bei einer Temperatur von 90° und einem Puls von 100, wurde der Verband zum erstenmal gewechselt. In der ganzen Wunde wurde prima intentio vorgefunden und alle Nähte wurden entfernt.

Während der folgenden Nacht fiel der Patient aus dem Bette, und eine sofortige Untersuchung ergab das Vorhandensein eines grossen Blutgerinnsels unter dem Hautlappen. Der Fall schien keine weitere Beschädigung zur Folge gehabt zu haben; aber am 10. December um 5 Uhr nachmittag befahl den Patienten ein Schüttelfrost, welchem eine Temperatur von 103° folgte.

Jetzt wurden Schwierigkeiten der Schlingbewegung bemerkt, und obwohl die Temperatur nach 2 Tagen auf 99° fiel, trat ein Stupor ein, der sich immer mehr vertiefte, und es erfolgten unwillkürlich Entleerungen aus Rectum und Blase. Die Wunde blieb durchaus aseptisch; aber der Stupor gieng in Coma über, und der Patient starb am 15. December, nachdem die Temperatur 105° erreicht hatte.

Die Section ergab das Vorhandensein eines Tumors, eines Glio-Sarkoms, dessen Masse von der des Hirngewebes deutlich abgegrenzt war, obwohl eine besondere Kapsel nicht vorhanden war.

Der Tumor lag an der Basis des Kleinhirns und comprimirte die linke Hemisphäre desselben, besonders die der nach unten und vorne gewendeten Oberfläche derselben naheliegenden Partien. Er drückte auch seitlich, auf die linke Hälfte der Varolsbrücke und griff ein wenig in den linken Hirnschenkel ein. Der Tumor hatte den fünften Hirnnerven etwas platt gedrückt, jedoch nicht so stark, dass die Compression Degeneration zur Folge gehabt hätte. Auch der Acusticus und Facialis waren durch den unteren Theil des Tumors gedrückt worden.

Die Lage des Tumors war eine solche, dass es absolut unmöglich war, denselben durch eine chirurgische Operation zu erreichen; ausser dem Falle, dass eine vollkommene Gewissheit über die Lage des Tumors geherrscht hätte, wonach dann ein Eindringen bis in die Tiefe des Kleinhirns gerechtfertigt gewesen wäre.

Dieser Tumor war nach Lage und Beschaffenheit fast identisch mit einem Tumor, über welchen Wollenberg im Arch. für Psych., XXI., p. 791, berichtet hat.

Beobachtung XXIII. Gliom des Kleinhirns — Charakteristischer wankender Gang — Operation — Tod.

Ein kleines Mädchen von 7 Jahren hatte seit einem Jahre an heftigem Kopfschmerz gelitten, der über den ganzen Kopf verbreitet, besonders intensiv

aber in der Stirngegend war, ferner an heftigem Erbrechen und an nach und nach zunehmender Schwäche der Sehkraft, was auf eine progressive Neuritis optica zurückzuführen war. Schon 3 Monate vor der ersten Untersuchung konnte sie nicht recht gehen, was sowohl einer Tendenz, beim Gehen zu wanken, zuzuschreiben war, als auch einem Schwindel, welcher wieder offenbar auf einen Nystagmus zurückzuführen war, der sich bald im Verlaufe der Krankheit ausgebildet hatte. Das Wanken war sehr ausgesprochen, so dass sie während des letzten Monats ohne Unterstützung nicht mehr gehen konnte. Eine constante Tendenz, beständig nach einer bestimmten Richtung zu wanken, war zwar nicht zu constatiren; aber es schien bei ihr doch eine gewisse Neigung vorhanden, nach hinten und etwas nach links zu fallen. Sie klagte mitunter über Schmerz im rechten Ohr. Symptome von Lähmung der Gehirnnerven oder von Hemiplegie waren nicht vorhanden.

Die Diagnose auf Tumor des Kleinhirns war in diesem Falle evident, aber der einzige Fingerzeig für die Lage des Tumors war die Tendenz, nach rückwärts und links zu wanken. Es wurde deshalb als wahrscheinlich angenommen, dass der Tumor im Wurm des Kleinhirns sitze, wahrscheinlicher an der rechten als an der linken Seite. Die Abwesenheit aller Symptome vonseite der Gehirnnerven lehrte, dass der Tumor nicht in der Nähe der Basis sitzen konnte. Die Operation wurde deshalb unternommen.

Operation. Die Operation wurde durch Dr. McBurney am 29. December 1891 ausgeführt. Aethernarkose. Eine hufeisenförmige Incision wurde mit der Convexität nach oben über der rechten Hälfte des Hinterhauptbeines ausgeführt. Der oberste Theil der Incision lag ein bischen oberhalb der oberen Curve des Beines, und der Lappen, welcher heruntergeschlagen wurde, enthielt alle Decken des Knochens mit Ausnahme des Periosts. Die Basis des Lappens blieb im Zusammenhang mit dem oberen Theile des Genickes.

Ueber dem Mittelpunkte der Kleinhirngrube wurde mit Meissel und Hammer eine ziemlich grosse Knochenplatte entfernt, und die Oeffnung wurde dann mit Beisszangen so weit vergrössert, als es mit Rücksicht auf die venösen Sinus räthlich erschien. Die Dura mater stülpte sich mit Macht vor, erschien aber sonst normal. Dann wurde ein grosser Lappen der Dura herausgeschnitten und zurückgelegt, wobei nur ganz normale Windungen des Kleinhirns blossgelegt wurden. Eine Untersuchung der seitlichen und der unteren Oberfläche des Kleinhirns führte zu keinem Ergebnis. Darum wurde eine Sonde bis in einige Tiefe, ungefähr $1\frac{1}{2}$ Zoll, in die Gehirns substanz eingeführt, wobei kein abnormer Widerstand angetroffen wurde.

Eine Aspirationsnadel jedoch, welche ungefähr einen halben Zoll vor der Medianlinie, parallel mit der Schädelbasis, eingeführt wurde, drang in eine Cyste ein, aus welcher zwei Drachmen klarer seröser Flüssigkeit entleert wurden.

Bei einer zweiten Einführung erreichte die Nadel die Cyste nicht, und es wurde für nicht angezeigt gehalten, die explorativen Eingriffe fortzusetzen. Die Lappen wurden wieder an ihre Stelle gebracht, in der Tiefe mit Catgut und an der Oberfläche mit Seide vernäht. Die Blutung während der Operation verursachte keine Schwierigkeiten, aber vor deren Beendigung zeigten sich an der Patientin Wirkungen des Chocs. Nachdem per Rectum Stimulantien beigebracht worden waren, besserte sich der allgemeine Zustand wieder und war am Tage nach der Operation ungefähr so gut, wie am Tage vor derselben. Zeitweise klagte die Patientin nur über Kopfschmerzen. Zwei Tage später

Klagen über Schmerzen in den Ohren. Die Wunde wird frisch verbunden und aseptisch befunden. Die Temperatur war seit der Operation normal geblieben.

Am 4. Jänner, sechs Tage nach der Operation, kam wiederholtes Erbrechen vor, der Puls wurde schwach, stimulierende Mittel blieben ohne Wirkung, und die Patientin starb um Mitternacht plötzlich unter Convulsionen.

Die Section ergab das Vorhandensein eines grossen Glio-Sarkoms, von $2\frac{1}{2}$ zu 2 zu 1 Zoll Grösse, welches den Wurm des Kleinhirns einnahm und von da sich in beide Hemisphären, besonders die rechte, erstreckte. Es lag dicht unter der Oberfläche der Kleinhirnrinde, erreichte aber diese Oberfläche an keinem Punkte. Der Tumor drückte mit seinem unteren Theile den vierten Ventrikel zusammen. Die Consistenz des Tumors war ungefähr die gleiche wie die des Gehirngewebes, und in seiner Mitte fand sich jene Cyste vor, welche bei der Operation entleert worden war.

Beobachtung XXIV. Gliom des Kleinhirns — Wanken nach links — Lähmungen der rechtsseitigen Hirnnerven — Operation — Erfolgreiche Entfernung des Tumors.

W. W., zehn Jahre alt, ohne erbliche Belastung, war bis October 1892 vollkommen gesund. Zu dieser Zeit fieng er an, an Kopfschmerzen in der Stirngegend zu leiden, die gewöhnlich des Nachts heftiger wurden. Diese befielen ihn wiederholt während des October und November. Dann begann er mitunter an Schwindel zu leiden und an sehr heftigen Kopfschmerzen, die mit Erbrechen vergesellschaftet waren und in jeder dritten oder vierten Nacht auftraten. Es fiel auch auf, dass er geistig träg und reizbar geworden war. Diese Symptome dauerten bis in den December an, und es trat eine gewisse Unsicherheit der Ortsbewegung hinzu, so dass das Kind manchmal während des Laufens hinfiel. Zu Beginn des Jänner 1893 bemerkte das Kind eine leichte Trübung seiner Sehkraft, und Dr. Kipp von Newark, der es am 21. Jänner untersuchte, constatirte, dass diese Trübung auf einen ausgesprochenen Zustand von Neuritis optica zurückzuführen sei. Zu dieser Zeit war er noch imstande, Grossgedrucktes ohne besondere Schwierigkeit zu lesen, aber nach Ablauf eines weiteren Monates war der Knabe fast vollständig erblindet. Während des Februar nahmen seine Kopfschmerzen, gewöhnlich des Nachts auftretend, an Heftigkeit zu. Sie waren jetzt immer mit Schwindel und Erbrechen verbunden. Es trat Klingen im linken Ohr und Schwerhörigkeit im rechten Ohr auf. Es fiel auf, dass sein Gang jetzt sehr ungleichmässig war. Seine Augäpfel waren hervorgedrängt und in beständiger Hin- und Herbewegung. Seine geistige Benommenheit wurde sehr ausgeprägt.

Er wurde mir am 12. März 1893 durch Dr. William Pierson aus Orange, N. J., übergeben, der mir auch die obige bisherige Krankengeschichte mittheilte.

Die Untersuchung ergab: Wohlgenährter, aber blasser Knabe mit grossem Kopf und vortretender Stirn, vortretenden Angäpfeln in beständiger seitlicher Bewegung und ohne Sehvermögen. In der Ruhe bestand eine merkliche Tendenz des rechten Auges, sich nach innen zu drehen. Der Patient konnte aber seine Augen nach jeder Richtung bewegen, und Paralyse der Augenmuskeln schien also nicht vorhanden. Bei jeder Bewegung der Augen trat merklicher Nystagmus ein. In beiden Augen fand sich sehr ausgebreitete Neuritis optica. In der linken Nasenhöhle war die Geruchswahrnehmung ver-

loren gegangen. An keinem Theile des Körpers oder des Gesichtes schien Lähmung oder Anästhesie zu bestehen; wenn aber Patient mit den Händen forcirte Bewegungen ausführte, so war eine leichte Parese der linken Gesichtshälfte zu bemerken. Auch war er nicht imstande zu pfeifen, weil er die rechte Hälfte des Mundes nicht zum Verschluss bringen konnte. Sein Gehör erwies sich im rechten Ohr entschieden herabgesetzt, sowohl bei der Prüfung der Nervenleitung mittelst der Stimmgabel, als bei jener mit der Taschenuhr. Die Reflexe waren in beiden Knien herabgesetzt. Sein Gang war entschieden ein schwankender, und zahlreiche Versuche erwiesen eine ausgesprochene Tendenz des Patienten nach links zu wanken. Er bezeichnete seine Kopfschmerzen als qualvoll und die Stirngegend als deren ausschliesslichen Sitz. Die Haut war über dem Scheitel gegen Percussion etwas empfindlich. Seine Kopfschmerzen wurden durch die Rückenlage sehr verschlimmert, so dass er bereits seit langer Zeit die ganzen Nächte aufrecht sitzend verbrachte.

Diagnose. Kopfschmerz, Erbrechen, Schwindel, der geistige Torpor und die Neuritis optica wiesen deutlich darauf hin, dass der Knabe mit einem Hirntumor behaftet war. Der wankende Gang erwies die Lage desselben im Kleinhirn. Die Tendenz, nach links zu wanken, im Zusammenhang mit der Schwerhörigkeit des rechten Ohres und der, wenn auch geringen, Schwäche der rechtsseitigen Gesichtsmuskeln, sowie des rechtsseitigen M. abducens deutete auf einen Sitz des Tumors in der rechten Seite des Kleinhirns und in der Nähe der Basis hin. Die Operation erschien deshalb gerathen.

Operation. Am 15. März operirte Dr. McBurney im Roosevelt-Hospital in Gegenwart des Dr. Pierson und Dr. Kipp. Das Hinterhauptbein wurde an seiner rechten Seite durch eine hufeisentörmige Incision blossgelegt, und unterhalb der oberen Curve desselben wurde in dem Bein eine Oeffnung von $1\frac{1}{2}$ zu $\frac{5}{8}$ Zoll bewerkstelligt. Die Oeffnung wurde durch Meisseln und nachträgliche Erweiterung mittelst der Beisszange ausgeführt. Die Dura adhärirte dem Knochen nicht. Ueber zwei Drittel der blossgelegten Region erschien die Dura bläulich verfärbt. Nach Incision der Dura wurde eine Cyste eröffnet, welche auf der Oberfläche des Kleinhirns lag und ungefähr eine Drachme gelblich-grüner Flüssigkeit enthielt. Nachdem die Dura zurückgeschlagen und die Wand dieser Cyste abgetragen war, wurde es offenbar, dass ein Tumor vorhanden war, und dass er auf dem Kleinhirn und innerhalb desselben lag und sich über die blossgelegte Region hinaus gegen die Medianlinie zu erstreckte. Es erschien unmöglich, den Tumor direct durch die enge Oeffnung zu erreichen, die wegen des starken Vordrängens des Kleinhirns gemacht worden war. Deshalb musste, um den Zugang zu gewinnen, eine Partie vom Gewebe des Kleinhirns abgetragen werden. Der Tumor war von zart grauer Färbung und lockerem Gefüge. Er war von gallertartiger Beschaffenheit und sehr gefässreich. Bei dem Versuche, ihn zu entfernen, wurde eine Cyste in seinem Inneren aufgebrochen, und ungefähr eine Drachme hellgelber Flüssigkeit entleerte sich aus derselben. Der Tumor wurde mit dem scharfen Löffel aus dem Kleinhirn ausgeschält. Nachdem das sämmtliche zugängliche Gewebe des Tumors entfernt worden war, maass die im Kleinhirn zurückgebliebene Höhlung $1\frac{7}{8}$ Zoll in die Tiefe, ungefähr einen Zoll nach den anderen Richtungen und war dem Finger des Operirenden leicht zugänglich.

Der Tumor hatte keine besondere Wand oder Kapsel gehabt; es wurde jedoch darauf geachtet, so weit als möglich alles dem Tumor angehörende

Gewebe zu entfernen und nur das gesunde Gewebe des Kleinhirns rund herum stehen zu lassen. Die Blutung wurde mit Schwämmen, die in die Höhlung gepresst wurden, gestillt, und nachdem sie bis auf ein langsames Sickern zurückgegangen war, liess man die Höhlung sich mit Blut anfüllen und legte ein Drainagerohr aus Gummi ein. Dann wurde die Wunde geschlossen; die Dura und Kopfschwarte wurden mit Ligaturen aus Catgut befestigt und die Oberhaut mit Seide vernäht. Die ganze Operation war im Verlauf einer Stunde beendet. Der Choc war wohl mässig, doch mussten wiederholt Stimulantien angewendet werden, bevor der Knabe vom Operationstische gehoben werden konnte.

Er kam jedoch wieder zu Kräften und fühlte sich schon am nächsten Tage recht wohl. Er hatte keinen Kopschmerz, kein Erbrechen; der Nystagmus war verschwunden, und es war keine Spur mehr von Parese des Facialis vorhanden. Seine Knie-Reflexe waren deutlicher als vor der Operation. Sein Bewusstsein war klar. Während der nächsten Woche hielt die Besserung an.¹⁾

Nachtrag: Später jedoch wurde Patient immer schwächer und am 15. Tag nach der Operation starb er. — Der Sectionsbefund erwies, dass fast nur eine Hälfte des Tumor entfernt worden ist, die andere Hälfte occupirte den vorderen Theil des Wurmcs und ruhte auf den Vierhügeln auf. Derselbe konnte bei der Operation nicht erreicht werden.

In den folgenden Tafeln²⁾ sind alle Fälle von Hirntumor verzeichnet, welche bis zum gegenwärtigen Zeitpunkte operativ behandelt worden sind. Die erste Tafel enthält eine Liste der bei der Operation vorgefundenen Tumoren, respective ihres Sitzes, mit Angabe des Ausganges. Die zweite Tafel enthält das Verzeichnis der Fälle, in welchen der Tumor bei der Operation nicht gefunden, aber nachträglich bei der Section entdeckt wurde.

V. Tafel. — Tumoren, deren Entfernung gelungen ist.

Stirnregion.

Durante.	Lancet, 1. October 1887	H
Macewen,	Brit. Med. Journ., 11. August 1888	H
Barton,	Annals of Surgery, Jänner 1889	T
Booth und Curtis.	Trans. N. Y. Neurol. Journ., December 1892 (Recidive)	H
Starr und McBurney.	Amer. Journ. Med. Sci., April 1893	T

Hinterhauptregion.

Birdsall und Weir.	Phil. Med. News, 16. April 1887	H
----------------------------	---	---

Centralregion.

Macewen,	Lancet, 16. Mai 1885	H
Bennett und Godlee,	Med. Chir. Trans., 1885, LXVIII., 243	T
Hirschfelder und Morse,	Pacific. Med. Journ., April 1886	T
Horsley,	Brit. Med. Journ., 23. April 1887 (3 Fälle, 1 Recidive)	H
Macewen,	Lancet, 11. August 1883, 3 Fälle	H
Seguin und Weir,	Amer. Journ. Med. Sci., Juli 1888 (Recidive)	H
Keen,	Amer. Journ. Med. Sci., October 1888	H
Lucas Championnière,	Journ. de Méd. et de Chir., 1888, 298	H
Ballet und Pean,	Bull. Soc. Anat. de Paris, Mai 1888	H

¹⁾ Diese Beobachtung wurde hier eingefügt als das Buch schon unter der Presse war. Das Endresultat wird später mitgetheilt werden.

²⁾ Dieses Verzeichnis ist aufgrund der von Knapp gegebenen Liste angelegt, welche durch eine Durchmusterung der Zeitschriften von Jänner 1891 bis Jänner 1893 ergänzt wurde. (H, Heilung, T. Tod.)

Fitzgerald,	Sajous Annual. Vol. II., 1888, p. 36	H
Rammie,	Brit. Med. Journ., 19. Mai 1888	H
Fischer,	Verhandl. Deutsch. Gesellsch. Chir., p. 42 (Recidive u. Tod)	H
Thomas und Bartlett,	Trans. Amer. Inst. Homöop., 1889, 464	T
Limont und Page, . . .	Brit. Med. Journ., 26. October 1889 (Recidive)	H
Parker,	Brit. Med. Journ., 30. November 1889	H
Mercanton und Combe,	Rev. Méd. de la Suisse Rom., August 1889 (Resultat unbekannt)	H
v. Bergmann,	Chirurg. Behandl. der Hirnkrank., 1889, p. 137	T
Clarke,	Lancet, März 1890	T
Knapp und Bradford,	Bost. Med. and Surg. Journ., April 1890	T
Church und Franke, . .	Amer. Journ. Med. Sci., Juli 1890 (Recidive)	H
Oppenheim u. Köhler,	Berl. Klin. Woch., Juli 1890 (Recidive)	H
Graham und Chubbe, . .	Aust. Med. Journ., Juli 1890	T
Duhin,	Neurol. Central., August 1890	H
Lampiasi,	La Psychiatria, 1890, 261	H
Bremer und Carson, . .	Amer. Journ. Med. Sci., September 1890	H
Castro,	Neurol. Central., 15. October 1890	T
Reynier,	La Sem. Méd., April 1891	H
Doyen,	La Sem. Méd., April 1891	H
Jeannel,	La Sem. Méd., April 1891	H
Anderson,	Brit. Med. Journ., 14. März 1891	H
Pean,	La Trib. Méd., Juni 1892	H
Hitzig,	Berl. Klin. Woch., Juli 1892	H
Hitzig,	Berl. Klin. Woch., Juli 1892 (Recidive)	H
Erb,	Deutsch. Zeitschr. f. Nervenheilk., Juli 1890 (Recidive)	H
Poirier,	Rev. de Chir., XII., 412	H
Braman,	La Sem. Méd., December 1892 (2 Fälle)	H
Potempski,	Annals Surgery, December 1892	H
Llobet,	Rev. de Chir., November 1892	H
Stieglitz,	N. Y. Med. Journ., Jänner 1893	H

Region nicht bezeichnet.

Horsley,	Brit. Med. Journ., 9. December 1890 (4 Fälle, 3 gestorben)	T
Verco,	Trans. Intercol. Med. Cong., 1889, II., 377	T

Kleinhirn.

Horsley,	Brit. Med. Journ., 23. April 1887	T
May,	Lancet, 16. April 1887	T
Suckling,	Lancet, 1. October 1887	T
Maunsell,	New Zealand Med. Journ., 1889, II., 151	H
Starr und McBurney	Beobachtung XXIV, Seite 247	T

VI. Tafel. — Tumoren, die bei der Trepanation nicht aufgefunden worden sind.

Stirnregion.

Dana und Pitcher,	N. Y. Med. Rec., 9. Februar 1889.
Eskridge,	Knapp „Intracranial Growth., IX., 24.

Schlafenregion.

Fraser,	Lancet, 27. Februar 1886.
Wood und Agnew,	Univ. Med. Mag., April 1889.

Scheitelregion.

Putnam und Beach,	Bost. Med. and Surg. Journ., April 1890.
Stoker und Nugent,	Dublin. Journ. Med. Sci., October 1890.
Twynnam,	Aust. Med. Gaz., Mai 1892.

Centralregion.

Sands,	Phil. Med. News, April 1883.
Sciamanna,	Bull. de R. Accad. Med. di Roma, 1885, XI., 75.
Hammond,	Journ. Nerv. and Ment. Dis., Juni 1887.
Ross und Heath,	Lancet, 7. April 1888.
Seguin,	Bost. Med. and Surg. Journ., 5. Februar 1891.
Morse,	Pacific. Med. Journ., Februar 1891.

Dobson, Lancet, 14. Mai 1892.
Gray, Brain, 1892, LXI.

Brücke.

Keenley, Lancet, 21. September 1889.

Basalganglien.

Kerr, Occid. Med. Times, Februar 1890.
Mitchell Clarke, Brit. Med. Journ., 13. Juni 1891.

Region nicht bezeichnet.

Horsley, Brit. Med. Journ., 6. December 1890, 6 Fälle.
Seguin, Bost. Med. and Surg. Journ., 5. Februar 1890.
Chisholm, Aust. Med. Gaz., Mai 1892.

Kleinhirn.

Maudsley und Fitzgerald, . Lond. Med. Recorder, Juni 1890.
Amidon und Weir, Annals of Surgery, Juni 1887.
Wyman, Phil. Med. News, Februar 1890.
Springthorpe und Fitzgerald, Aust. Med. Journ., November 1891.
Lampiasi, Wien. Med. Woch., Mai 1887.
Bullard und Bradford, . . . Bost. Med. and Surg. Journ., April 1890
Knapp und Bradford. . . . Knapps Beobachtung XXIX.
Potępski, Annals of Surgery, December 1892.
Stewart, Amer. Journ. Med. Sci., November 1892.
Starr und McBurney Amer. Journ. Med. Sci., April 1893.
Starr und McBurney Amer. Journ. Med. Sci., April 1893.

Schlussresultate.

In jedem Krankheitsfalle, der die allgemeinen Symptome des Hirntumors darbietet, ist die Trepanation indicirt, wenn während des weiteren Entwicklungsganges der Erkrankung solche localisirbare Symptome auftreten, welche darauf schliessen lassen, der Tumor liege innerhalb oder nahe an der Gehirnrinde, an der Convexität des Gehirns.

Die Operation soll keinesfalls mit Uebereilung vorgenommen werden. Es ist von Wichtigkeit, zunächst bei solchen Patienten, welche Syphilis acquirirt haben könnten, die Wirkung einer antisiphilitischen Behandlung zu erproben, und bei solchen Patienten, bei welchen Verdacht auf Tuberculose besteht, das Auftreten etwaiger anderer Symptome abzuwarten oder Anzeichen, die auf multiple Tumoren schliessen lassen. Wenn aber nach drei Monaten Quecksilber und Jodkali bei dem Patienten keine Besserung bewirken, oder wenn während dieser Zeit die Symptome sich rasch steigern, so darf die Operation nicht verschoben werden.

Die Aussichten auf Erfolg sind am grössten bei harten, eingekapselten Sarkomen oder Fibromen, und in solchen Fällen wird die Krankengeschichte während der Entwicklung des Leidens nur eine geringe Veränderung in den Symptomen aufweisen. Diese Tumoren sitzen gewöhnlich an der Oberfläche und sind leicht zu entfernen. Eine Operation ist durch die Aussichten auf Erfolg auch bei Glio-Sarkomen und bei den weichen, infiltrirenden Gliomen mit oder ohne Cyste gerechtfertigt, da das Leben durch die Operation verlängert werden kann und im Fall der Recidive selbst mehrere Operationen nach einander ausgeführt werden können. Solche Fälle zeigen gewöhnlich eine grosse Veränderlichkeit in

den Symptomen, da diese Tumoren sehr gefässreich sind. Die Gefahr bei ihrer Entfernung ist grösser; theils liegt sie in der Blutung, theils in der Unmöglichkeit, sie ohne grösseren Verlust an Hirngewebe mit davon abhängigen Choe vollkommen auszuschälen. Es darf auch nicht übersehen werden, dass diese Tumoren zu Recidiven neigen. Bei Gehirncysten sind die Aussichten auf Erfolg recht gute, vorausgesetzt, dass die Kapsel der Cyste entfernt werden kann, oder dass durch eine permanente Drainage die Heilung der Cyste durch Verwachsung ihrer Wandungen herbeigeführt werden kann. Ein blosses Entleeren einer Cyste mit darauf folgender Schliessung der Wunde führt nur zu einer Wiederanfüllung mit Flüssigkeit und ist nutzlos.

Secundäres Carcinom und Sarkom sind zur Operation sehr wenig geeignet, da die Wahrscheinlichkeit der Recidive gross und die Widerstandkraft des Patienten durch die primäre Erkrankung herabgesetzt ist.

Siebentes Capitel.

Trepanation bei Hydrocephalus und zur Erleichterung des intracraniellen Druckes.

Hydrocephalus. Anzapfen der Seitenventrikel. Keens Fälle. Brocas Fälle. Allgemeine Schlussfolgerungen. Methoden der Operation. Trepanation zur Herabsetzung des intracraniellen Druckes.

Es gibt Erkrankungen innerhalb der Schädelhöhle, welche mit einer Ueberfüllung der Seitenventrikel mit seröser Flüssigkeit einhergehen. Die Pathogenese des acuten angeborenen Hydrocephalus kennen wir nicht genau; aber der acquirirte, secundäre Hydrocephalus mag auf einer Entzündung der die Ventrikel auskleidenden Membran oder auf einer tuberculösen Meningitis oder auf einer venösen Stase beruhen, welche durch Compression der Venae Galeni entstanden ist. Tumoren, welche ihren Sitz in den Vierhügeln, in den Hirnschenkeln oder im mittleren Theil des Kleinhirns haben, bewirken durch Compression dieser Venen gewöhnlich einen reichlichen Austritt von Serum in die Seitenventrikel. Ueberfüllung und Ausdehnung der Ventrikel muss nicht nothwendig mit Oedem der Pia mater an der Convexität verbunden sein.

Es ist ungemein leicht, während der ersten drei Lebensjahre das Vorhandensein eines Hydrocephalus aus der charakteristischen Auseinandertreibung des Kopfes zu erkennen und aus dem unvollkommenen oder verzögerten Verwachsen der Fontanellen und Nähte.

Wenn im späteren Verlaufe des Lebens die Knochen einmal so fest verwachsen sind, dass sie jedem auseinandertreibenden Drucke von innen widerstehen, dann werden die Symptome der Ansammlung von Flüssigkeit im Gehirn jenen bei Hirntumoren sehr ähnlich. Es treten Kopfschmerzen und Neuritis optica auf, ferner Schwindel, Erbrechen, langsamer Puls, Strabismus und psychische Apathie. In solchen Fällen kann klinisch die Ursache der Symptome nicht ermittelt werden; es bleibt ungewiss, ob ein rasch wachsender Tumor von bedeutender Grösse vorhanden ist oder eine beträchtliche Ansammlung von Flüssigkeit in den Ventrikeln, neben welcher auch noch ein kleiner Tumor bestehen kann. Jedenfalls ist die natürliche Schlussfolgerung die, dass die einzig mögliche Rettung für den Patienten darin liegt, die Ansammlung von Flüssigkeit zu hemmen, oder deren Entleerung nach aussen zu ermöglichen. Die medicinische Behandlung mit Purgantien, mit Quecksilber und Jodkali, welche der Secretion der Flüssigkeit Einhalt thun soll, führt in solchen Fällen selten, wenn überhaupt, zum Erfolg. Die chirurgische Behandlung, durch Eröffnung des Schädels und

Entleerung der Flüssigkeit nach aussen ist in solchen Fällen eigentlich die einzige, die einen Erfolg verspricht.

Seit langer Zeit ist Hydrocephalus bei Kindern so behandelt worden, dass durch die vordere Fontanelle hindurch die Ventrikel mittelst einer Aspirationsnadel oder mittelst Trocar und Canüle angezapft wurden. Die Erwähnung der Operation reicht bis zum Jahre 1867 zurück. Es wird erzählt, dass Dean Swift als kleines Kind auf diese Art operirt worden ist. Die gewöhnliche Methode bestand darin, die Nadel durch die vordere Fontanelle an einer ihrer seitlichen Ecken einzuführen und die Nadel oder den Trocar dann tief in das Gehirn einzudrücken, um so das vordere Horn des Ventikels durch dessen Dach hindurch zu erreichen. Diese Proeedur wird noch immer angewendet, und noch aus dem Jahre 1891 werden mehrere glücklich verlaufene Fälle von Tordoff,¹⁾ Illingworth,²⁾ Unverricht³⁾ und Vinke⁴⁾ berichtet. Die Proeedur ist aber nicht ohne Gefahr, und es werden viele Todesfälle dabei berichtet. So haben Lawson⁵⁾ und Synthe⁶⁾ mehrere Patienten durch diese Operation verloren, indem die Canüle ent schlüpfte und Zerrei sungen der Hirnsubstanz eintraten. In dieser Methode der Behandlung des Hydrocephalus liegt ein Mangel an Präcision, welche viele Chirurgen bestimmt hat, sie gänzlich zu verwerfen.

Die Operation mittelst Trepanation des Schädels, Eröffnung des seitlichen Ventrikels, Einlegung eines Rohres und Einrichtung einer permanenten Drainage wurde zuerst von Wernicke 1881 eingeführt; dann wieder von Zenner 1886 und von Keen 1888⁷⁾ vorgenommen. v. Bergmann hat, was Dr. Keen unbekannt geblieben ist, im Juli 1887 das Anzapfen eines Ventrikels durch eine Oeffnung im Vorderhorn versucht. Es gelang ihm, den Ventrikel zu erreichen, aber der Fall endete am fünften Tage tödlich. Die erste derartige Operation hierzulande wurde durch Dr. Keen am 11. Januar 1889 ausgeführt.⁸⁾ Der Patient war ein vier-jähriger Knabe mit acutem Hydrocephalus, bei welchem sich rasch Blindheit entwickelte. Es wurde angenommen, dass der Hydrocephalus durch einen Tumor des Kleinhirns veranlasst wurde, welcher auf den engen Sinus drückte, eine Annahme, welche später durch die Section bestätigt wurde. Keen liess sich zu dem Versuche, den Ventrikel anzupfen und so den intracraniellen Druck herabzusetzen, durch die Thatsache bestimmen, dass in einem vorausgegangenen Falle, in welchem er wegen eines vermutheten Abscesses im Schläfenlappen eine exploratorische Trepanation vorgenommen und ein Drainagerohr eingeführt hatte, die Gegenwart dieses Drainagerohres, wie sich bei der Section ergab, keine Entzündung im Gehirn zur Folge gehabt hatte. Die Operation an dem Knaben wurde derart ausgeführt, dass die Trepanationsöffnung 1¼ Zoll über und 1¼ Zoll hinter dem linksseitigen Gehörgang lag.

¹⁾ Brit. Med. Jour., 18. April 1891.

²⁾ Brit. Med. Jour., 4. April 1891.

³⁾ St. Petersburg med. Wochen., 5. Octob. 1891.

⁴⁾ Weekly Med. Review, St. Louis, 28. Febr. 1891.

⁵⁾ Brit. Med. Jour., 21. März 1891.

⁶⁾ Brit. Med. Jour., 28. März 1891.

⁷⁾ Med. News, 1. December 1888.

⁸⁾ Med. News, 20. December 1890.

Das Gehirn wurde dann mittelst einer hohlen Nadel punktiert, deren Spitze gegen einen Punkt $2\frac{1}{2}$ Zoll oberhalb des Gehörganges der entgegengesetzten Seite dirigiert wurde. In einer Tiefe von ungefähr $1\frac{3}{4}$ Zoll hörte der Widerstand gegen das Vordringen dieser Nadel plötzlich auf, und die Cerebrospinalflüssigkeit begann auszufliessen. Dann wurden drei doppelte Haarseile in den Ventrikel eingelegt und die Röhre herausgezogen. Die Haarseile blieben 14 Tage lang liegen und wurden dann durch ein Drainagerohr aus Gummi ersetzt. Am achtundzwanzigsten Tage nach der Operation traten die alten Symptome wieder auf. Es wurde deshalb die gleiche Operation an der rechten Seite ausgeführt und die Drainageröhre direct in den rechten Ventrikel eingeführt. Am zweiunddreissigsten Tage wurden die Ventrikel von einer Seite zur anderen mit einer warmen Borsäurelösung durchgespült, von welcher acht Unzen eingegossen wurden und nur zwei Unzen wieder ausflossen. Das Kind war zu Beginn dieser Operation sehr unruhig, sagte aber nach Beendigung derselben, dass es sich „wohl fühle“. Die Irrigation wurde in Zwischenräumen wiederholt und hatte niemals ungünstige Folgen. Das Kind starb jedoch am fünfundvierzigsten Tag. Die Section ergab ein Sarkom im Kleinhirn und eine Ausdehnung der Ventrikel durch angesammelte Flüssigkeit. Die Canäle, durch welche die Gummiröhren gelegt worden waren, zeigten sich nicht von entzündeten Schichten umgeben. Obwohl das Gehirn bei der Operation nach vielen Richtungen punktiert worden war, um den Tumor aufzufinden, waren zur Zeit der Operation keine Spuren dieser Punkturen mehr vorhanden.

Keens zweiter Patient war ein Knabe von $3\frac{1}{2}$ Jahren, der vom vierten Monate seines Lebens an mit Hydrocephalus behaftet war. Er war blödsinnig und epileptisch. Am 5. März 1889 wurde der linke Ventrikel, in derselben Weise wie im vorhergehenden Fall, angezapft und eine Drainage mittelst Haarseilen eingerichtet. Vier Tage später wurde eine Oeffnung an der entgegengesetzten Seite gemacht, und die Haarseile wurden durch Gummiröhren ersetzt. Da der Ausfluss der Flüssigkeit zu rasch vor sich zu gehen schien, wurden die Mündungen der Röhren verengert. Jetzt begannen Convulsionen und, da angenommen wurde, dass zuviel Flüssigkeit ausgeflossen war, wurde warmes Wasser in die Ventrikel eingegossen, worauf die Krämpfe aufhörten. Achtmal kehrten die Convulsionen wieder, und jedesmal wurden sie durch das Einlassen einer Unze warmer Flüssigkeit coupirt. Dann starb das Kind. Die Section ergab eine starke Ausdehnung der Ventrikel durch den bestehenden Hydrocephalus, aber keine Entzündung in der Umgebung der Gummiröhren.

Keens dritter Fall war ein solcher von tuberculöser Meningitis, mit einseitigem acuten Hydrocephalus des linken Ventrikels. Das Monrosche Loch war verschlossen, und die einseitige Anschwellung des Ventrikels hatte rechtsseitige Hemiplegie verursacht. Der linke Ventrikel wurde durch das Armeentrum hindurch angezapft und die Flüssigkeit entleert; das Kind starb aber ungefähr vier Stunden später.

In seinem Artikel, in welchem Keen diese Fälle berichtet, reproducirt er auch zwei ihm brieflich mitgetheilte Fälle Mayo Robsons. Diese Fälle sind die folgenden:

Ein zehnjähriges Mädchen wurde am 19. December 1888 ohne vorausgegangene Krankheit von Schmerzen im linken Ohr und Fieber befallen. Nach drei Tagen trat ein Eiterausfluss ein, welcher nach und nach abnahm, aber einen Monat später, bei der Aufnahme des Kindes in das Spital, noch vorhanden war. Es war auch etwas Steifheit im Nacken und Zucken im rechten Mundwinkel vorhanden. Kein Erbrechen, leichte psychische Störung. Bei der Aufnahme in das Spital, am 19. Jänner 1889, war die Temperatur 105°. Das Kind klagte über linksseitigen Kopfschmerz. Es bestand Parese des rechten Armes und Beines, welche sich nach und nach zu einer vollständigen Hemiplegie mit Aphasie entwickelte. Entzündung der Retina beiderseits. Robson trepanirte am 7. Februar 1889 an der dem Armcentrum entsprechenden Stelle. Die Dura zeigte sich gesund. Das blossgelegte Gehirn pulsirte nicht und schien comprimirt zu sein. Eine Explorationsnadel wurde nach verschiedenen Richtungen tief in die Gehirnsubstanz eingestochen, in der Hoffnung, auf Eiter zu stossen. Es wurde keiner aufgefunden und die Nadel dann in den Seitenventrikel eingeführt, aus welchem eine halbe Unze klarer Flüssigkeit entleert wurde. Hierauf begann das Gehirn wieder zu pulsiren. Die Wunde wurde geschlossen und keine Drainage eingelegt. Am nächsten Tage kehrte in den Arm etwas Bewegungsfähigkeit zurück, bald darauf auch in das Bein und am dritten Tage konnte das Kind einfache Fragen beantworten. Innerhalb eines Monates war die Hemiplegie geheilt, und sechs Monate später war das Kind vollkommen gesund.

Dieser Fall kann nicht als beabsichtigte Drainage des Ventrikels bezeichnet werden, sondern nur als ein zufälliges Anzapfen nach vergeblichen Versuchen einen vermutheten Abscess aufzufinden. Ich habe ihn hier angeführt, weil er zu einem Streit über die Priorität der Operation Anlass gegeben hat.¹⁾

Robson's zweiter Fall war der eines Kindes, bei welchem nach einer Behandlung seiner Spina bifida mittelst Morton's Injektionen sich ein rapid wachsender Hydrocephalus entwickelt hatte. Der Schädel wurde einen Zoll vor dem Rolando'schen Spalt, über der zweiten Stirnwindung, trepanirt. Die Dura wurde eröffnet und eine Explorationsnadel in den Ventrikel eingeführt, welcher einen Zoll unter der Oberfläche des Gehirns erreicht wurde. Mittelst einer Lister'schen Zange wurde, der Führung der Nadel folgend, ein Gummirohr eingeführt. Die Drainage war so ausgiebig, dass der Verband ganz durchfeuchtet wurde, und der Patient schien sehr erleichtert zu sein. Aber der Austritt der Flüssigkeit wurde bald weniger reichlich, und am dritten Tage starb das Kind unter Convulsionen. Die Section ergab, dass das Gehirn so eingeschrumpft war, dass das Ende des Drainagerohrs jetzt zwischen der Dura und dem Gehirn lag.

In der *Revue de Chirurgie*, Januar 1891, lieferte Broca eine Uebersetzung von Keens eben citirtem Artikel und berichtete zwei Fälle von Anzapfung des Ventrikels, einen eigenen Fall und einen von Thiriar in Brüssel.

Brocas Patient war ein vierjähriger Knabe, der an Hydrocephalus litt und blödsinnig war. Er hatte eine Contractur des rechten Armes, welche nach einer Serie von Convulsionen eingetreten war. Die Tre

¹⁾ Brit. Med. Jour., 2. Februar etc. 1891.

panation wurde an dem von Keen angegebenen Punkte vorgenommen, drei Centimeter über und drei Centimeter hinter dem linken Gehörgang. Die Dura und das Gehirn nach seiner Blosslegung pulsirten nicht. Broca punktirte den Ventrikel mit einem Trocar und einer Canüle und entleerte sechzig Gramm Flüssigkeit. Er führte durch die Canüle eine Drainageröhre ein und liess die drainirte Flüssigkeit in den Gazeverband sickern, der täglich oder an jedem zweiten Tag gewechselt wurde. Nach der Operation begann das Gehirn wieder zu pulsiren. Am sechzehnten Tag wurde an dem Kinde ein sehr merklicher Fortschritt constatirt; die Contractur des rechten Armes war verschwunden. Die Menge der durch die Drainage austretenden Flüssigkeit nahm nach und nach ab, und am fünfzigsten Tage nach der Operation war die Wunde vollkommen verheilt. Das Kind wurde aus dem Spitale körperlich und geistig ungemein gebessert entlassen. Das ist der erste erfolgreiche Fall, von dem berichtet wurde.

Der Fall Thriars war ein solcher von Epilepsie und Hydrocephalus mit sehr ausgesprochenem Exophthalmus und Nystagmus. Es wurde eine Drainage eingeführt und die Wunde ausgewaschen. Der Exophthalmus und Nystagmus verschwanden vollständig; aber einige Tage später starb das Kind unter Convulsionen.

Aus einer Zusammenfassung dieser Fälle ergibt sich, dass die Trepanation bei Hydrocephalus und die Drainage des Seitenventrikels eine mögliche und ziemlich gefahrlose Operation ist, und dass, wenn der Hydrocephalus nicht Folgezustand einer unheilbaren Erkrankung ist, durch die Operation Heilung bewirkt werden kann, wie im Falle Brocas. Es ist aber bei einem gegebenen Falle von Hydrocephalus niemals möglich, mit absoluter Sicherheit zu entscheiden, ob die Ueberfüllung und Ausdehnung der Ventrikel eine primäre oder secundäre Erscheinung ist. Es sollte daher die Trepanation in jedem Falle ausgeführt werden; denn wenn der Hydrocephalus primär ist, kann er geheilt werden, wenn er aber eine secundäre Erscheinung ist, so ist der tödliche Ausgang der Erkrankung gewiss, und dieser wird durch die Operation nicht nothwendigerweise beschleunigt.

Keen hat in seiner Arbeit über die Chirurgie der Seitenventrikel einige Fälle von Ruptur des Seitenventrikels und vom Durchbruch eines Abscesses und einer Hämorrhagie in den Seitenventrikel zusammengestellt. In Fällen dieser Art ist es jedoch unmöglich, die Diagnose früh genug zu stellen, um noch einen Versuch mit der Trepanation unternehmen zu können. Wo in solchen Fällen die Trepanation wirklich ausgeführt wurde, da war die vorgefundene Situation vor der Operation nicht diagnosticirt worden. Es ist wahr, dass nicht alle Patienten dieser Beobachtungen gestorben sind, und Keen hat gezeigt, dass einige unter ihnen, die operirt worden waren, geheilt wurden. Trotzdem kann ein chirurgisches Vergehen solcher Art, welches gefahrvoll und nicht auf eine scharfe Diagnose basirt ist, nicht empfohlen werden.

Das Verfahren, den Ventrikel zu erreichen und zu drainiren, scheint, nach den Angaben Keens, ein einfaches zu sein. Die Trepanationsöffnung soll klein sein, einen Zoll Durchmesser haben, $1\frac{1}{4}$ Zoll über, $1\frac{1}{4}$ Zoll hinter dem äusseren Gehörgang ausgeführt werden. Beim Punktiren des Gehirns, welches am besten mit Trocar und Canüle aus-

geführt wird, soll die Richtung gegen einen Punkt, zwei Zoll über dem Gehörgang der entgegengesetzten Seite eingehalten werden. Birmingham hat gezeigt, dass an dem erwähnten Punkte Gefahr vorliegt, in den lateralen Sinus zu gerathen, und empfiehlt die Trepanationöffnung einen halben Zoll höher oben auszuführen. Die Drainage sollte mittelst eines dicken Bündels von Haarseilen ausgeführt werden, weil die Drainage durch Röhren ein zu rasches Entleeren der Flüssigkeit zur Folge hat. Keen empfiehlt, wenn die Drainage stoekt, an der entgegengesetzten Seite eine gleiche Operation auszuführen und den Ventrikel mit einer erwärmten Borsäurelösung auszuspülen.

Aus Fig. 59 ist gut zu erschen, wie nahe die absteigenden Hörner der Seitenventrikel unter der Oberfläche des Gehirns liegen, wenn die Ventrikel durch Ansammlung von Flüssigkeit ausgedehnt sind.

Diese Operation kann nur in einem sehr beschränkten Kreise von Fällen Anwendung finden, und wenn man bedenkt, dass ihr Effect nur

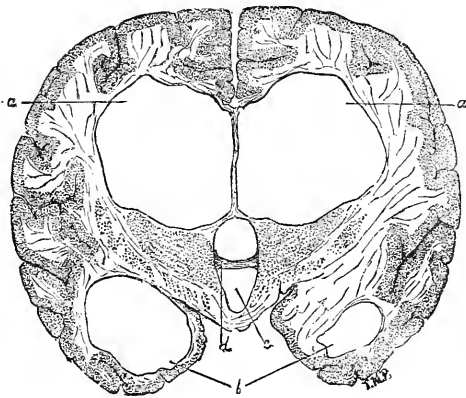


Fig. 59.

Ausdehnung der Seitenventrikel durch die Flüssigkeitsansammlung bei Hydrocephalus nach Delafield und Prudden.

in einer Erleichterung von Symptomen, nicht in der Beseitigung eines pathologischen Zustandes liegen kann, so begreift man, dass sie weder für den Arzt noch für den Chirurgen etwas Anziehendes hat.

In einer Anzahl von Fällen ist die Trepanation bei Vorhandensein von Hirntumoren ausgeführt worden, nur zu dem Zwecke, den allgemeinen intracranialen Druck herabzusetzen. Dies geschah in solchen Fällen, in denen der Sitz des Tumors selbst unbekannt war, andererseits die Symptome sehr bedrohlich geworden waren. Horsley berichtete auf dem Berliner Congresse sechs Fälle von „Blosslegung von Gehirntumoren zum Zwecke der Bekämpfung von Symptomen des Hirndruckes, mit sofortiger Verheilung und Gencsung in allen Fällen“. Da er auch die Anzahl der von ihm entfernten Hirntumoren berichtet (8), so muss angenommen werden, dass in diesen Fällen kein Tumor vorgefunden

wurde. Mills, Knapp, Bradford und andere haben in Fällen, in welchen wegen Hirntumoren trepanirt worden war, eine Erleichterung der Symptome auch dann constatiren können, wenn der Tumor selbst nicht entfernt worden war. Die Trepanation ist in solchen Fällen natürlich ein blosses Palliativ; da sie aber doch das Leben um mehrere Monate verlängern kann, so mag sie immerhin angewendet werden. In solchen Fällen ist es angezeigt, die Ventrikel anzuzapfen, da diese gewöhnlich durch die Ansammlung der Flüssigkeit ausgedehnt sind. Dabei sollte die oben beschriebene Methode Keens angewendet werden.

Achtes Capitel.

Trepanation bei Geisteskrankheiten.

Traumatische Psychose im Verhältnis zu Psychosen überhaupt. — Bericht über operirte Fälle. — Trepanation bei allgemeiner Paralyse. — Nutzlosigkeit der Operation.

Obwohl es jedem, der einigermaassen mit psychischen Erkrankungen vertraut ist, klar sein muss, dass der Trepanation hier keine Rolle als regelmässige Heilmethode zukommen kann, so muss doch erwähnt werden, dass Berichte über einige Fälle vorliegen, in welchen die Symptome geistiger Störung unmittelbar nach einer schweren Kopfverletzung mit oder ohne deprimierte Fractur des Schädels sich entwickelten. Der Percentsatz der auf Trauma zurückzuführenden Psychosen ist ein geringer. Kiernan¹⁾ constatirt, dass unter 2200 von ihm behandelten Fällen 45 traumatischen Ursprungs waren. Hays²⁾ fand 61 solche Fälle von 2500 unter seiner Beobachtung stehenden. Zwei Percent ist also schon eine reichlich bemessene Schätzung. In diesen Fällen ist der offenbare Zusammenhang zwischen der Verletzung und der Entwicklung der psychischen Symptome ein so klarer, dass kaum ein Zweifel möglich ist, dass die Psychose durch das Trauma veranlasst worden ist. In solchen Fällen hat man an Trepanation gedaecht, und hat dieselbe auch wirklich mit Erfolg als eine Behandlungsmethode geistiger Erkrankung angewendet.

Dr. Carlos F. McDonald hat schon im Jahre 1886 über einen solchen Fall berichtet³⁾ und mehrere andere Fälle gleicher Art zusammengestellt, welche schon vor diesem Zeitpunkte beobachtet worden waren. (Vgl. Seite 65.)

Frank und Church haben den Fall einer jungen Frau berichtet⁴⁾, bei welcher unmittelbar nach einer schweren Kopfverletzung Delirium eintrat. Ihr Zustand verschlimmerte sich immer mehr, und schliesslich musste sie einer Anstalt übergeben werden. Es trat der gewöhnliche Ablauf der Symptome einer Manie ein, bis zum Ausgang in vollständigen Blödsinn. Sie lärnte bisweilen und hatte Anfälle von Zerstörungsdrang, meistens aber sass sie anhlätig, stumm und blöde da. Dieser Zustand dauerte vom April 1884 bis Februar 1889, zu welchem Zeitpunkte sie in das St. Elisabeth-Hospital in Chicago aufgenommen wurde, wo sie Professor Brower bei der Aufnahme sorgfältig untersuchte.

¹⁾ Jour. Nerv. and Med. Dis. Juli 1881.

²⁾ Amer. Lancet. November 1891.

³⁾ Amer. Jour. Med. Sci. Juli 1886.

⁴⁾ Amer. Jour. Med. Sci. Juli 1890.

Das Ergebnis dieser Untersuchung war, dass die Psychose als Folge der Kopfverletzung anzusehen sei, was sich aus dem Nichtvorhandensein irgend einer anderen veranlassenden Ursache und dem unmittelbaren zeitlichen Zusammenhange zwischen beiden ergebe; dass die Kopfverletzung nicht nothwendig, eine Fractur oder Eindrückung des Schädels bewirken müsse um die Psychose hervorzurufen: dass die vorgefundene Vertiefung im Schädeldach zwar möglicherweise angeboren sein könne, dass aber ihre Lage in der rechtsseitigen Scheitelregion es als möglich erscheinen lasse, dass sie die Ursache der Psychose sei: dass diese Möglichkeit eine Trepanation zu Explorationszwecken rechtfertige, und dass die Gefahr bei der Operation so gering sei, dass sie gegenüber dem möglichen Gewinn nicht ins Gewicht falle.“ In Uebereinstimmung mit diesem Gutachten führte Dr. Frank die Trepanation aus, indem eine grosse Oeffnung im Schädeldach, ungefähr zwei Zoll in jeder Richtung von der vorderen Partie des rechten Scheitelbeines, anlegte. Nach Spaltung der Dura ergoss sich eine beträchtliche Menge der cerebrospinalen Flüssigkeit nach aussen. Es wurde keine grobe Läsion der Dura oder der Gehirnsubstanz vorgefunden. Die trepanirten Knochenpartien wurden wieder eingesetzt und die Wunde geschlossen. Während der darauf folgenden sechs Monate war die Besserung im Zustande der Patientin sehr auffallend, obwohl ihre Geisteskräfte noch immer sehr schwach waren. Im Februar 1890 wurde sie jedoch in das Spital wieder aufgenommen, ungefähr in demselben Zustande, in dem sie sich ein Jahr zuvor befunden hatte. Eine zweite Operation wurde am 24. März 1890 an derselben Stelle wie die erste ausgeführt. Die nach der ersten Operation wieder eingesetzten Knochenscheiben waren mit dem Schädel verwachsen, die damals reponirten kleinen Fragmente aber gänzlich mit den übrigen verschmolzen. Es wurde jetzt wieder eine grosse Partie des Knochens ausgeschnitten, die Dura und das Gehirn wurden wieder untersucht, ohne irgend etwas aufzufinden. Dann wurde die Wunde geschlossen; diesmal ohne den Knochen wieder einzusetzen. Einen Monat später zeigte die Patientin einen erheblichen Grad von Intelligenz, Gedächtnis und Verständnis für ihre Lage und Umgebung. Bei der Nachricht von einer leichten Erkrankung ihres Vaters zeigte sie die natürliche Gemüthsbewegung, und einen Brief konnte sie ohne Schwierigkeiten lesen. Ihr jetziger Zustand bot einen auffallenden Contrast zu jenem vor der Operation dar. Dieser Fortschritt hat bis zum Zeitpunkt des Berichtes angedauert, einen Monat nach Ausführung der zweiten Operation.

Obwohl dieser Fall noch nicht als ein entschiedener Erfolg bezeichnet werden kann, weil der Bericht in einem zu frühen Zeitpunkte erstattet worden ist, als dass eine allgemeine Schlussfolgerung aus demselben mit Sicherheit gezogen werden könnte, so beweist diese Krankengeschichte doch, dass der Verlauf einer durch Trauma entstandenen Psychose durch die Trepanation beeinflusst werden kann.

Dr. Keen berichtet den folgenden Fall: Bei einem Manne von 44 Jahren trat nach einem Sturz vom Pferde hallucinatorischer Wahnsinn auf. Er bildete sich ein, Stimmen zu hören, und diese Hallucinationen führten zu Wahnideen, die ihn im Juli 1890 zu einem Selbst-

mordversuch trieben. Eine Stimme hatte ihm gesagt, dass ein Verfolger ihn bald tödten werde, und eine andere Stimme hatte ihm zugerufen: „Lass' Dich nicht von ihnen tödten; thue es lieber selbst.“ Darauf verschaffte er sich einen Revolver und feuerte ihn gegen sich ab. Er genas vollständig von der Wunde; aber mehrere Monate später bestand sein Wahnsinn noch immer und es waren jetzt auch Gesichtshallucinationen vorhanden. Im October 1890 klagte er über fortwährende Kopfschmerzen, besonders in der rechten Schläfengegend, die der Sitz der ursprünglichen Läsion war, und er hörte beständig Stimmen. Er hatte jedoch jetzt keinen Verfolgungswahn, war ruhig und lenkbar. Es bestanden keine physischen Symptome einer Gehirnerkrankung.

Dr. Keen trepanirte am 17. October 1890, an der Stelle, wo sich die Depression im Schädel befand. Die Kopfschwarte adhärirte dem Schädel. Der Schädelknochen war etwas dünn, die Dura dem Knochen adhärirend. Es waren keine Adhäsionen der Pia vorhanden, und das Gehirn erschien normal. Der Patient erholte sich ohne Zwischenfälle von der Operation und war nach 14 Tagen ausser Bett. Sein Kopfschmerz war jetzt viel geringer; er hörte seit der Operation keine Stimmen mehr und hatte keine Wahnideen. Sechs Wochen später fanden ihn seine Frau und sein Arbeitgeber viel vernünftiger als früher, und er war jetzt imstande eine leichte Arbeit zu verrichten. Die Besserung hielt aber nicht an, und vier Monate später wurde er zurückgebracht, ungefähr im selben Zustande wie vor der Operation.

Die Zahl der bis jetzt vorliegenden Fälle, in denen die Trepanation bei traumatischem Wahnsinn vorgenommen wurde, ist zu gering, und die Operation ist in einem zu späten Zeitpunkte nach dem erlittenen Trauma ausgeführt worden, als dass es möglich wäre, sich ein abschliessendes Urtheil über den Wert dieser Behandlungsmethode zu bilden. Es ist jedoch als wahrscheinlich anzunehmen, dass in geeigneten Fällen, wenn die psychischen Störungen bald nach dem Trauma eintreten, und wenn eine Läsion des Schädels offenbar stattgefunden hat, eine frühzeitige Trepanation die geistige Erkrankung abschneiden und ihre Ausbildung zu einer chronischen Psychose verhindern kann.

Die psychischen Symptome, welche gewöhnlich nach Kopfverletzungen eintreten, sind die der Manie und des Blödsinns; andere Formen werden nur selten erwähnt. Was die Psychosen nicht traumatischen Ursprungs betrifft, so haben wir keinerlei Berechtigung, anzunehmen, dass sie einer chirurgischen Behandlung zugänglich seien. Der Vorschlag, den Burckhart dem Berliner internationalen medicinischen Congress gemacht hat, in chronischen Fällen trepaniren und aufs geradewohl Incisionen in das Gehirn zu machen, verdient die strenge Verurtheilung, die er gefunden hat.

Die Trepanation ist auch als Behandlungsmethode bei allgemeiner Paralyse vorgeschlagen worden. Sie ist auch in mehreren solchen Fällen unter der Leitung von Batty Tuke und Claye Shaw in England und durch Wagner hierzulande ausgeführt worden.¹⁾ In einigen dieser Fälle

¹⁾ Claye Shaw: Brit. Med. Jour., 16. Nov. 1889. Revington: Brit. Med. Jour., 23. Nov. 1889. T. Batty-Tuke: Brit. Med. Jour., 4. Jänner 1890. R. Percy Smith: Brit. Med. Jour., 4. Jänner 1890. Claye Shaw: Brit. Med. Jour., 12. September 1891. St. Bartholomew Hosp. Rep. 1892. Wagner: Amer. Jour. Insanity, Juli 1890.

hat die Operation gar keinen Effect gehabt; in anderen Fällen ist eine leichte vorübergehende Besserung eingetreten, wie sie in jedem Falle von allgemeiner Paralyse in jedem Moment spontan eintreten kann. Bleibende Erfolge sind nicht erzielt worden, und bei der Zusammenkunft der „British Medical Association“ im Jahre 1891, bei welcher dieser Gegenstand erschöpfend discutirt wurde, scheinen sich die Meinungen übereinstimmend gegen diese Methode der Behandlung allgemeiner Paralyse ausgesprochen zu haben. Es war eingewendet worden, dass die Operation den vorhandenen intracraniellen Druck erleichtern könne und dass durch sie die angesammelte Flüssigkeit nach aussen entleert werden könne, die man in Fällen von Dementia gewöhnlich über der Convexität des Gehirnes findet. Hierauf wurde jedoch replicirt, dass der Zustand der Flüssigkeitsansammlung secundär und von dem im Gehirn selbst im Fortschreiten begriffenen Process abhängig sei, dass die Trepanation aber in keiner Weise die eigentliche Erkrankung und primäre Ursache dieses Symptoms beeinflussen könne. Meine Meinung ist, dass bei allgemeiner Paralyse, einer Erkrankung, die von einer organischen Läsion, einer diffusen chronischen Meningo-Encephalitis abhängt, die Trepanation unmöglich irgend einen Nutzen stiften kann. Selbst wenn die Wirksamkeit dieser Operation als Palliativmittel erwiesen wäre, wäre sie nicht zu empfehlen, denn es erscheint sehr fraglich, ob die Verlängerung des Lebens bei einer so hoffnungslosen und fortschreitenden Form geistiger Erkrankung ein Gewinn ist.

Neuntes Capitel.

Trepanation bei Kopfschmerzen und anderen Zuständen.

Horsley und Weir haben in zwei Fällen von localisirtem Kopfschmerz traumatischen Ursprungs die Trepanation mit Erfolg angewendet. Bei beiden Patienten waren die Kopfschmerzen auf einen Schlag ohne Fractur des Schädels aufgetreten, und bei beiden waren alle ordentlichen Behandlungsmethoden vergeblich angewendet worden, bevor die Hilfe des Chirurgen in Anspruch genommen wurde. In beiden Fällen war der Kopfschmerz ein streng localisirter und von einer vom gewöhnlichen Kopfschmerz verschiedenen Art. In Horsleys Fall wurde ein vergrößerter Pacchioni'scher Körper, in Dura und Schädel eindringend, gefunden. In Weirs Fall genigte die blosse Entfernung des trepanirten Knochenstückes, um den Schmerz aufzuheben. Solche Fälle aber sind gewiss selten, und es ist offenbar, dass eine besondere Erörterung über Trepanation als Behandlungsmethode bei Kopfschmerz überflüssig ist.

Es ist die Frage angeregt worden, ob es nicht möglich wäre, in Fällen von Meningitis zwei oder mehrere Oeffnungen im Schädel anzubringen und dann den Eiter von den Meningen abzuspülen. Dieser Gedanke wurde durch die erfolgreiche chirurgische Behandlung der Peritonitis angeregt. Wer aber mit der Chirurgie des Gehirns vertraut ist, wird dem gegenüber constatiren, dass die Trepanation niemals eine grössere Partie der Hirnhäute zugänglich machen kann; und wer mit der Pathologie des Gehirns vertraut ist, wird constatiren, dass es unmöglich ist, den Eiter aus den Zwischenräumen der Membranen des Gehirns zu entfernen.

Die Trepanation ist endlich auch als Behandlungsmethode bei Thrombose des Sinus lateralis, welche im Zusammenhang mit Mittelohrentzündung vorkommt, vorgeschlagen worden. Wer sich hierfür interessirt, mag den Artikel von Ballance im „Lancet“ vom 17. und 24. Mai 1890 nachlesen.

Die Trepanation behufs Entfernung von Kugeln und anderen Fremdkörpern aus dem Gehirn ist ein Gegenstand von rein chirurgischer Natur und wird in den Lehrbüchern der Chirurgie behandelt.

Zehntes Capitel.

Das Trepanationsverfahren.

Dieses Buch bliebe unvollständig, wenn ihm nicht ein Capitel über die Technik der Schädelöffnung beigegeben würde.

Ich habe diese Operation so oft, auf so verschiedene Art und von verschiedenen Chirurgen ausführen gesehen, dass ich mit derselben vollkommen vertraut bin. Bei der Zusammenstellung des vorliegenden Capitels habe ich überdies die betreffenden Artikel von Park, Horsley, v. Bergmann, Weir und Keen benützt.¹⁾ Herrn Dr. McBurney spreche ich meinen besten Dank aus für seine Durchsicht dieses Capitels und manchen wertvollen Rath bei seiner Zusammenstellung.

Ein absolutes Erfordernis des Gelingens bei Operationen am Gehirn ist, dass jede Detailvorschrift der aseptischen Chirurgie mit vollendeter Genauigkeit befolgt wird. Es ist ganz nutzlos, weitläufige Vorbereitungen zu treffen, die Instrumente zu sterilisiren und die Hände mit antiseptischen Lösungen zu reinigen, wenn der Chirurg während der Operation einen Augenblick einhält, um an seiner nicht desinficirten Brille zu rücken, oder sich in ein nicht desinficirtes Taschentuch zu schnäuzen, ohne seine Hände hierauf nochmals zu reinigen; oder wenn ihm ein Instrument durch einen Assistenten oder eine Wärterin gereicht wird, die nicht speciell für die Operation vorbereitet sind. Der Chirurg kann jedoch, was ihm beliebt, anfassen, wenn er zuvor seine Hand mit einem feuchten, aseptischen Handtuch umwickelt. Wenn die aseptischen Cautelen bis ins kleinste Detail vollkommen beobachtet worden sind, so ist die Raschheit der Heilung nach solchen Operationen am Gehirn geradezu wunderbar. Nach einer grossen Operation des Dr. McBurney, bei welcher der Einschnitt in die Kopfschwarte sieben Zoll, die Länge der Oeffnung im Schädel sechs Zoll maass, und nach der Entfernung der Knochenplatte die Dura in einer Ausdehnung von mehreren Quadratzoll blossgelegt wurde, war die Wunde innerhalb einer Woche nach der Operation verheilt. In der überwiegenden Zahl der Fälle, welche hier im Detail wiedergegeben worden sind, gelang es, eine günstige und so-

¹⁾ Horsley: Brit. Medical Journal, 10. October 1886 und 23. April 1887. Verhandlungen des Berliner internat. Med. Congresses, 1890.

Park: „Surgery of the Brain“. N. Y. Medical Journal, November 1888.

v. Bergmann: Die chirurgische Behandlung der Hirnkrankheiten“, 1891.

Keen: „Surgery of the Brain“, „Reference Handbook of the Medical Sciences“ Vol. VIII., 1888, und „American System of Surgery“ 1892.

Weir: American Journal of the Medical Sciences, Juli 1888.

Macewen: Brit. Med. Jour., 11. August 1888.

fortige Heilung der Wunde zu erzielen. Es versteht sich jedoch von selbst, dass in diesen Fällen der Patient entsprechend zur Operation hergerichtet und seine Kopfhaut aseptisch gemacht werden muss, dass auch die Hände des Operateurs und seiner Assistenten desinficirt werden müssen, dass das Operationsfeld im weiten Umkreise rings von feuchten oder trockenen (besser feuchten) Tüchern umhüllt sein muss, welche häufig erneuert werden, dass jedes Instrument, jeder Schwamm, jedes Tuch etc. zuvor aseptisch gemacht werden muss, entweder indem sie in einem Dampf-Sterilisationsapparat der Siedehitze ausgesetzt werden, oder indem sie in einer kräftigen antiseptischen Lösung gebadet werden, Karbolsäure 1:50 oder Sublimat 1:1000.

Die Vorbereitung des Patienten. Der Kopf des Patienten muss 24 Stunden vor der Operation glatt rasirt werden. Er wird dann mit einer milden Seife gewaschen und mit einer Nagelbürste abgerieben. Dann wird er ein zweitesmal mit warmem Wasser und ein drittesmal mit Schwefeläther abgewaschen. Nach jeder Waschung wird er mit einem aseptischen, durch Hitze sterilisirten Handtuche getrocknet. Dann wird der Kopf mit einem Verband aus Sublimatgaze bedeckt, welcher, nachdem er in einer Sublimatlösung von 1:2000 getränkt worden ist, feucht aufgelegt und mittelst aseptisch gemachten Bandagen befestigt wird. Concentrirtere Lösungen könnten ein Eczem der Kopfhaut hervorrufen. Dieser Verband muss bis zum Beginne der Operation liegen bleiben. Die vorbereitende Behandlung mittelst eines Purgativs soll nicht ausser Acht gelassen werden; auch soll der Zeitpunkt der Operation einige Stunden nach einer Mahlzeit fallen. Es empfiehlt sich mit etwaigen Bromgaben eine Woche vor jeder Operation auszusetzen.

Die Wahl des Anästheticums mag dem Chirurgen überlassen bleiben; ich kann jedoch constatiren, dass die Blutung aus den Hirngefäßen bei Chloroformanwendung viel weniger intensiv ist, als wenn Aether benützt wird. Horsley hat eine subcutane Injection von einem Sechstel Gran Morphium vor der Operation vorgeschlagen. Keen empfiehlt Ergotin, zwei bis vier Drachmen. Die Absicht ist bei beiden Mitteln die, auf die Gefäße des Gehirns einen contrahirenden Einfluss auszuüben. Ich habe bei Morphium in der That eine Wirkung in diesem Sinne gesehen.

Die Bezeichnung der Kopfhaut mit dem Verlauf der Rolando'schen und Sylvischen Spalte nimmt einige Zeit in Anspruch und sollte nach meiner Meinung ausgeführt werden, bevor die Narkose eingeleitet wird. Diese Linien sollten, nachdem sie sorgfältig gezogen worden sind, auf der Kopfhaut mit Jodtinctur bezeichnet werden. Nach Beginn der Narkose wird eine Anzahl von Punkten dieser Linie mit dem Paquelin-Brenneisen leicht berührt, um die Linien zu fixiren. Es empfiehlt sich auch, die Kopfschwarte an drei Punkten mit einem scharfen Instrumente, einer Ahle oder einem Hohlmeissel, zu punktiren, um so auf dem Knochen selbst die Linie zu bezeichnen, deren Festhalten von Wichtigkeit ist. Ist die Kopfschwarte entfernt, so bleibt dann der Verlauf der leitenden Linie, sei es der Rolando'sche oder der Sylvische Spalt, auf dem Knochen deutlich sichtbar. Dieser Umstand ist nach meiner Meinung von Wichtigkeit; denn es ist schwer, nach der Operation die Kopfhaut wieder genau in die frühere Lage

zurückzubringen, und ausserdem können die auf der Kopfhaut gemachten Bezeichnungen durch die nach der Bezeichnung zur Reinigung angewendeten Lösungen verwischt worden sein. Es ist auch empfehlenswert, vor der Entfernung der Kopfhaut durch diese hindurch mit einem scharfen Instrumente auf den Schädel genau den Punkt zu bezeichnen, auf welchem das Centrum der Trephine zu stehen kommen soll. Nach Einleitung der Narkose wird die Kopfhaut wieder sorgfältig gewaschen, 1. mit milder Seife, warmem Wasser und der Nagelbürste, 2. mit Schwefeläther, 3. mit absolutem Alkohol, 4. mit einer Sublimatlösung von 1:1000.

Die Anlegung eines Kautschukbandes rund um den Schädel, gerade oberhalb der Augenbrauen, um die Blutgefässe zu comprimiren und den Blutungen vorzubeugen, was ich im Jahre 1887 Weir nach dem Princip der Esmarch'schen Bandagen vorgeschlagen hatte, ist ein Missgriff. Es kann dadurch kein genügender gleichmässiger Druck ausgeübt werden, um die Arterien zu comprimiren. Es werden lediglich die Venen comprimirt und venöse Hämorrhagien dadurch befördert. Das Mittel sollte deshalb aufgegeben werden. Weirs Vorschlag ist bei weitem vorzuziehen, nach welchem in die Kopfhaut vier lange Nadeln, die je im rechten Winkel zu einander stehen, eingestochen werden, um so auf alle Blutgefässe, die in den so begrenzten Lappen führen, einen Druck auszuüben. Es ist sowohl während, als auch nach der Operation sehr nützlich, dass der Kopf des Patienten etwas höher gelagert sei als sein Körper, und eine halb sitzende Stellung ist diejenige, in welcher die Blutung am geringsten ausfällt. Dagegen ist nicht zu vergessen, dass, wenn zur Narkose Chloroform verwendet wird, diese Stellung mit Gefahr verbunden ist.

Die Incision in die Kopfhaut soll von hufeisenförmiger Gestalt sein, mit der Basis nach unten oder in jener Richtung, welche für die Ernährung des Hautlappens am günstigsten ist. Die Incision soll so gross gemacht werden, dass die Oeffnung im Knochen, falls dies nothwendig erscheint, nachträglich leicht auf das Doppelte der ursprünglichen Grösse erweitert werden kann. Die stärkste Blutung während der ganzen Operation folgt auf diese Incision in die Kopfhaut. Es wird nichts dabei gewonnen, wenn man diese Incision nach und nach stückweise ausführt, da die Ränder der Wunde rasch leicht zugänglich gemacht werden müssen, um den blutenden Gefässen beizukommen. Der bessere Ausführungsmodus scheint der zu sein, die Incision in drei Vierteln ihrer beabsichtigten Länge mit dem ersten Zug des Messers auszuführen, die Kopfhaut nach dem Schnitt rasch durch Schwämme oder sterilisirte Gazebanschen, die von Assistenten gehalten werden, comprimiren zu lassen, und dann die Gefässe einzeln mit der Zange zu fassen, während diese Schwämme einzeln wieder gelüftet werden. Es sind verschiedene Arten von Zangen zu diesem Zwecke im Gebrauch. Entweder die stumpfe, hundezahnförmige Zange von McBurney, oder die breite Zange mit T-förmigem Ende, die Gerster angegeben hat, ist anzuwenden. Diese fassen eine ungefähr einen Zoll breite Partie der Kopfschwarte und halten sie eine Weile fest. Eine Reihe dieser Zangen ist längs des Einschnittes anzulegen. Dann werden sie einzeln entfernt, die Blutgefässe mit der einzähnigen Zange fest-

gehalten und unterbunden. Wenn die Blutung aus der ursprünglichen Incision gestillt ist, so kann diese an beiden Enden bis zu ihrer beabsichtigten Länge vergrössert werden, wobei die benachbarten Blutgefässe der Reihe nach gepackt und unterbunden werden.

Bei der Abtragung der Kopfschwarte sollte das Periost auf dem Kopfe gelassen und nicht mit ersterer entfernt werden.

Die Chirurgen sind verschiedener Meinung über die beste Methode, eine Oeffnung im Schädel auszuführen; alle sind aber darin einig, dass, was immer für eine Oeffnung ausgeführt wird, deren Durchmesser wenigstens $1\frac{1}{2}$ Zoll betragen sollte. Manche ziehen einen Durchmesser von 2 Zoll vor. Solche Oeffnungen können ausgeführt werden, indem man auf einem Fleck mit einer Trephine von $1\frac{1}{4}$ Zoll Durchmesser trepanirt und dann die Oeffnung mittelst Beisszangen erweitert, oder indem man zwei Trepanationsöffnungen von je einem Zoll Durchmesser ausführt und die Brücke zwischen beiden mit der Beisszange abträgt, oder indem man mit Hohlmeissel und Schlägel die Knochenwand perforirt, oder endlich indem man mittelst der rotirenden, durch einen elektrischen Motor getriebenen Säge die Operation ausführt.

Wenn die Trephine angewendet wird, so muss man, nachdem der Schädel nahezu durchbohrt ist, darauf achten, die Dura nicht zu verletzen. Wird eine Beisszange angewendet, so ist Horsleys Instrument, mit einer Backe, die mit dem einen Schenkel einen Winkel bildet, einem geraden Instrumente durchaus vorzuziehen. Wird der Hohlmeissel angewendet, so muss mit grosser Sorgfalt darauf geachtet werden, dass er nicht entschlüpft und die Dura verletzt. Die Erschütterung beim Hämmern ist ein Einwand gegen die Anwendung des Meissels, auf welche einige amerikanische Chirurgen dringen. Dr. McBurneys Erfahrungen sind aber nicht geeignet, diesen Einwand zu unterstützen. Die deutschen Chirurgen geben dieser Methode den Vorzug. Wenn mit dem Meissel gearbeitet wird, so kann man der Oeffnung im Schädel eine Ω -förmige Gestalt geben und die ausgeschnittene Platte dann vorsichtig abheben, wobei der Knochen an der Verbindungsstelle zwar gebrochen, aber nicht losgelöst wird. Die rotirende Säge mit elektrischem Motor ist eine für den Einschnitt in den Knochen sehr empfehlenswertes Instrument. Um es aber ohne Schaden zu verwenden, muss zuerst eine Oeffnung mit der Trephine gemacht und mittelst eines dünnen, flachen Instrumentes aus Metall die Dura von dem Schädelknochen ferngehalten werden. Das Instrument muss stets an dem richtigen Platze sein, um die Dura zu schützen, und muss so geführt werden, dass es der in Action gesetzten Säge stets etwas vorausgeht. Die Schwierigkeit, dieses flache Instrument durch das mit der Trephine gemachte Loch einzuführen, ist gross und die Gefahr ist nicht gering, die Dura und das Gehirn anzusägen, wenn das schützende Instrument nicht in jedem Augenblick an der richtigen Stelle sich befindet. Der Gebrauch der elektrischen Säge setzt viel Uebung und Geschicklichkeit voraus, und dem Zuschauer erscheint die Gefahr, dass die Säge in die Dura und das Gehirn eindringt, gross, wenn die Metallplatte zwischen Schädel und Dura nicht sehr kräftig gehalten und sorgfältig geführt wird. Die zu leistende mechanische

Arbeit bei der Trepanation ist aber so gross und langwierig, dass die Verwendung eines elektrischen Motors an Stelle der Hand sehr wünschenswert erscheint. Nun lässt sich Horsleys Apparat so einrichten, dass auch die Trephine wieder in Thätigkeit gesetzt werden kann. Es scheint, dass die zwei ersten Drittheile der Arbeit ohne Gefahr mit dem Sägeapparat ausgeführt werden können; das letzte Drittel sollte dann mit der Hand vollendet werden, wobei das Gefühl das Maass des auf die Trephine auszuübenden Druckes reguliren kann. Der elektrische Motor kann natürlich nur in einem Spital in Anwendung kommen.

Die Frage, ob das entfernte Knochenstück wieder eingesetzt werden soll, ist noch eine offene. Wenn eine einzige Knochenscheibe entfernt worden ist, oder zwei Scheiben sammt der Brücke zwischen ihnen, so ist es möglich, das Entfernte wieder einzusetzen und eine Wiederverwachsung der Knochen zu erzielen. Auch die grosse Platte, die mittelst der Horsley'schen Säge ausgeschnitten wird, kann wieder eingesetzt werden. Wenn aber grössere Oeffnungen im Schädel dadurch erzeugt wurden, dass der Knochen in der Umgebung der ursprünglichen mit der Trephine gemachten Oeffnung mit Beisszangen entfernt wurde, so kann das Entfernte gewöhnlich nicht wieder eingesetzt werden. Soll das entfernte Knochenstück wieder eingesetzt werden, so muss es inzwischen in einer Temperatur von 99° erhalten werden. Es wird in feuchtwarme Gaze eingeschlagen, die mit Sublimatlösung von 1:2000 getränkt ist, oder in eine sterilisirte Salzlösung gelegt, die in eine Wärmflasche gefüllt wird, oder in einen Krug, der in warmes Wasser getaucht wird. Es ist auch möglich, die abgelösten kleinen Knochenstücke zu conserviren, die grössern Stücke zu zertheilen und sämtliche Partikel dann wieder auf der Dura zusammenzusetzen. Es muss jedoch daran erinnert werden, dass solche Knochenstückchen trotz aller Sorgfalt, mit der sie in der Zwischenzeit behandelt worden sind, nach ihrer Wiedereinsetzung leicht nekrosiren. Um dies zu vermeiden, setzt McBurney niemals ein Knochenstück ein, das vom Schädel gänzlich abgelöst worden ist. Er hebt eine Knochenplatte ab, welche an einer Stelle nicht ganz losgelöst wird und so immer im Zusammenhang mit einer Ernährungsquelle bleibt.

Manchmal tritt eine stärkere Blutung aus der Diploë ein, und mitunter stösst man auf eine heftige Hämorrhagie aus einer Vene oder einem grösseren Canal derselben. Sie pflegt gewöhnlich durch Aufdrücken eines Schwammes gestillt zu werden. Wenn die Blutung hartnäckig ist, kann man das Horsley'sche Wachs anwenden, das aus sieben Theilen Wachs, zwei Theilen Oel und einem Theil Carbonsäure besteht. Wenn dies auch nicht genügt, um die Blutung aus einer grossen Vene zu stillen, so muss ein kleiner Pfropfen aus entkalktem Knochen oder aus aseptischem Schwamm in die Oeffnung getrieben werden. Endlich können auch die beiden Tafeln des Knochens mit einer schweren Zange kräftig aneinander gedrückt werden, um die Blutung aus der Diploë zum Stehen zu bringen.

Der Einschnitt in die Dura wird mit der Spitze eines gekrümmten Bistouri oder mit einem gewöhnlichen Scalpell gemacht. Dann wird die Dura mit einer feinen Pincette gefasst und von der

Oberfläche des Gehirns abgehoben, so dass in die schmale Spalte die stumpfe Klinge einer gekrümmten Scheere eingeführt werden kann, mit welcher dann die Dura leicht angeschnitten werden kann. Der Schnitt durch die Dura sollte $\frac{1}{4}$ Zoll vom Rande der Oeffnung im Schädelknochen verlaufen und von hufeisenförmiger Gestalt sein. Dann wird die Dura nach unten zurückgeschlagen, und das Gehirn ist blossgelegt. Die Dura muss sehr sorgfältig vom Gehirn abgehoben werden, weil sehr oft starke Adhäsionen vorhanden sind, welche nicht gewaltsam zerrissen werden können, ohne dass man Gefahr läuft, eine oder mehrere grössere Venen der Pia mater zu verletzen. Wenn man auf Arterien stösst, die auf dem blossgelegten Stück der Dura verlaufen, so müssen sie mit Ligaturen versehen werden, bevor man den Einschnitt in die Dura ausführt. Dies wird am besten mittelst der kleinen, krummen, an einer Handhabe befestigten Nadel Keens ausgeführt, die einer Aneurysma-Nadel sehr ähnlich, aber viel kleiner ist. Auch eine krumme Hagedorn'sche Nadel kann verwendet werden. Diese kann um das Gefäss herum durch die Dura durchgestossen und dann zurückgezogen werden, wodurch eine Ligatur genäht wird, die das Gefäss umgibt. Dieselbe Nadel kann verwendet werden, um zum Schluss der Operation die Dura zuzunähen, wofür die gewöhnlichen krummen, chirurgischen Nadeln zu gross sind. Blutung aus kleinen Gefässen der Dura wird am besten durch eine leichte Berührung mit dem Brenneisen gestillt, wenn die Compression nicht genügt.

Das Gehirn ist jetzt freigelegt, nur von der Pia mater bedeckt, deren zahlreiche Gefässe leicht bei der geringsten unsanften Manipulation zerrissen werden. Wenn die Nothwendigkeit eintritt, Partien der Pia abzutragen, um Narbengewebe oder Tumoren zu entfernen oder in das Gehirn selbst einzuschneiden, um Cysten oder Tumoren zu operiren, kann die Blutung Schwierigkeiten bereiten. Gewöhnlich kann sie durch die Compression mit einem Schwamm oder mit Bauschen aus aseptischer Gaze gestillt werden. Während diese Compression ausgeübt wird, können inzwischen blutende Gefässe der Kopfhaut mit Ligaturen versehen werden. Oder es wird die Wunde gereinigt und die Tücher werden gewechselt. So geht keine Zeit verloren. Wenn die Compression nicht genügt, um die Blutung aus der Pia zu stillen, so kann man eine Zeit lang eine Klammer oder eine Zange liegen lassen, und wenn nach deren Entfernung die Blutung andauert, kann das Gefäss mit sehr feinem Catgut abgebunden werden. Als letztes Zufluchtsmittel kann das Paquelin-Brenneisen angewendet werden; es bewährt sich aber bei den Gefässen der Pia nicht so gut wie bei denen der Dura. Bei Blutungen aus der Gehirnssubstanz selbst genügt gewöhnlich die Compression. Mitunter ist die Anwendung des heissen Eisens geboten. Die kleinen Arterien und Venen innerhalb des Gehirnes abzubinden, ist unmöglich. Keen und Park haben Lösungen von Antipyrin 1 : 40 und Cocaïn 1 : 100 als Hämostaticum verwendet.

Die Untersuchung des Gehirnes kann durch die Bestattung ausgeführt werden, und diese wird sehr befriedigende Aufschlüsse geben, denn der Grad des Widerstandes gegen Druck kann an verschiedenen Punkten verglichen werden; die Fluctuation einer

tief gelegenen Cyste oder die Härte eines soliden Tumors können auf diese Art leicht wahrgenommen werden.

Wenn sich die Nothwendigkeit dazu ergibt, kann man mit einer Sonde oder mit einer Injectionsnadel, wie Spitzka gezeigt hat, leicht und ohne Gefahr in die Substanz des Gehirnes eindringen. Incisionen in das Gehirn sind nicht gefährlich, wenn sie aber ausgeführt werden, sollte das Messer immer von der Höhe aus eindringen. Die Blutung ist dann weniger reichlich, als wenn die Incision seitlich an einer Windung oder in das Gehirn in der Tiefe einer Furche gemacht wird. Wenn man sich erinnert, dass bei Unglücksfällen umfangreiche Partien des Gehirngewebes ohne schlimme Folgen zerstört worden sind (z. B. in dem bekannten Falle mit dem Brecheisen und in dem mit dem Achsnagel), so wird man bei Eingriffen in das Gehirn weniger ängstlich sein. Freilich muss man sich auch stets gegenwärtig halten, dass gewisse Theile der Rinde wichtige Functionen haben — wie das Sprach-Centrum und die motorische Region — und dass jede nutzlose Incision oder Excision vermieden werden sollte.

Wenn man die Pia stark ödematös findet, so werden einige kleine Einschnitte in dieselbe mit darauffolgender Compression die Flüssigkeit entleeren.

Wenn ein Blutgerinnsel sich vorfindet, so kann es mit einem Schwammstückchen ausgewaschen werden. Wenn es organisirtes Gewebe enthält, wird es mit feinen Pincetten herausgezogen, wobei man darauf achten muss, die Gefässe der Pia nicht zu verletzen.

Wenn ein Tumor auf der Oberfläche liegt und von einer distincten Kapsel umgeben ist, so kann er mit der stumpfen Spitze der krummen Scheere oder auch mit dem Finger, ohne zu schneiden, ausgeschält werden. Wenn er aber das Hirngewebe infiltrirt und keine distincte Kapsel hat, so muss er mit dem Messer ausgeschnitten werden. Der scharfe Löffel verrichtet im Gehirn keine gute Arbeit. Wenn der Tumor unterhalb der Oberfläche liegt, so muss die Gehirns substanz über ihm erst eingeschnitten werden. Dann kann die Ausschälung und Abtrennung des Tumors von seinem Lager vorgenommen werden, während die darüberliegende gesunde Gehirns substanz inzwischen mittelst flacher Retractoren zurückgedrängt wird. Ist eine Cyste vorhanden, so kann sie, wenn sie oberflächlich liegt, gänzlich ausgeschnitten werden; oder man kann ihre an der Oberfläche liegende Wand abtragen, das übrige mit Verbandstoff vollstopfen und der Heilung durch Granulation überlassen. Wenn die Cyste tiefer liegt, so kann sie trotzdem leicht aufgeschnitten und vollgestopft werden; oder es wird nur eine kleine Oeffnung zum Zwecke der Drainage in die Cyste gemacht und dann eine continuirliche Drainage eingeleitet, indem durch die Oeffnung ein zusammengefalteter Streifen Kautschukstoff eingeführt wird.

Bei der Drainirung eines Abscesses kann man die gleiche Procedur einhalten.

Nach der Entfernung grosser Tumoren oder Cysten oder nach der operativen Beseitigung ausgebreiteten Narbengewebes aus dem Gehirn pflegt eine Vertiefung der Oberfläche des Gehirnes oder eine grössere Höhlung zurückzubleiben, welche, sich selbst überlassen, sich nothwendigerweise mit Blut füllt. Dies kann verhindert werden, indem

man die Höhlung mit Jodoformgaze vollstopft, von welcher bei jedem Wechsel des Verbandes immer ein Theil wieder entfernt werden kann. Es empfiehlt sich dabei, einen einzigen Streifen Gaze zu verwenden, weil man sich sonst bei dem Ueberzählen der Stücke irren oder die Zahl der Stücke später nicht mehr genau sich gemerkt haben könnte, so dass eines derselben zurückbleibt. Statt der Packung mit Jodoform kann auch ein Tampon aus zusammengefalteter aseptischer Gaze verwendet werden.

Wenn der Operateur Vertrauen zu seinen Methoden hat, so mag er in geeigneten Fällen, wenn die Blutung nicht heftig war, die ideale Methode anwenden, indem er die Höhlung sich mit Blut füllen lässt und die Heilung durch organische Verwachsung des Blutgerinnsels eintreten lässt. Dann müssen in der verschliessenden Naht eine oder mehrere Oeffnungen gelassen werden, um den Austritt des überschüssigen Blutes zu ermöglichen.

Bisweilen findet ein ausgesprochenes Herausquellen der Gehirnsubstanz aus der Oeffnung in der Dura, eine Art Hernia cerebri, während oder nach der Operation statt. Man hat gefunden, dass dieser Zwischenfall sich um so leichter ereignet, je kleiner die gemachte Oeffnung ist. Die Ausstülpung kann meistens langsam zurückgedrängt werden, indem die Gehirnsubstanz, während die Stiche in der Dura ausgeführt werden und eine continuirliche Naht gemacht wird, mittelst einer flachen Spatula zurückgehalten wird und im Momente, wo diese Spatula entfernt wird, die Ränder der Dura rasch zusammengezogen werden. Wenn das unmöglich ist, so muss das ausgestülpte Stück mit dem Messer abgetragen oder mit einem Schwamm weggewischt werden. Wenn die Asepsis mit Vollkommenheit durchgeführt worden ist, so tritt eine Hernia cerebri nach der Operation selten ein.

Im Falle, dass ein Sinus oder eine grosse Vene angeschnitten worden ist und die Blutung bedrohlich wird, ist es am besten, die ganze Wunde mit Jodoform-Gaze vollzustopfen. Oder man verschliesst den verletzten Sinus mit einer Compressionszange und lässt diese Zange einen oder zwei Tage lang liegen, wobei sie durch den Verband festgehalten wird.

Der Schliessung der Wunde muss eine gründliche Ausspülung vorhergehen, entweder einfach mit sterilisirter einprocentiger Salzlösung oder mit Sublimatlösung 1:5000. In dem abhängigsten Theile der Wunde soll ein kleines Drain zurückgelassen werden, das nur aus einem zusammengefalteten Stückchen Kautschukstoff zu bestehen braucht. Die Dura wird mit Catgut vernäht, mit Ausnahme der Stelle, wo der Drain durchtritt. Die äussere Kopfhaut wird mit Seide vernäht. Der Kopf wird dann nochmals mit einer antiseptischen Lösung gewaschen. Die Wunde wird mit Kautschukstoff bedeckt. Ueber diesen wird aseptische Gaze gebreitet; dann werden darüber zahlreiche Schichten eines baumwollenen Verbandes gelegt, und das Ganze wird mittelst einer breiten Bandage fixirt, die den ganzen Kopf umgibt und unter dem Kinn festgehalten wird.

Es gibt Fälle, in welchen jede Drainage überflüssig ist. In solchen Fällen kann der Verband eine Woche lang ungewechselt liegen bleiben,

und bei seiner Entfernung kann man schon alles per primam intentionem verheilt finden.

In anderen Fällen kann die Drainage am dritten Tage entfernt und ein neuer Verband angelegt werden. Bei Entfernung dieses zweiten Verbandes kann man die Wunde schon verheilt finden.

Die Stauung von Blut in der Wunde macht sich bemerkbar, indem Symptome von Hirndruck sich entwickeln oder ein sehr starkes Heraussickern von cerebro-spinaler Flüssigkeit stattfindet, oder eine Temperatur, die auf eine stattgefundene Infection hinweist, eintritt. In solchen Fällen muss sofort der Verband entfernt und die Wunde untersucht werden, wobei die allgemeinen Grundsätze der Chirurgie mit Sorgfalt zu beobachten sind.

E n d e.

AUTOREN-VERZEICHNIS.

A.

Agnew 19, 91, 150.
Allingham 108.
Anderson 167.
Anger 92.
Armstrong 108.
Audry 84.

B.

Ball 106, 107.
Ballance 129, 181.
Ballet 166.
Barker 104, 131.
Barr 125.
Bartlett 92, 167.
Barton 166.
Bennett 166.
Bennie 93.
v. Bergmann 130, 133, 136, 143, 167,
171, 182.
Bernhardt 134, 142.
Birdsall 146, 166.
Birmingham 127.
Booth 136, 166.
Bourneville 84, 94.
Bradford 92, 147, 167.
Bramann 167.
Bramwell 134,
Bremer 149, 167.
Brewer 108.
Briddon 130.
Broca 171.
Brower 177.
Bryant 45, 123.
Bullard 90, 91.
M. Burney 18, 21, 22, 23, 25, 28, 30,
32, 36, 38, 49, 93, 96, 99, 109, 110,
133, 154, 159, 165, 166, 168, 183,

C.

Carson 108, 149, 167.
Castro 167.
Championnière 116, 133, 166.
Charcot 15.
Cheyne 131.
Chubbe 167.
Church 148, 167, 177.
Clarke 167.
Coen 54, 55.
Combe 167.
Crego 102.
Croft 108.
Cunningham 11.

D.

Dana 167.
Deaver 40, 133.
Detwold 120.
Diller 41, 143.
Mc. Donald 47, 177.
Donaldson 81.
Doyen 167.
Dum 116.
Dunin 167.
Dupuytren 120.
Durante 133, 166.
Duret 108.

E.

Elcan 122.
Erb 143.
Eskridge 167.

F.

Farquhar 136, 166.
Feer 84.
Fenger 122.

Ferraro 85.
Ferrier 15, 153.
Fischer 45, 46, 47, 84, 86, 93, 166.
Fitzgerald 166, 168.
Fowler 84.
Frank 40, 91, 92, 148, 177.
Franke 167.
Freund 82.
Fürstner 61.

G.

Gerster 42, 43, 44, 45, 92, 133.
Van Gieson 24, 25, 51, 55.
Godlee 166.
Göivers 89, 134.
Graham 167.
Gray 48.
Greenfield 131.
Griffith 154.

H.

Hahn 123.
Hammond 90, 91, 92, 167.
Hartley 35, 54, 93, 98.
Hay 177.
Henoch 84, 89.
Henschen 5, 82.
Hewrtaux 92.
Hirschfelder 145, 166.
Hirt 84, 89.
Hitzig 120, 167.
Homans 108.
Horsley 3, 43, 91, 93, 117, 133, 135,
166, 167, 168, 183.

I.

Illingworth 171.

J.

Jackson Hughlings 14, 15.
Jacobsohn 113, 114.
Janeway 123.
Jeannel 167.

K.

Keen 39, 40, 41, 91, 92, 133, 143, 146,
166, 171, 175, 178.
Keenley 168.
Kelly 46, 47.
Kerr 168.
Kiernan 177.
Kipp 165.

Knapp 42, 142, 143, 147, 167.
Knoblauch 61.
Köhler 167.
Körner 125.
Krehbiel 48.
Küchenmeister 84, 89.
— 135.

L.

Lamphear 112.
Lampiasi 167.
Lannelongue 91.
Laurient 19.
Lawson 171.
Limont 167.
Llobet 167.
Lloyd 40, 142.

M.

Macewen 106, 131, 133, 166, 183.
Maudsley 168.
Mannoury 92.
Maunsell 167.
May 167.
Mayo 131.
Mellintock 92.
Mercanton 167.
Michaux 116.
Mills 41, 142.
Moeli 82.
Morrison 41, 93.
Morse 145, 146, 166.
Mouisset 108.

N.

Nothnagel 15.
Nugent 167.
Mc. Nutt 89.

O.

Oliver 89.
Oppenheim 91, 92, 167.
Osler 84.
Owen 108.

P.

Page 167.
Paget 131.
Park 48, 91, 93, 100, 132, 133, 143.
Parker 167.
Peau 166.
Pierson 164.
Pitcher 167.

Pitres 15, 16.
Poirier 167.
Poore 33, 124.
Post 42.
Potemski 167.
Poulsen 126, 131.
Preugmeber 93.
Pritchard 131.
Putnam 48, 102.

R.

Rammie, 166.
Revington 179.
Reynier 167.
Richardière 84.
Roland 15.
Ross 167.
Rumpff 135.

S.

Sachs 42, 43, 44, 45, 84, 89, 92.
Sands 167.
Schattenberg 85.
Schede 131.
Schneider 106, 107.
Schönthal 154.
Schultze 84.
Sciamauna 167.
Sequin 143, 146, 166.
Shaw A. B. 42.
Shaw Claye 179.
Sheldon 154.
Stanley Boyd 112.
Starr Allen 9, 11, 15, 17, 20, 28, 80,
93, 134, 153, 166, 168, 183.
Steffan 134.
Stieglitz 167.
Stunson 123, 129.
Suckling 167.
Symthe 171.
Swift Dean 171.

T.

Thomas 148, 167.
Thompson 139, 154.
Thriars 174.
Tiesson 165.
Tordoff 171.
Trimble 92.
Troissier 133.
Truckenbrod 131.
Tuke Batty 179.
Twynam 167.

U.

Unverricht 171.

V.

Verco 167.
Vinke 171.

W.

Walker 108.
Wallenburg 84.
Weeks 159, 160.
Weir 26, 27, 100, 117, 133, 143, 146,
166, 183.
Welt 153.
Wernicke 15, 123, 171.
White Hale 142.
White William 94.
Willard 93.
Wilmarth 84.
Wood 150.
Woolsey George 46.
Wyeth 92.
Wyman 168.

Z.

Zeiner 171.
Ziegler 54.

SACH-REGISTER.

A.

- Abscess* im Gehirne 120.
— Aetiologie d. 121.
— Fälle von 124, 125.
— Otitis 125.
— Abkapselung d. 121.
— Fieber bei 121.
— pathologischer Befund bei 121.
— nach Trauma 122.
— Trepanation bei 124, 125.
— Lage der Trepanationsstellen bei 127, 128.
— Symptome 126, 127.
— Unterscheidung von Meningitis 126.
— Meningitis 126.
— Sinusthrombose 126.
— Diagnose 123.
— Vorgenommene Trepanationen bei 129, 130, 131.
— Varietäten von 121.
Acustisches Rindensfeld 4.
Agraphie 4.
Alexie 4.
Anästhetica, Wahl derselben bei der Trepanation 183.
Aphasie 4, 16, 28, 31, 34, 80, 93, 94, 97, 105, 107, 109, 114, 123, 127, 144, 173.
Apoplexie, Trepanation bei 117, 118.
Armcentrum, motorisches 2.
Armkrämpfe 15.
Associationsbündel im Gehirn 7.
Atrophie des Gehirnes 84, 85, 86, 88, 89.

B.

- Basalganglien* 7, 8.
Basis des Gehirns 7.
— der Tumoren 138.

- Bein*, motorisches Rindencentrum desselben 2.
Beinhaut, Veränderungen derselben bei Epilepsie 49.
— Behandlung derselben bei Trepanation 185.
Beusstsein nach Hämorrhagie 113, 114.

C.

- Capsula interna* 7.
Carcinom des Gehirns 134, 136.
Centrum ovale 7.
Cerebellum 7.
— Abscess d. 126.
— Tumoren 157, 158
— operierte Fälle von Kleinhirntumoren 159—165.
— Schwanken bei Kleinhirntumoren 158.
— Symptome der Kleinhirntumoren 157, 158.
Compression des Gehirns 106.
Congenitale Defecte des Gehirns 80, 81.
Corpora quadrigemina 7.
Corpora striata 7.
Craniocerebrale Topographie 13.
Craniotomie bei Mikrocephalie 91, 92, 93.
— operierte Fälle 94, 95, 96, 97.
Crua cerebri 7.
Cysten im Gehirne 33, 87, 137, 141, 187.

D.

- Defecte*, geistige bei Stirnlappenläsion 145.
Dementia 177, 178, 179.
Drainage der Seitenventrikel 172, 174.
Dura, Veränderungen d., bei Epilepsie 50.
— Behandlung d., nach der Trepanation 186, 187.

E.

- Entwicklungshemmung* des Gehirns 86.
Epilepsie, Trepanation bei 14.
— Anfälle von Aphasia bei 16.
— Fälle von, zur Trepanation geeignet 17.
— Aetiologie der 18.
— Fälle von, der Trepanation unterzogen 20—49.
— idiopathische 14, 79.
— bei Mikrocephalen 77.
— bei Gehirntumoren 142.
— Jackson'sche 15.
— Läsionen bei 49, 55—75.
— Patholog. Anatomie 55—75.
— psychische Form 47, 48.
— Reflex 49.
— Ergebnisse der Trepanation b. 75, 76.
— sensorische 16.
— traumatische 18.
— Varietäten der 14.
— mit Irrsinn 47.
— organische 11.
Excision der Rinde 19.
Extradurale Hämorrhagie 113.

F.

- Frontallappen* 6.
— Function der 6.
— Läsionen der 166.
Fissuren des Gehirns 3, 11.
— Beziehungen der, zur Schädelkapsel 8, 9, 10, 11, 12, 13.

G.

- Gehirn*, Hervortreibung desselben 188.
— nach der Trepanation 189.
— Veränderungen bei Epilepsie 49—65.
— Wunden d. 51.
— Untersuchung desselben 188.
Geruchscentrum 5.
Geschmackscentrum 5.
Glioma, 134, 137, 138, 141, 162, 164.
Glio-sarcom 137.
Gumma 135, 137.

H.

- Hakenwindung* 5.
Hallucinationen 16.
Hemianopsie 5, 81, 82, 98, 127.

- Hemiplegie bei Kindern* 78.
Hämorrhagie 106.
— Fälle von 109, 110, 111.
— Extradurale und intradurale 113.
— nach Trepanation des Gehirns 187.
— der Diploë 186.
— der Pia mater 187.
— intracerebrale 106.
— nicht traumatische 87, 89, 116.
— traumatische 106, 109.
— Trepanation bei 106.
Hydrocephalus 89.
— Fälle von 171, 172, 173.
— Diagnose der 170.
— Drainage der Ventrikel bei 175
— Trepanation bei 170.

I.

- Incision* in die Kopfhaut 184.
Infantile Hemiplegie 77.
Intradurale Hämorrhagie 113.

J.

- Jackson'sche Epilepsie* 15.

L.

- Localisation* der Hirnfunctionen. 2.

M.

- Medulla* 7.
Meningeale Hämorrhagie 78.
Meningitis 50, 126, 127.
Meningo-Encephalitis 78, 180.
Meningealarterie, mittlere 107, 113.
Microcephalus 77.
— Fälle von, trepanirt, 92—104.
— klinische Typen 77.
— Folgen der Trepanation bei 105.
— Epilepsie bei 80.
— Schwachsinn infolge von 77.
— Lähmungen bei 78.
— Sensorische Defecte bei 80, 81, 82.
— Pathologie 83.
Mikroskopische Läsionen bei Epilepsie 55—75.
Motorisches Hirnrindengebiet 2.
— Bündel im Gehirn 6.

N.

- Narben* im Gehirne 54.
- in der Kopfhaut 49.
- Neuritis optica* bei Hirnabscess 126.
- bei Hydrocephalus 170.
- Sinusthrombose 127.
- bei Hirntumoren 144—151, 159.
- Newoglia*. Veränderungen derselben bei Epilepsie 66, 67, 68.

O.

- Oculomotorius*-Lähmung 138.

P.

- Paralyse* der Gehirnnerven 138.
- Paralyse* bei Hirnkrankheiten 2.
- Pathologie* des Hirnabscesses 121.
- der cerebralen Atrophie 86.
- der cerebralen Sclerose 85.
- Epilepsie 14, 15, 16, 17, 49—75.
- des Hydrocephalus 170—174.
- der Mikrocephalie 77—80.
- der Hirntumoren 133—144, 157 158.
- der Porencephalie 85.
- Pia mater*, Veränderungen derselben 50, 51, 52.
- Behandlung derselben bei der Trepanation 187.
- Porencephalus* 85.
- Projectionsfasern* im Gehirn 6.
- Psychische* Form der Epilepsie 16.
- Pupillen* bei Hirndruck 113.

R.

- Retina*-Carcinom 135, 136.

S.

- Sarcom* des Gehirns 134—137.
- Schädeldecke*. Einschnitt in dieselbe 184.
- Wunden derselben 54.
- Schädelfracturen* 50.
- Schwankender Gang* 158.
- Sclerose* des Gehirns 83.
- Sehcentrum* 5.
- Spasmen*, localisirte 15.

- Spasmen*, Reihenfolge derselben 14.
- Sprachcentra* 2.
- Specifische Behandlung* der Tumoren 168.
- Sylvische Furche* 12.

T.

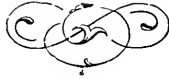- Tabelle* der Fälle mit Craniotomie 92.
- der Hirntumoren 134.
- der günstig operirten Fälle von Hirntumoren 166, 167.
- ungünstig operirten Fälle von Hirntumoren 167, 168.
- Thalamus opticus*, 7. 134.
- Thrombose* des Lateralsinus 129.
- Trepanation bei 129, 181.
- der Piavenen 89.
- Trauma*, als Ursache von Hirnabscessen 121.
- als Ursache von Epilepsie 18.
- als Ursache von Hirnhämorrhagie 106.
- als Ursache von Geisteskrankheiten 177.
- Trepanation* bei Hirnabscess 121.
- bei Epilepsie 10, 14.
- bei Meningitis 181.
- Tumoren 138.
- Methoden der 185.
- bei Hydrocephalus 174, 175.
- intracraniellem Drucke 174, 175.
- Hämorrhagie 118.
- Geisteskrankheiten 178.
- eigene Fälle, 20—49; 94—104, 109, 117, 124, 150, 159—166.
- Tuberculöse* Tumoren 135, 136—141.
- Tumoren* des Gehirns 134.
- Analyse der zur Operation geeigneten Fälle 138.
- Analyse von 600 Fällen 144.
- operirte Fälle 145—167.
- des Kleinhirns 157.
- des Grosshirns 143.
- der Hirnrinde 143.
- Diagnose 136.
- Frequenz derselben 133.
- Hämorrhagien in denselben 137.
- bei Erwachsenen 133, 140.

- Tumoren* im Centrum ovale 140.
— im Kleinhirn 139, 157.
— in der Hirnachse 138.
— in der Hirnrinde 140.
— bei Kindern 134, 139.
— multiple 136.
— Percentsatz der 141, 142.
— Lage derselben 138.

- Tumoren* Structur 137.
— Symptome 137, 140, 157.

V.

- Varietäten* von Hirnabscessen 121.
— Aphasie 4.
— Epilepsie 14.
— Tumoren 134.



Im gleichen Verlage erschienen:

KINDERKRANKHEITEN:

Vorlesungen über Kinderkrankheiten im Alter der Zahnung. Von Prof. Dr. Max Kassowitz. 1891. fl. 4.20 = M. 7.—.

Lehrbuch der Kinderkrankheiten in kurzgefasster systematischer Darstellung. Von Doc. Dr. Ludwig Unger. 2. Aufl. 1894. Preis fl. 7.80 = M. 13.—; geb. fl. 9.— = M. 15.—.

KOSMETIK:

Praktische Kosmetik für Aerzte und gebildete Laien. Von Dr. P. J. Eichhoff. 1892. Preis fl. 3.60 = M. 6.—.

MASSAGE:

Die Massage und ihre Verwertung in den verschiedenen Disciplinen der praktischen Medicin. Von Dr. Reibmayr. 5. Aufl. 1893. Preis fl. 2.40 = M. 4.—.

Die Technik der Massage. Von Dr. A. Reibmayr. Mit 242 Holzschn. 5. Aufl. 1892. Preis fl. 3.60 = M. 6.—; geb. fl. 4.20 = M. 7.—.

MUNDHÖHLE:

Die Krankheiten der Mundhöhle, des Rachens und der Nase. Mit Einschluss der Rhinoskopie und der local-therapeut. Technik. Von Prof. Dr. Phil. Schech. 4. Aufl. Mit 41 Abb. 1892. gr. 8. Preis fl. 4.80 = M. 8.—; geb. fl. 5.80 = M. 9.60.

NERVEN-KRANKHEITEN:

Neue Vorlesungen über die Krankheiten des Nervensystems, insbesondere über Hysterie. Von J. M. Charcot. Aut. deutsche Ausg. von Dr. Sigm. Freud. Mit 59 Abbildungen. Preis fl. 5.40 = M. 9.—; geb. fl. 6.40 = M. 10.60.

Poliklinische Vorträge. Von J. M. Charcot. Uebersetzt von Doc. Dr. S. Freud. Bd. I. 1894. Preis fl. 7.20 = M. 12.—.

Lehrbuch der Krankheiten des Nervensystems. Von Doc. Dr. A. Hückel. Mit 24 Abbildungen. 1891. Preis fl. 4.80 = M. 8.—; geb. fl. 5.80 = M. 9.60.

NERVÖSE CENTRALORGANE:

Anleitung beim Studium des Baues der nervösen Centralorgane im gesunden und kranken Zustande. Von Prof. Dr. H. Obersteiner. 2. Aufl. 1892. Mit 187 Abbildungen. Preis fl. 8.40 = M. 14.—; geb. fl. 9.60 = M. 16.—.

NETZHAUT:

Untersuchungen über den feineren Bau der Netzhaut. Von Prof. Dr. M. Borysiekiewicz. Mit 91 Abbildungen. Preis fl. 2.40 = M. 4.—.

Weitere Untersuchungen über den feineren Bau der Netzhaut. Von Prof. Dr. M. Borysiekiewicz. Mit 65 Abbildungen. 1894. Preis fl. 2.40 = M. 4.—.

Die ophthalmoskopischen Lichtreflexe der Netzhaut. Von Doc. Dr. Fr. Dimmer. Mit 36 Abbildungen. 1891. Preis fl. 4.20 = M. 7.—.

NEURASTHENIE:

Die sexuelle Neurasthenie, ihre Hygiene, Aetiologie, Symptomatologie und Behandlung. Mit einem Anhang von Receptformeln von weil. G. M. Beard. Herausgegeben von A. D. Rockwell. 2. verb. Aufl. Autor deutsche Ausgabe. 1890. Preis fl. 2.40 = M. 4.—.

Die Neurasthenie (Nervenschwäche). Von Prof. L. Bouveret. Deutsch von Dr. O. Dornblüth. 1893. Preis fl. 3.60 = M. 6.—.

OPHTHALMOSKOPIE:

Die Ophthalmoskopie in der inneren Medicin. Ein Handbuch und Atlas von W. R. Gowers. Deutsch von Dr. K. Grube. Mit 81 Holzschn. und 12 Tafeln. 1893. Preis fl. 7.80 = M. 13.—; geb. fl. 9.— = M. 15.—.

Ophthalmoskopischer Handatlas. Von Ed. v. Jaeger. Neu bearbeitet und vergrößert von Dr. M. Salzmann. 2. verm. Aufl. 32 Taf. und Text. 1894. Carton Preis fl. 18.— = M. 30.—. (Auch in englischer und französischer Sprache.)

OHRENHEILKUNDE:

Lehrbuch der Ohrenheilkunde für Studierende und Aerzte. Von Doc. Dr. F. Rohrer. Mit 125 Abbildung. 1891. Preis fl. 3.60 = M. 6.—; geb. 4.50 = M. 7.50.

Im gleichen Verlage erschienen:

PATHOLOGISCHE HISTOLOGIE:

Grundriss der pathologischen Histologie mit besonderer Berücksichtigung der Untersuchungsmethodik. Von Prof. Dr. A. Weichselbaum. Mit 221 Abbildungen und 8 Taf. 1892. fl. 12.— = M. 20.—; geb. fl. 13.20 = M. 22.—.

PHYSIOLOGIE:

Physiologische Graphik. Ein Leitfaden der in der Physiologie gebräuchlichen Registriermethoden. Von Prof. Dr. O. Langendorf. Mit 249 Abbildungen. 1891. Preis fl. 5.40 = M. 9.—.

PSYCHIATRIE:

Lehrbuch der Psychiatrie für Studierende und Aerzte. Von Doc. Dr. Th. Kirchhoff. Mit 11 Holzschn. u. 16 Tafeln. 1892. Preis fl. 7.80 = M. 13.—; geb. fl. 9.— = M. 15.—.

PSYCHISCHE ERSCHEINUNGEN:

Entwurf zu einer physiol. Erklärung der psychischen Erscheinungen. Von Prof. Dr. S. Exner. I. Theil. 1894. Preis fl. 6.60 = M. 11.—.

RÜCKENMARKS-KRANKHEITEN:

Die Krankheiten des Rückenmarks. Von Byrom Bramwell (Edin.) Uebersetzt von Doc. Dr. Nathan Weiss. 2. Aufl. Von Dr. Max Weiss. Mit 102 Holzschnitten u. 81 lith. Abbild. Preis fl. 7.20 = M. 12.—; geb. fl. 8.40 = M. 14.—.

Vorlesungen über die Krankheiten des Rückenmarks. Von Pierre Marie. Deutsch von Dr. M. Weiss. Mit 244 Abbild. 1894. Preis fl. 7.20 = M. 12.—.

SEHNENREFLEXE:

Die Sehnenreflexe und ihre Bedeutung für die Pathologie des Nervensystems. Von Dr. M. Sternberg. Mit 8 Abbildungen 1893. Preis fl. 5.40 = M. 9.—.

SUGGESTION:

Die Suggestion und ihre Heilwirkung. Von Prof. Dr. H. Bernheim in Nancy. Autor. deutsche Ausgabe von Doc. Dr. Sigm. Freud. Mit Abbildungen. Preis fl. 4.80 = M. 8.—, geb. fl. 6.— = M. 10.—.

Neue Studien über Hypnotismus, Suggestion und Psychotherapie. Von Prof. Dr. H. Bernheim in Nancy, übersetzt von Doc. Sigm. Freud. Preis fl. 4.80 = M. 8.—; geb. fl. 6.— = M. 10.—.

SYPHILIS:

Die Syphilis und die venerischen Krankheiten. Ein kurzgefasstes Lehrbuch zum Gebrauch für Studierende und praktische Aerzte. Von Doc. Dr. E. Finger. Mit 4 Farbentaf. 3. verb. Anfl. 1892. Preis fl. 4.20 = M. 7.—; geb. 5.20 = M. 8.60.

Vorlesungen über Syphilis hereditaria tarda von A. Fournier. Uebersetzt und bearbeitet von Dr. Karl Körbl und Doc. Dr. Max von Zeissl. 1894. Preis fl. 6.— = M. 10.—.

Die Vererbung der Syphilis. Von Alfred Fournier. Deutsch bearbeitet von Doc. Dr. E. Finger. 1892. Preis fl. 3.— = M. 5.—.

THERAPIE:

Die Therapie an den Wiener Kliniken. Eine Sammlung der an denselben gebräuchlichsten Heilmethoden und Receptformeln. Von Dr. E. Landemann. 4. Aufl. 1893. Preis fl. 4.20 = M. 7.—, geb. fl. 4.80 = M. 8.—.

Therapeutisches Jahrbuch IV. Jahrg. Kurze therapeutische Angaben, entnommen der deutschen medicinischen Journal-Literatur des Jahres 1893. Von Dr. Ernst Nitzelnadel. 1894. Eleg. cart. Preis fl. 1.80 = M. 3.—.

UNTERSUCHUNGSMETHODEN:

Lehrbuch der klinischen Untersuchungs-Methoden für Studierende und prakt. Aerzte. Von Prof. Dr. H. Sahli. Mit 191, theilw. farb. Holzschnitten im Text und 2 lithogr. Taf. 1894. Preis fl. 8.40 = M. 14.—; eleg. geb. fl. 9.60 = M. 16.—.

ZAHNHEILKUNDE:

Lehrbuch der praktischen Zahnheilkunde für Aerzte und Studierende. Von Doc. Dr. E. Jessen. Mit 134 Abb. 1890. Preis fl. 2.40 = M. 4.—, geb. fl. 3.30 = M. 5.50.

5

